

Wenn der Nacken die Zunge kitzelt oder gar lähmt

Christoph Gorbach^a, Stefan Duewell^b, Adrian Forster^a

^a Klinik St. Katharinental, Diessenhofen

^b Radiologie Spital Thurgau, Kantonsspital Frauenfeld

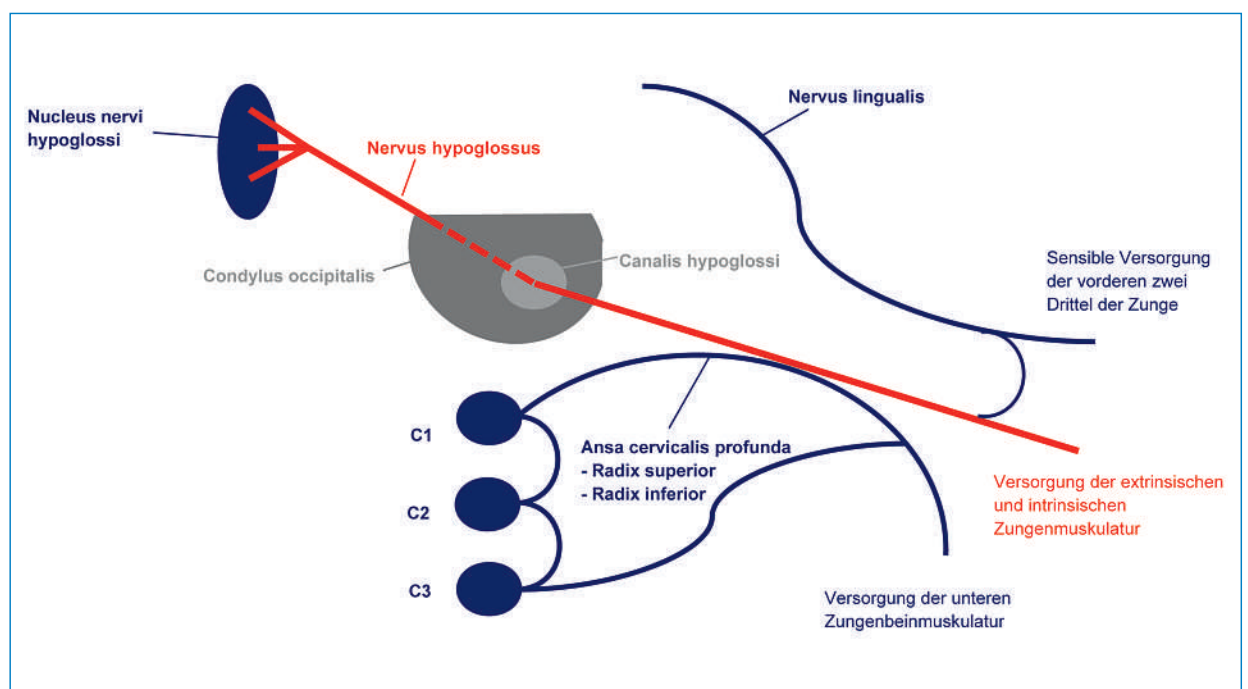
Fallpräsentation

Ein 30-jähriger Informatiker wurde uns wegen chronischer Nackenschmerzen und anhaltender Arbeitsunfähigkeit zur stationären Rehabilitation zugewiesen. Fünf Monate zuvor hatte er sich bei einem schweren Autounfall in der Türkei eine linksseitige Klavikula- und Skapulafraktur sowie mehrere Rippenfrakturen mit einem Hämatothorax zugezogen. Die Frakturen waren zwischenzeitlich vollständig abgeheilt, jedoch persistierten Nackenschmerzen, die in den Hinterkopf, zur Stirne und in beide Schultern ausstrahlten. Der Patient klagte zusätzlich über verschwommenes Sehen, Gereiztheit, Lustlosigkeit und ein Schwellungsgefühl der Zunge mit Störung der Artikulation.

Die Prüfung der HWS-Beweglichkeit empfand der Patient als sehr schmerzhaft, insbesondere die Inkliniation, Rotation und Seitneigung links mehr als rechts. Bei nur leichter, schmerzbedingter globaler Bewegungseinschränkung fanden sich in der oberen HWS und im zervikothorakalen Übergang eine verminderte segmentale Beweglichkeit und ein paravertebraler Hartspann. Die Aussprache des Patienten war klar und deutlich. Die Röntgenaufnahmen der HWS zeigten eine Streckhaltung ohne Nachweis von stattgehabten Frakturen oder degenerativen Veränderungen.

Vorläufige Beurteilung

Es wurde die Diagnose eines chronischen zervikospondylogenen Schmerzsyndroms mit Begleitsymptomen bei Status nach Polytrauma gestellt. Die Missempfindungen im Zungenbereich führten wir auf die Dysfunktionen der oberen Halswirbelsäule zurück. Solche können mit einer breiten Palette von Symptomen wie beispielsweise neurovegetativen Beschwerden, Gleichgewichtsstörungen, Visus- und Artikulationsstörungen assoziiert sein [1]. Die Provokation von subokzipitalen Schmerzen durch plötzliche Kopffrotation zusammen mit einer gleichseitigen Dysästhesie im Zungenbereich wird als «Neck-Tongue-Syndrom» bezeichnet [2]. Die neuroanatomische Grundlage für den Zusammenhang zwischen dem hochzervikalen Schmerzreiz und den lingualen Missempfindungen bildet einerseits die Ansa cervicalis profunda, die in direkter anatomischer Verbindung mit dem N. hypoglossus steht, andererseits die Kommunikation zwischen letzterem und dem N. lingualis im Verlauf über den M. hyoglossus (Abb. 1 [6]). Somit können afferente Impulse vom N. lingualis via N. hypoglossus und Ansa cervicalis profunda zum zweiten Zervikalnerv gelangen [3]. Bei Erwachsenen mit einem Neck-Tongue-Syndrom sind bei gut 60% strukturelle



Die Autoren haben keine finanziellen oder persönlichen Interessenkonflikte im Zusammenhang mit diesem Beitrag deklariert.

Abbildung 1

Verlauf des Nervus hypoglossus und Kommunikation der Ansa cervicalis profunda mit dem Nervus lingualis.

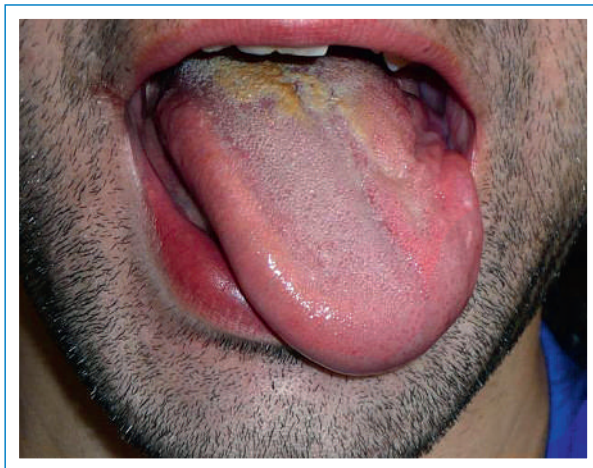

Abbildung 2
Zungendeviation nach links und linksseitige Atrophie.

Veränderungen der oberen HWS nachzuweisen wie zum Beispiel kongenitale Missbildungen und Arthrosen [4].

Verlauf und weitere Abklärungen

Während der Hospitalisation beklagte sich der Patient unverändert über linksseitige Missempfindungen der Zunge mit Schwellungsgefühl und über Sprechstörungen. Die Beschwerden liessen sich bei genauer Untersuchung nicht durch Kopfbewegungen provozieren, so dass ein detaillierter Hirnnervenstatus durchgeführt wurde. Dabei fanden sich beim Test des N. hypoglossus ein Abweichen der Zunge nach links und eine linksseitige Zungenatrophie (Abb. 2). Daraufhin wurde ein MRI durchgeführt. Der axiale Schnitt durch das Foramen magnum zeigte ein keilförmiges Knochenfragment, das im Bereich des Condylus occipitalis von der linken Seite her ins Foramen hineinragte und den Hirnstamm etwas komprimierte (Abb. 3). In der nachfolgenden CT-Untersuchung konnte eine leicht dislozierte Fraktur der linken Okzipitalkondyle (Anderson Montesano Typ 2) mit einem in das Foramen magnum ragenden Fragment nachgewiesen werden (Abb. 4; Abb. 5 zeigt einen Schnitt durch die unauffällige rechte Seite). Der Frakturspalt war partiell konsolidiert, und weitere Frakturen waren nicht feststellbar.

Diskussion

Aufgrund der während der Rehabilitation durchgeführten klinischen Beurteilung und der nachfolgenden radiologischen Abklärungen musste die Verdachtsdiagnose eines Neck-Tongue-Syndroms verworfen werden. Die korrekte Diagnose für das vom Patienten beklagte Klossgefühl der Zunge und die Sprechstörungen war die einer einseitigen Hypoglossusparese. Typische Symptome sind eine Dysarthrie, eine Dysphagie, eine Zungenatrophie und eventuell auch Faszikulationen. Das isolierte Vorkommen einer Hypoglossusparese ist selten. In einer Serie von hundert Fällen mit alleinigen Hypoglossusparesen waren 67 unilateral und 33 bilateral [5]. Die häufigsten Ursachen waren Tumore, gefolgt von Traumata (z.B. durch Schiessverletzungen), Infarkten, postoperativen Zuständen, multipler Sklerose, Infektionen und Guillain-Barré-Syndrom. Interessanterweise wurden nur zehn dieser Patienten wegen subjektiven Beschwerden zugewiesen. Die verschiedenen Ätiologien einer einseitigen Hypoglossusparese sind in Tabelle 1 zusammengefasst.

In unserem Fall handelt es sich um eine traumatische Hypoglossusparese, herrührend von einem schweren Autounfall mit Frakturierung einer Okzipitalkondyle. Diese Frakturen sind auf konventionellen Röntgenbildern kaum nachweisbar; deshalb sollte bei Schädeluntersuchungen von Traumapatienten immer der Übergang c0-c1 mitabgebildet werden [6].

Der entscheidende Schritt zur Diagnosestellung war, die vom Patienten erwähnten Symptome ernst zu nehmen und zu versuchen, diese klinisch zu objektivieren. Dies

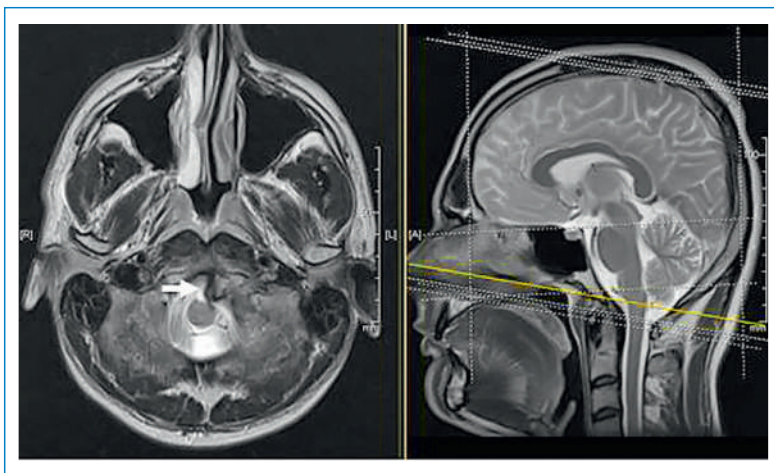


Abbildung 3
Keilförmiges, in das Foramen magnum hineinragendes Fragment (weisser Pfeil).

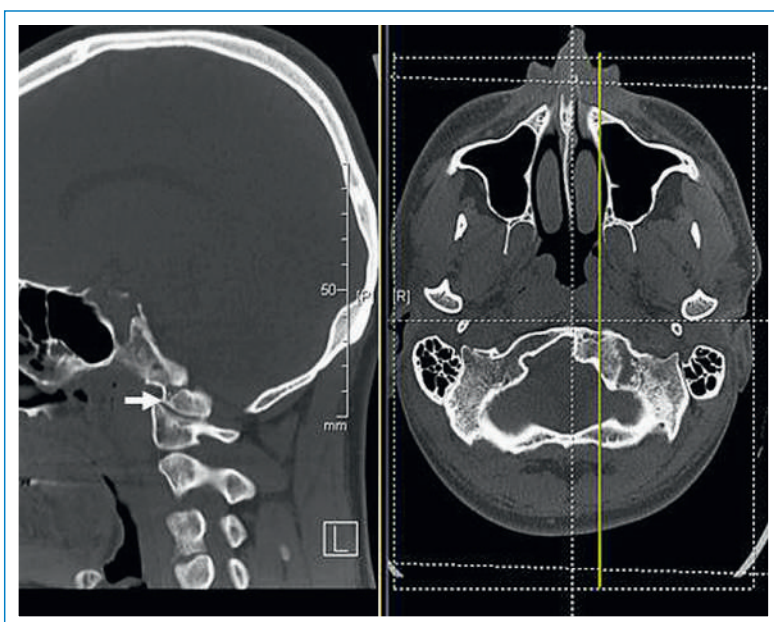


Abbildung 4
Leicht dislozierte Fraktur der linken Okzipitalkondyle.

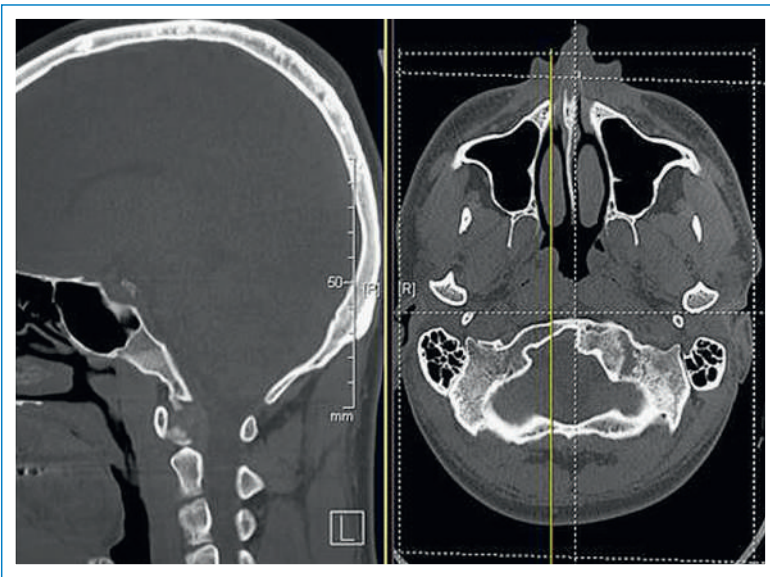


Abbildung 5
Unauffällige rechte Seite.

Tabelle 1

Ätiologien einer einseitigen peripheren Hypoglossusparesie nach anatomischer Lokalisation (modifiziert nach [7]).

Schädelbasis	<ul style="list-style-type: none"> – Fraktur – Arnold-Chiari-Malformation – Dissektion oder Aneurysma der A. carotis [8] – Arteriovenöse Durafistel – Tumore (nasopharyngeale Karzinome, Glomustumor, Osteom, Sarkom, Schwannom, Neurofibrom, Teratom, Metastasen) – Meningitis – Meningeom – Arachnoidalzyste
Oberer Hals	<ul style="list-style-type: none"> – Tumore (Zungenkarzinome, nasopharyngeale Karzinome) – Infektionen (Abszess, Osteomyelitis) – Entzündlich-rheumatologisch (Rheumatoide Arthritis [9], Spondyloarthritis, Kalziumpyrophosphatarthropathie [10]) – iatrogen (Strahlentherapie, Intubation [11], chirurgische Eingriffe [12, 13])
Übrige	<ul style="list-style-type: none"> – Guillain-Barré-Syndrom [5] – Infektiöse Mononeuropathie

erfordert beim Umgang mit chronischen Schmerzpatienten ein hohes Mass an Disziplin, und auch bei unauffälliger klinischer Untersuchung muss die Frage geprüft werden, ob eine zusätzliche Diagnostik sinnvoll ist. Ein weiterer interessanter Aspekt bei unserem Patienten ist die Tatsache, dass die zweifellos sehr schmerzhafte und

initial funktionell einschränkende Fraktur ob den Begleitverletzungen soweit in den Hintergrund gerückt war, dass man eine weitere radiologische Abklärung nicht in Betracht gezogen hatte. Dass bei der Vorstellung des Patienten bei uns keine relevante globale Bewegungseinschränkung der HWS fassbar war, ist weniger erstaunlich, da die zunehmende Bewegungseinschränkung in Flexion/Extension und in Seitneigung durch die restlichen Segmente kompensiert wird.

Weiterer Verlauf

Der Patient konnte nach der stationären Rehabilitation gebessert entlassen werden. Die leicht dislozierte Fraktur des Condylus occipitalis war stabil, so dass die involvierten Neurochirurgen keine Indikation für eine operative Intervention sahen, zumal sich dadurch eine sekundäre atlanto-okzipitale Arthrose nicht hätte verhindern lassen.

Korrespondenz:

Dr. med. Christoph Gorbach, Oberarzt
Rheumatologie FMH, Chiropraktor SCG/EUC
Klinik St. Katharinental
CH-8253 Diessenhofen
[christoph.gorbach\[at\]stgag.ch](mailto:christoph.gorbach[at]stgag.ch)

Literatur

- 1 Wolff H-D. Neurophysiologische Aspekte des Bewegungssystems. 1996: Springer Verlag.
- 2 IHS Classification ICHD-II. 13.9. Nacken-Zungen-Syndrom.
- 3 Lance JW, Anthony M. Neck-tongue syndrome on sudden turning of the head. *Neurol Neurosurg Psychiatry*. 1980;43:97–101.
- 4 Lewis DW, Frank LM, Toor S. Familial Neck-Tongue Syndrome. *Headache* 2003;43:132–4.
- 5 Keane JR. Twelfth-Nerve Palsy. Analysis of 100 Cases. *Arch Neurol*. 1996;53:561–6.
- 6 Hanson JA, Deliganis AV, Baxter AB, Cohen WA, Linnau KF, Wilson, AJ, Mann FA. Radiologic and Clinical Spectrum of Occipital Condyle Fractures: Retrospective Review of 107 Consecutive Fractures in 95 Patients. *AJR*. 2002;178:1261–8.
- 7 Lin HC et al: Cranial Nerve XII: The Hypoglossal Nerve. *SEMINARS IN NEUROLOGY*. 2009;29(1):45–52.
- 8 Mahadevappa K, Chacko T, Nair AK. Isolated Unilateral Hypoglossal Nerve Palsy Due to Vertebral Artery Dissection. *Clin Med Res*. 2012 Aug;10(3):127–30.
- 9 Zeina AR et al: Hypoglossal nerve palsy secondary to cervical spine involvement in rheumatoid arthritis: clinical and radiological features. *Joint Bone Spine*. 2009 Oct;76(5):547–9.
- 10 Wig S, Romanowski C, Akil M. An Unusual Cause of the Neck-Tongue Syndrome. *J Rheumatol*. 2009;36 (4):857.
- 11 Lopes G et al: Two cases of isolated unilateral paralysis of hypoglossal nerve after uncomplicated orotracheal intubation. *Acta Anaesthesiol Belg*. 2009;60(3):191–3.
- 12 De Santis F et al: Internal carotid artery dissection after inferior alveolar nerve block for third molar dental care presented as hypoglossal nerve palsy. *Vasc Endovascular Surg*. 2012 Oct;46(7):591–5.
- 13 Sharp CL et al: Hypoglossal nerve paralysis following tonsillectomy. *J Laryngol Otol*. 2002 May;116(5):389–91.