Approche diagnostique devant une hémoptysie: à propos d'un cas

Rodrigo Manzoni[a], Jean-William Fitting[b], Pierre-Alexandre Bart[a]
CHUV, Lausanne, Département de médecine
[a] Service de médecine interne; [b] Service de pneumologie

Vignette clinique

Nous présentons ici le cas d'un homme de 43 ans connu pour un éthylisme, un tabagisme (40 UPA), une stéatose hépatique, et un état anxio-dépressif traité par mirtazapine. En octobre 2011, il présente pour la première fois des hémoptysies (sous forme de filaments de sang lors d'expectorations matinales) dans un contexte de douleurs basi-thoraciques droites associées à une dyspnée et à une toux chronique. Une radiographie de thorax met en évidence un infiltrat alvéolaire du lobe supérieur droit; une antibiothérapie d'amoxicilline/clavulanate (à raison de 1 g 2×/j) est introduite pendant 15 jours, mais on note la persistance d'hémoptysies motivant un CT-Scan thoracique en novembre 2011 montrant un infiltrat alvéolaire des lobes supérieur et moyen droits. Une bronchoscopie réalisée en décembre 2011 met en évidence une inflammation diffuse de l'arbre trachéo-bronchique, sans lésion suspecte de malignité avec, au LBA, un liquide progressivement hémorragique, ainsi qu'une hémosidérose intra-alvéolaire suggestive d'hémorragie alvéolaire à la cytologie, sans cellule maligne. La recherche de BAAR à l'examen direct des expectorations est négative. Un bilan immunologique (ANA, ANCA, anti-GBM) se révèle sans particularité. Les fonctions pulmonaires démontrent un trouble de diffusion de degré léger avec une DLCO à 63% de la valeur prédite (VP), sans syndrome obstructif ni restrictif associés (VEMS à 91% de la VP et CPT à 84% de la VP). Une scintigraphie pulmonaire ventilée/perfusée ne met pas en évidence de maladie thromboembolique. Un diagnostic d'hémoptysie sur broncho-aspiration nocturne dans un contexte d'éthylo-tabagisme est retenu. En janvier 2012, le patient développe des douleurs abdominales accompagnées de diarrhées aqueuses, et d'un état fébrile fluctuant entre 38 et 39 °C motivant une hospitalisation. Par ailleurs, le patient se plaint d'asthénie, d'arthralgies, de dyspnée et de toux chronique surtout matinale avec persistance d'hémoptysies.

A l'examen clinique pratiqué alors, on note: une tension artérielle de 120/70 mm Hg, une fréquence cardiaque à 100 battements par minute, une température de 37,6 °C, une saturation d'oxygène à 88% sous 2 litres/minute d'oxygène. L'auscultation pulmonaire révèle des râles crépitants fins sur les deux plages pulmonaires; l'abdomen est diffusément sensible sans défense ni détente; sur le plan ostéo-articulaire, on note bilatéralement, au niveau des coudes et des poignets, une tuméfaction sans érythème avec limitation de la mobilité. Le reste de l'examen clinique n'apporte pas d'autre élément contributif.

Le bilan biologique montre un syndrome inflammatoire caractérisé par une vitesse de sédimentation (VS) à 60 mm/h, des leucocytes à 11,0 G/l, une CRP à 260 mg/l; une anémie microcytaire (MCV 73 fl) hypochrome arégénérative (réticulocytes à 55,2 G/l), avec une hémoglobine à 87 g/l. Par ailleurs, les plaquettes, l'hémostase et les tests hépatiques sont sans particularité hormis une gamma-GT élevée (179 U/l pour une norme supérieure à 71 U/l). Sur le plan rénal, la créatinine est mesurée à 140 µmol/l (eGFR 48 ml/min/1,73m²), et le sédiment urinaire révèle une hématurie glomérulaire avec 50 érythrocytes/champ dont 80% sont dysmorphiques. La protéinurie est estimée à 2,2 g/24 heures sur la base du spot urinaire. La gazométrie à l'air ambiant montre une alcalose respiratoire (pH 7,50) avec hypoxémie sévère (pO_2 à 49 mm Hg), et une pCO_2 à 32 mm Hg; les bicarbonates sont dans la norme, mesurés à 24 mmol/l. La radiographie du thorax révèle un infiltrat alvéolaire bilatéral (fig. 1). Le CT-Scan thoracique montre des infiltrats bilatéraux, en verre dépoli, avec un comblement alvéolaire au niveau d'un segment du lobe inférieur droit compatible avec une hémorragie alvéolaire (fig. 2). Un bilan immunologique révèle l'absence d'ANA, mais des ANCA positifs avec un titre de cANCA à 1/160, et anticorps anti-PR3 mesurés à 3 U (norme <20 U). La spécificité des cANCA empêche de confirmer la présence de pANCA mais on note des anticorps anti-MPO fortement positifs à 86 U (norme <20 U). Les anticorps anti-GBM sont négatifs.

Le diagnostic retenu est celui de *polyangéite microscopique avec hémorragie alvéolaire et glomérulonéphrite*. Un traitement de méthylprednisolone (500 mg/j iv pendant 3 jours) puis prednisone per os (1 mg/kg/j) est introduit en association avec du rituximab (375 mg/m² soit 700 mg iv 1×/semaine) pour 4 semaines consécutives.

Les auteurs sont engagés par l'Hôpital intercantonal de la Broye (Département de médecine interne et Département des urgences) au moment de la rédaction de l'article. Aucun financement externe est impliqué.

Abréviations

ANA	= anticorps anti-nucléaires
ANCA	= anticorps anti-cytoplasme des neutrophiles
Anti-GBM	= anticorps anti-membrane basale glomérulaire
Anti-MPO	= anti-myéloperoxydase
Anti-PR3	= anti-protéinase 3
BAAR	= bacilles acido-alcoolo-résistants
CPT	= capacité pulmonaire totale
DLCO	= capacité de diffusion du monoxyde de carbone
FSS	= formule sanguine simple
LBA	= lavage bronchoalvéolaire
LES	= lupus érythémateux systémique
PR	= polyarthrite rhumatoïde
UPA	= unité-paquet-année
VEMS	= volume expiré maximal en une seconde

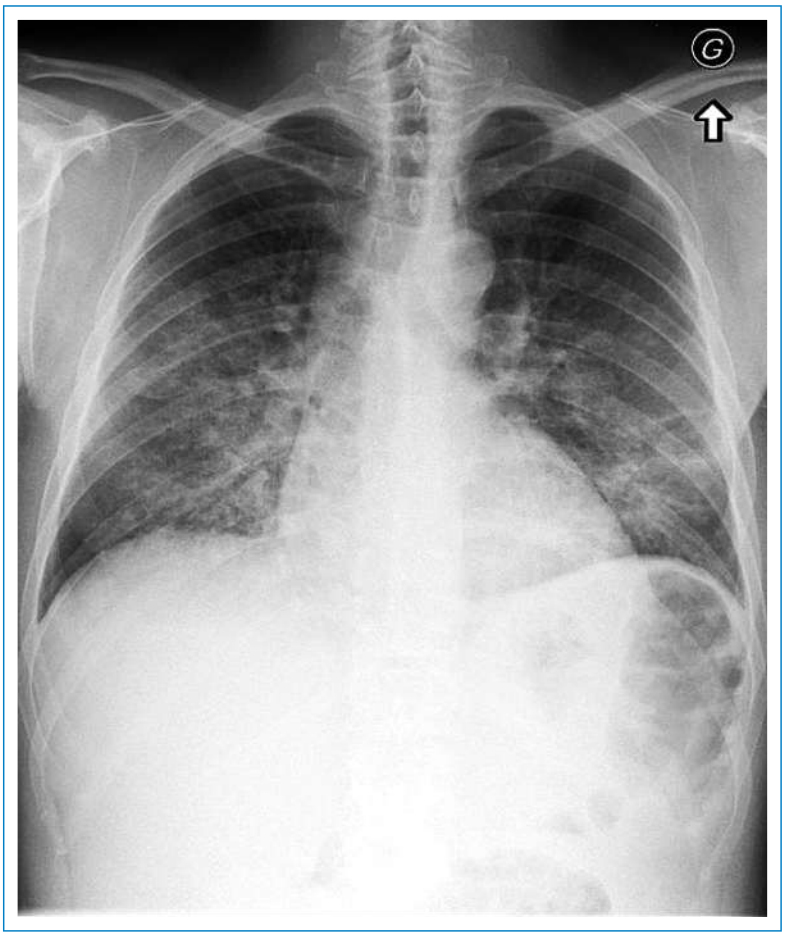

Figure 1
Radiographie du thorax mettant en évidence un infiltrat alvéolaire peu dense bilatéral suggestif d'hémorragies alvéolaires dans le contexte clinique.

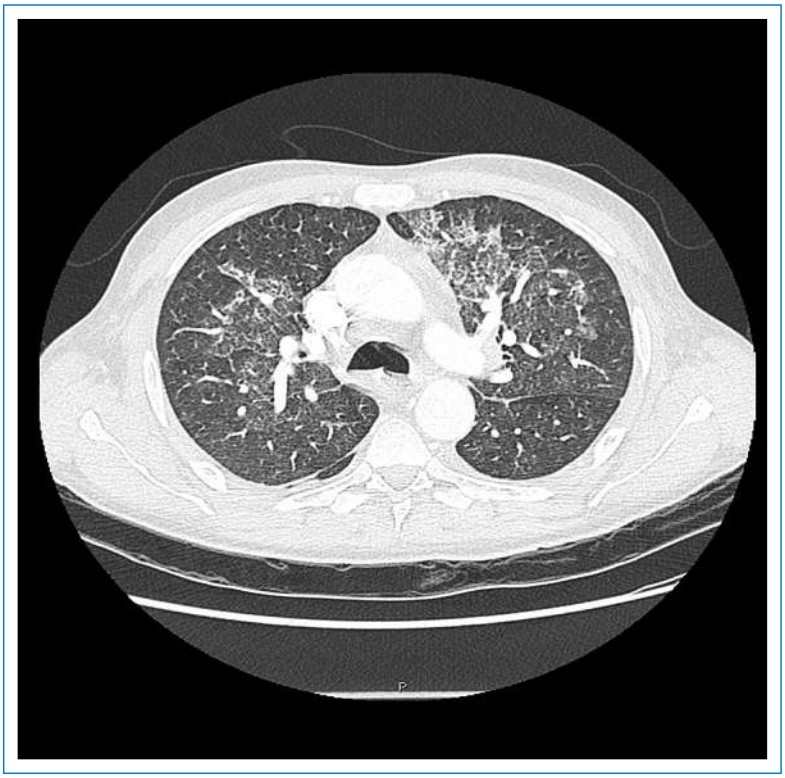

Figure 2
CT-Scan thoracique démontrant des infiltrats bilatéraux en verre dépoli.

Un traitement de sulfaméthoxazole/triméthoprime est introduit à but prophylactique vu l'importance du traitement immunosuppresseur; un supplément de calcium et vitamine D est prescrit également, et un traitement de bisphosphonates y est adjoint pour la prévention de l'ostéoporose cortico-induite. L'évolution est favorable avec une amélioration sur le plan général ainsi qu'au niveau respiratoire avec une saturation à 95% sous air ambiant en fin d'hospitalisation. Enfin, un suivi spécialisé est assuré par les services d'immunologie et de pneumologie.

Discussion

Hémoptysie

L'hémoptysie est définie comme une extériorisation de sang provenant des voies aériennes inférieures (expectoration), parfois d'aspect mousseux. En cas d'hématémèse, le sang est habituellement plus sombre: marc de café. C'est une situation potentiellement létale (décès dû à l'asphyxie plutôt qu'à l'hémorragie proprement dite) qui peut poser un problème diagnostique complexe. Il s'agira dès lors de se poser trois questions primordiales:

- S'agit-il bien d'une hémoptysie?
- Quelle en est la gravité?
- Quelle en est l'étiologie?

En ce qui concerne la première question, il faudra exclure une cause ORL (avec un status minutieux et éventuellement utilisation d'une naso-fibroscopie), ainsi qu'une cause digestive haute (tab. 1).
Il n'existe pas de consensus en ce qui concerne la gravité, qui va du crachat hémoptoïque jusqu'à une hémoptysie massive. Généralement, l'hémoptysie massive est retenue à partir d'une quantité de 300 ml/24 h [3, 4], mais c'est surtout le retentissement sur la fonction respiratoire qui est important.

Etiologie

La source la plus fréquente des hémoptysies se situe à l'origine des artères bronchiques (90% des cas [5, 6]). L'explication réside dans le fait que c'est un système à haute pression, avec un trajet artériel tortueux, et qu'en présence d'une inflammation chronique, d'une prolifération hypertrophique et/ou d'une néovascularisation, il s'ensuit alors une rupture dans les voies aériennes. Les différentes étiologies sont regroupées dans le tableau 2. Les causes les plus fréquentes sont représentées par les bronchites aiguës (~26% [1]), les tumeurs (20 à 30% [1, 6]), les bronchiectasies (~20% [5]) et les pneumonies bactériennes (16% [5]). A noter qu'aucune cause n'est retrouvée dans 7 à 34% des cas [1].

Investigations

L'évaluation a pour but de localiser l'origine du saignement et d'identifier la cause (tab. 3). Dans ce tableau figurent les différents examens réalisables qu'il faudra, bien entendu, effectuer en fonction de l'origine suspectée et non de façon systématique. Sur la radiographie du thorax, l'attention sera portée sur les signes d'infiltrats, de lésions cavitaires, d'adénopathies hilaires et de mas-

Tableau 1
Caractéristiques d'une hémoptysie par opposition à une hématémèse [1, 2].

	Hémoptysie	Hématémèse
Contexte clinique	Toux, sans nausée ni vomissement Comorbidité pulmonaire Asphyxie possible	Nausée, vomissement Comorbidités gastrique et/ou hépatique Asphyxie non habituelle
Expectoration	Mousseuse Liquide ou coagulée Rouge pH alcalin Présence de macrophages et neutrophiles	Rarement mousseuse Marc de café pH acide Mélangé à des restes alimentaires

ses. Cet examen a un rendement modeste de 20 à 50% pour la localisation de la source hémorragique [5]. Le CT-Scan thoracique est la méthode la plus performante dans la localisation étiologique, de l'ordre de 50 à 75% [5]. Il permettra de visualiser la vascularisation, de rechercher des embolies pulmonaires, de mieux identifier des nodules, des masses ainsi que des bronchiectasies. Le CT-Scan thoracique combiné à la bronchoscopie permet de localiser la source des hémoptysies dans 80 à 90% des cas [5]. La bronchoscopie permet de visualiser le site de saignement ainsi qu'une éventuelle lésion endobronchique, de pratiquer des biopsies, de réaliser un LBA et le cas échéant de pratiquer un traitement endoscopique. La source de saignement est identifiée dans ~40% des cas avec la bronchoscopie seule [5]. Un LBA avec un retour de liquide progressivement hémorragique, typiquement de plus en plus rouge, est pathognomonique d'une hémorragie alvéolaire. Finalement, l'artériographie permet d'avoir une cartographie précise de la vascularisation et offre une possibilité thérapeutique avec embolisation sélective.

Conclusions

La figure 3 montre un algorithme de prise en charge devant une hémoptysie non massive. La première étape consiste à différencier une hémoptysie d'une hématémèse ou d'une épistaxis. Si une hémoptysie est suspectée, une radiographie thoracique puis un CT-Scan thoracique sont indiqués. A chaque étape, si une origine est suspectée, un bilan étiologique dirigé sera réalisé (tab. 3). Si, après réalisation d'une radiographie thoracique et d'un CT-Scan thoracique, aucune piste n'est mise en évidence, une bronchoscopie se justifie. En l'absence de pathologie bronchique visible, la bronchoscopie permet souvent de localiser le lobe ou le segment pulmonaire à l'origine du saignement, fournissant ainsi une information précieuse en vue d'une éventuelle embolisation thérapeutique de la circulation artérielle bronchique. Le diagnostic de bronchite aiguë est un diagnostic d'exclusion, suggéré par une hyperhémie de la muqueuse bron-

Tableau 2
Etiologies des hémoptysies [1, 5, 6].

Pathologie des voies respiratoires	Bronchite aiguë et chronique, bronchiectasies, broncholithiase
Néoplasiques	Carcinome bronchique, carcinoïde bronchique, sarcome de Kaposi, métastase (mélanome, cancer mammaire, colon, cancer rénal)
Infectieuses	Pneumonie bactérienne, abcès pulmonaire, aspergillome, tuberculose, atteinte parasitaire
Cardiovasculaires	Embolie pulmonaire, infarctus pulmonaire, hypertension pulmonaire, dissection aortique, sténose mitrale
Vasculaires primaires	Polyangéite avec granulomatose (Wegener), syndrome de Churg et Strauss, polyangéite microscopique, syndrome de Goodpasture, LES, PR, sclérodermie, maladie de Still, maladie de Behçet, purpura de Henoch-Schönlein, syndrome des anticorps anti-phospholipides Diathèse hémorragique, fistule aorto-bronchique ou artério-veineuse
Traumatiques	Corps étranger, baro-traumatisme, contusion, drogues (cocaïne), iatrogène (biopsie, Swan-Ganz)
Diverses	Endométriose, médicamenteuse, cryptogénique

Tableau 3
Investigation d'une hémoptysie [1, 4, 5].

Anamnèse ciblée	Dyspnée, toux, expectorations, douleurs thoraciques, état fébrile, perte de poids, asthénie, tabagisme, comorbidités respiratoires, traitement anticoagulant, durée et quantité des hémoptysies, association avec les menstruations, antécédent de néoplasie, immunosuppression, voyage, utilisation de drogue
Examen clinique dirigé	Etat général, cyanose, cachexie, adénopathies, examen ORL, examen respiratoire, hippocratisme digital
Examens complémentaires	– FSS, VS, hémostase, D-dimères, créatinine, sédiment urinaire, gazométrie – Radiographie et CT-Scan thoraciques, scintigraphie pulmonaire, artériographie – Expectorations: coloration de GRAM, examen direct et culture, recherche de BAAR (coloration de Ziehl-Neelsen, PCR, culture), cytologie – Bronchoscopie – Bilan immunologique: ANA, ANCA, anticorps anti-GBM, test HIV – ECG, échocardiographie

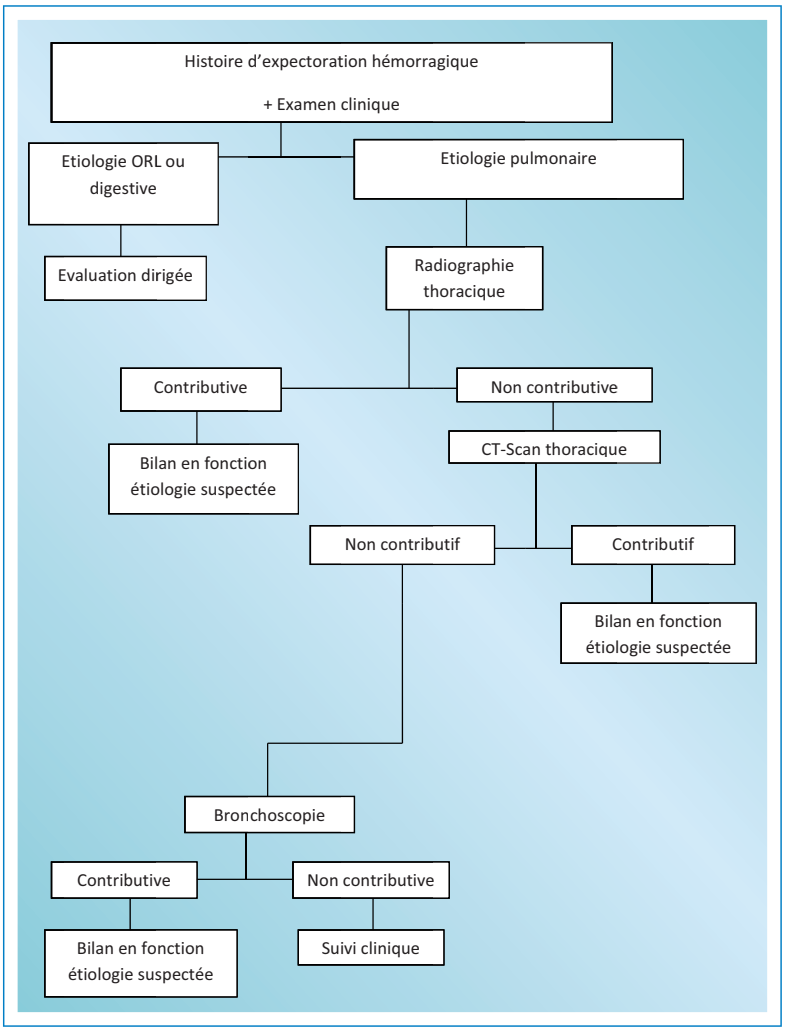

Figure 3
Algorithme de prise en charge d'une hémoptysie non massive [1, 2, 5].

chique. Devant une hémoptysie massive (5 à 15% des cas), la priorité sera la stabilisation des fonctions vitales et l'intubation en présence d'une instabilité hémodynamique avec prise en charge thérapeutique et bilan étiologique en parallèle.

Finalement, comme message à tirer de cette vignette clinique, il faut retenir que l'identification de l'étiologie d'une hémoptysie peut être difficile, et qu'en cas de persistance des symptômes, une réévaluation complète du cas doit être pratiquée selon les algorithmes proposés dans cet article. En l'occurence, le diagnostic de vasculite à ANCA n'a pas été posé initialement, mais dans un second temps, après répetition du bilan dirigé, comme c'est parfois le cas lors d'étiologies plus rares...

Correspondance:
Prof. Pierre-Alexandre Bart
Médecin-adjoint
Service de médecine interne
BH 10/632, CHUV
CH-1011 Lausanne
Pierre-Alexandre.Bart[at]chuv.ch

Prof. Jean-William Fitting
Médecin-chef
Service de pneumologie
BH 10/709, CHUV
CH-1011 Lausanne
Jean-William.Fitting[at]chuv.ch

Dr Rodrigo Manzoni
Chef de clinique adjoint
Service de médecine interne
BH 17/325, CHUV
CH-1011 Lausanne
Rodrigo.Manzoni[at]chuv.ch

Références

1 Bidwell JL, Pachner RW. Hemoptysis: Diagnosis and Management. American Family Physicians. 2005;72(7):1253–60.
2 Harrison's principles of Internal Medicine. 17th Edition. New York: McGraw-Hill Medical; 2008. p. 227–8.
3 Sirajuddin A, Mohammed TLH. A 44-year-old man with hemoptysis: a review of pertinent imaging studies and radiographic interventions. Cleveland Clinic Journal of Medicine. 2008;75(8):601–7.
4 Joskin J, Bruls S, Brisbois D. Prise en charge radiologique de l'hémoptysie. Revue Médicale de Liège. 2012;67(1):21–5.
5 Favre L, Martins M, Sauty A. Méthode de localisation des hémoptysies. Revue médicale Suisse. 2005;41:2659–63.
6 Hurt K, Bilton D. Haemoptysis: Diagnosis and Treatment. Acute Medicine. 2012;11(1):39–45.