

Die Vordere Kreuzbandruptur – «... und sie heilt doch!»

Sandro Kohl^a, Sufian Ahmad^{a,b}

^a Klinik für Orthopädische Chirurgie und Traumatologie, Inselspital, Universität Bern

^b Robert Mathys Foundation, Bettlach

Der Riss des vorderen Kreuzbands (VKB) zählt zu den häufigsten Sportverletzungen. Schon seit Beginn des letzten Jahrhunderts besteht Kenntnis darüber, dass die Selbstheilung des gerissenen Bands limitiert ist und es bei bestehender Knieinstabilität zu sekundären Binnenschäden kommt. Erste Publikationen über rekonstruktive Methoden mittels Sehnenplastiken datieren ebenfalls aus dieser Zeit. Den Grundstein der modernen Kreuzbandchirurgie setzte aber erst 1966 Brückner, dies mit Verwendung eines freien Knochen-Sehnen-Transplantats aus dem medialen Drittel des Ligamentum patellae [1]. Weitere revolutionäre Entwicklungen gab es in den letzten Jahrzehnten jedoch keine. Es wurde zwar die Arthroskopie eingeführt, und in jüngster Zeit wird eine anatomische Rekonstruktion empfohlen, aber letztlich hat sich an der von Brückner 1966 publizierten Ersatzplastik bis dato nicht viel geändert.

Während der Operation wird ein vitales, theoretisch heilungsfähiges Band «skrupellos» entfernt und durch einen toten Graft ersetzt. Auch akzeptiert man eine iatrogene Verletzung des Knies durch die Entnahme des Transplantats. Letztlich glaubt man noch immer, ein multifazikuläres, durchsetztes, hochkomplexes ligamentäres System durch einen einzelnen toten Sehnenstrang ersetzen zu können. Die dadurch entstehenden Nachteile, wie Verlust der Propriozeptivität, Sekundärinstabilität sowie Donor-site-Morbidity, sind vielfach publiziert, werden jedoch allzu häufig ignoriert [2]. Andererseits sind einem die Hände gebunden, da bis heute noch keine andere Möglichkeit als die Sehnersatzplastik existiert, um die Kniestabilität einigermaßen wieder herzustellen.

Die Tatsache, dass nur 35% der Patienten zwei Jahre nach VKB-Plastik eine seitengleiche Kniefunktion erreichen, sollte uns Anstoss zum Nachdenken geben [3]. Eine mögliche Lösung wäre die schon oft postulierte, aber bisher nicht erreichte Selbstheilung der vorderen Kreuzbandruptur. Die in den 70er und 80er Jahren oft versuchten Primärnähte oder Augmentationen mittels Kunstbändern zeigten leider oft nicht die geforderten Resultate, und man kam schnell wieder von dieser Therapieoption ab. Aktuelle Untersuchungen zeigen, dass die damaligen Nahttechniken zu rigide waren, was zu einer verfrühten Elongation führte, und dass zu wenig Wert auf die Biologie gelegt wurde. Können wir es heute vielleicht besser?

tisch alle fibulotalaren Bandrupturen oder Schultergelenkrupturen konservativ behandelt. Der entscheidende Faktor ist dabei die Entlastung und Ruhigstellung des Bands, um eine effiziente Vernarbungsreaktion zu erzielen.

Das Dilemma im Knie besteht darin, dass eine komplette Ruhigstellung über sechs Wochen nicht möglich ist, da dieses zur Versteifung des Gelenks führen würde. Im Gegensatz dazu kommt es bei persistierender Instabilität zu einer anteroposterioren Translation von bis zu 15 mm. Diese translatorische Instabilität verhindert die Selbstheilung des Bands, die Stumpfen können nicht miteinander vernarben, und die gesamten Bandstrukturen retrahieren sich [4].

Die Philosophie der dynamischen intraligamentären Stabilisation (DIS) antizipiert dieses Problem im direkten Sinn. In Zusammenarbeit mit der Firma Mathys AG in Bettlach wurde ein Implantatsystem (Ligamys®) entwickelt, welches das Kniegelenk während der Heilungsphase dynamisch stabilisiert. Ligamys® besteht aus einem Polyethylenfaden, der im Oberschenkel verankert wird, und einem Schrauben-Feder-System im Unterschenkel (Abb. 1 ). Die Stümpfe des gerissenen vorderen Kreuzbands werden angenähert, und das Band wird intern geschient. Dadurch werden die nötige Stabilität und Entlastung erreicht, die für die Selbstheilung notwendig sind. Zur Unterstützung der Heilung wird eine Mikrofrakturierung der femoralen Insertion durchgeführt, um Stammzellen und Wachstumsfaktoren an die Rupturstelle zu bringen. Zusätzlich kann das Band auch mittels einer Platelet-rich-fibrin-(PRF-)/Platelet-rich-plasma-(PRP-) getränkten Kollagenmembran ummantelt werden. Die Operation erfolgt nach den heutigen Kriterien arthroskopisch assistiert und dauert einen Drittel weniger lang als eine VKB-Plastik [5].

Erste Ergebnisse

Wir führen diese Behandlung von akuten vorderen Kreuzbandrupturen seit mehr als drei Jahren durch. Die Indikationsstellung wird ausführlich mit dem Patienten besprochen. Die konservative Therapie bei sportlich wenig aktiven Patienten und die zeitlich versetzte Standard-VKB-Plastik haben weiterhin Bestand. Bis dato konnten knapp 300 Patienten von der DIS-Operationstechnik profitieren.

Anamnestisch hatten alle Patienten ein subjektiv normales Kniegelenk sowie objektiv einen Lysholm- und IKDC-Score von je 100. Ein hoher sportlicher Aktivitätslevel konnte evaluiert werden, Tegner-Score von 5,4

Die Autoren haben keine finanzielle Unterstützung und keine Interessenkonflikte im Zusammenhang mit diesem Beitrag deklariert.

Selbstheilung des Kreuzbands: Traum oder Wirklichkeit?

Jedes Band des menschlichen Körpers hat eine weitreichende Selbstheilungstendenz. So werden heute prak-

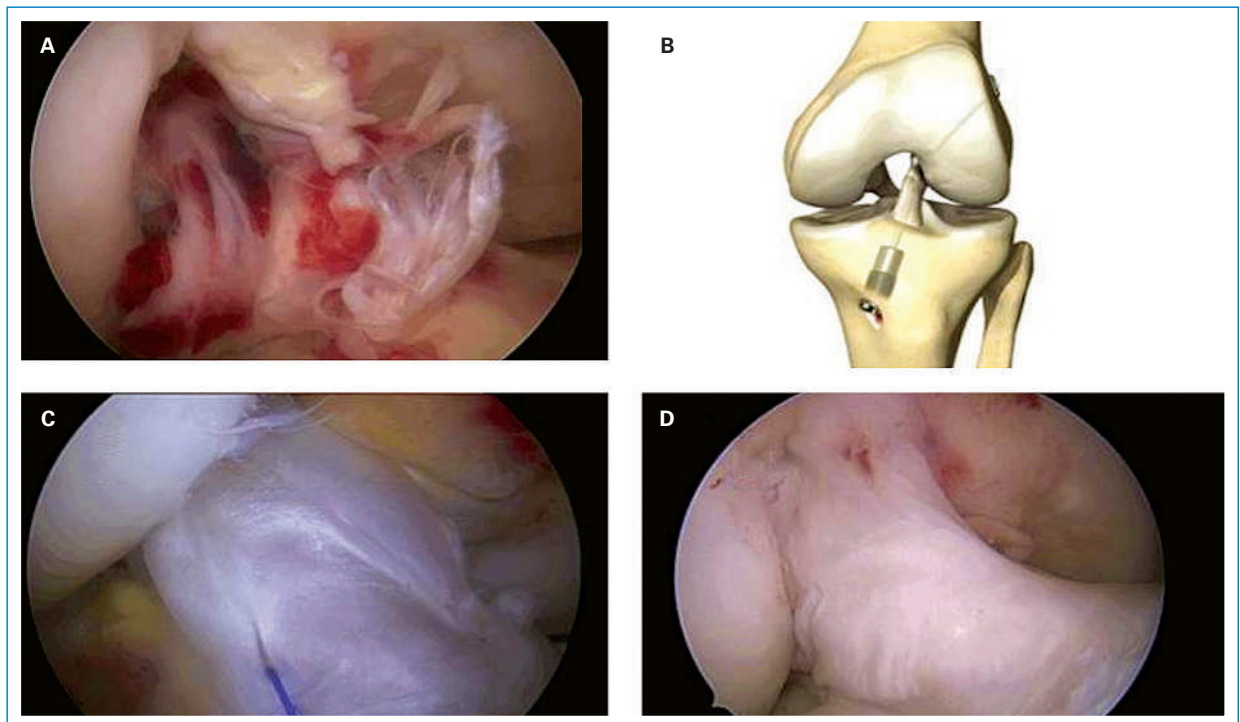


Abbildung 1

- A** Arthroskopie: intraligamentäre vordere Kreuzbandruptur.
B Grafische Darstellung der dynamischen intraligamentären Stabilisierung (DIS).
C Arthroskopie: DIS und Ummantelung des Kreuzbands mit einer Kollagenmembran.
D Arthroskopie: geheilte vordere Kreuzbandruptur sechs Monate nach DIS.

(Range 4–9). Bereits sechs Monate postoperativ betrug der Lysholm-Score 98, der IKDC-Score 94 und der Tegner-Score 4,9. Nach zwölf Monaten waren die Werte annähernd gleich wie vor der VKB-Ruptur, bei einem durchschnittlichen Lysholm von 100, IKDC von 98 und Tegner von 5,2. Die Stabilität (vermehrte a-p-Translation) im Vergleich zur gesunden Gegenseite betrug im Mittel 1,8 mm nach sechs Monaten und 2,2 mm nach zwölf Monaten. Die subjektive Zufriedenheit (VAS 0–10) lag bei 9,8.

Die OP-Dauer beträgt nur noch ca. 45 Minuten, die Hospitalisierung dauert im Mittel 1–2 Tage (vs. 3–5 Tage bei konventioneller VKB-Plastik). Patienten mit vorwiegend sitzender Tätigkeit konnten meist nach ca. drei Wochen ihre Arbeit wieder aufnehmen. Körperlich belastende Tätigkeiten wurden in der Regel nach ca. drei Monaten wieder problemlos ausgeführt. Auch bei der sportlichen Reintegration zeichnet sich eine schnelle Rehabilitation mit voller Sportfähigkeit ab fünf Monaten ab (Back-to-Sports-Test/Limb-symmetry-Index 90%).

Schlussfolgerung

Wir können mit unserer Arbeit zeigen, dass das vordere Kreuzband, entgegen der vorherrschenden Meinung, ein genügendes Selbstheilungspotential hat. Klinisch kristallisiert sich immer mehr ein Vorteil der DIS-Philosophie im Vergleich zur Standard-VKB-Plastik heraus. Es ist aber sicherlich noch zu früh, definitive Empfehlungen zur Behandlung der vorderen Kreuzbandruptur abzugeben.

Leider ist bis dato die DIS nur bei akuter vorderer Kreuzbandruptur möglich (innerhalb von drei Wochen

nach Ereignis). Wir arbeiten eng im internationalen Netzwerk mit verschiedenen Gruppen zusammen und haben schon heute sehr interessante Ansätze etabliert, die in Zukunft auch die biologische Regeneration von chronischen VKB-Rupturen ermöglichen könnten. Ob die DIS einen Paradigmenwechsel in der Kreuzbandchirurgie einleitet, wird die Zukunft zeigen. Auf jeden Fall sind die kurzfristigen Ergebnisse sehr vielversprechend. Bis heute haben die konservative Therapie und die Standard-VKB-Plastik einen festen Platz im Behandlungskonzept der vorderen Kreuzbandruptur.

Korrespondenz:

Dr. med. Sandro Kohl
 Klinik für Orthopädische Chirurgie und Traumatologie
 Inselspital
 Universität Bern
 Freiburgstrasse
 CH-3010 Bern
[sandro.kohl\[at\]insel.ch](mailto:sandro.kohl[at]insel.ch)

Literatur

- 1 Frank CB, Jackson DW. The science of reconstruction of the anterior cruciate ligament. *J Bone Joint Surg Am.* 1997;79(10):1556–76.
- 2 Kessler MA, Behrend H, Henz S, Stutz G, Rukavina A, Kuster MS. Function, osteoarthritis and activity after ACL-rupture: 11 years follow-up results of conservative versus reconstructive treatment. *Knee Surg Sports Traumatol Arthrosc.* 2008;16(5):442–8.
- 3 Biau DJ, Tournoux C, Katsahian S, Schranz PJ, Nizard RS. Bone-patellar tendon-bone autografts versus hamstring autografts for reconstruction of anterior cruciate ligament: meta-analysis. *BMJ.* 2006;332(7548):995–1001.
- 4 Murray MM. Current status and potential of primary ACL repair. *Clin Sports Med.* 2009;28(1):51–61.
- 5 Kohl S, Evangelopoulos DS, Kohlhof H, Hartel M, Bonel H, Henle P, et al. Anterior cruciate ligament rupture: self-healing through dynamic intraligamentary stabilization technique. *Knee Surg Sports Traumatol Arthrosc.* 2013;21(3):599–605.