

Mechanic's hands und Dyspnoe – das Antisynthetase-Syndrom


Christian Murer^a, Thomas Langenegger^b, Lukas Kern^a

^a Pneumologie, Zuger Kantonsspital; ^b Rheumatologie, Zuger Kantonsspital;

Fallbeschreibung


Eine 66-jährige Patientin stellt sich wegen einer seit zwei Wochen progredienten Belastungsdyspnoe (NYHA III) auf der Notfallstation vor. Fieber, Schüttelfrost oder Husten werden verneint. In der Anamnese werden eine morgendliche Steifigkeit und Bewegungseinschränkung der Fingergelenke evaluiert. Die Patientin steht wegen einer seronegativen chronischen Polyarthrit (positive antinukleäre Antikörper [ANA] mit Titer von 1:320, Rheumafaktor und Anti-CCP-Antikörper negativ) seit 18 Monaten unter einer immunmodulierenden Therapie mit Leflunomid (10 mg/d). Zwei Wochen vor der Konsultation wurde eine überlappende Steroidtherapie nach vorangegangenen Tapering gestoppt. Neben den erwähnten Medikamenten nimmt die Patientin Vitamin D₃ und Kalzium zur Osteoporoseprophylaxe sowie Perindopril und Amlodipin zur antihypertensiven Therapie ein.

In der klinischen Untersuchung zeigt sich eine afebrile, kreislaufstabile (BD 132/85 mm Hg, Puls 79/min) Patientin in reduziertem Allgemein- und adipösem Ernährungszustand (BMI 31 kg/m²). Lungenauskultatorisch imponiert ein basal betontes endinspiratorisches Knistgeräusch (Sklerosiphonie). Eine symmetrische Schwellung ohne Rötung über den Metacarpophalangeal- und proximalen Interphalangealgelenken ist palpierbar bei ansonsten unauffälligem Integument sowie blander kardialer und abdominaler Untersuchung. Die Entzündungsparameter inkl. Blutsenkung sind normal, ebenso Nierenretentions- und Leberparameter. Es liegt eine diskrete normochrome, normozytäre Anämie von 117 g/l vor.

Die Oxygenierung ist mit einer peripheren Sättigung von 95% und einem arteriellen pO₂ von 9,8 kPa knapp genügend. Computertomographisch lassen sich subpleural retikuläre Infiltrate beidseits nachweisen, zudem milchglasartige Trübungen («ground glass opacities») sowie fibrotische Veränderungen («honeycombing») im Bereich der basalen Unterlappen (Abb. 1 ). Die Lungenfunktionsprüfung zeigt eine mittelschwere restriktive Ventilationsstörung und eine moderat erniedrigte Diffusionskapazität (TLC 4,0 l [74% Soll]; FEV₁ 1,7 l [69% Soll]; DLCOc 4,4 mmol/min/kPa [55% Soll]).

Zur weiterführenden Diagnostik wird eine Bronchoskopie mit bronchiolo-alveolärer Lavage durchgeführt. Die Zytologie ergibt einen erhöhten Anteil an Lymphozyten bei insgesamt normaler Gesamtzellzahl, einen stark erniedrigten CD4/CD8-Gradienten (<1) und wenige Makrophagen mit schaumigen Zytoplasmaveränderungen. Die Konstellation einer diffusen parenchymatösen Lungenerkrankung (DPLD) war somit gegeben.

Bezüglich Ätiologie sind zwei Szenarien denkbar. Einerseits umfasst das Nebenwirkungsprofil von Leflunomid eine Reihe pulmonaler, hauptsächlich interstitieller Erkrankungen [1], unter anderem akute und subakute interstitielle Pneumopathien. Differentiadiagnostisch scheint aber auch eine im Rahmen der rheumatologischen Grunderkrankung auftretende DPLD denkbar.

Leflunomid wurde in der Folge gestoppt und eine immunsuppressive Therapie mit Prednison 0,5 mg/kg KG etabliert. In der Verlaufskontrolle nach 4 Wochen gab die Patientin keine Regredienz der Belastungsdyspnoe an. Klinisch imponierte neu eine Hyperkeratose mit Rhagaden und Schuppung im Bereich der lateralen Finger, verstärkt an Dig. I–III und Hypothenar (Abb. 2 ). Bei der Durchsicht der laborchemischen Parameter der rheumatologischen Abklärung fanden sich retrospektiv positive Anti-Jo-1-Antikörper, die Suchtests bezüglich HIV, Hepatitis B und C waren negativ. In einem interdisziplinären Plenum wurde die Diagnose eines Antisynthetase-Syndroms gestellt und die immunsuppressive Therapie mit Mycophenolat mofetil ausgebaut. In der Folge war die Hyperkeratose innerhalb von 2 Monaten praktisch vollständig regredient. Ebenso deutlich rückläufig zeigte sich die Belastungsdyspnoe, bei stabilen dynamischen und statischen Lungenvolumina.

Diskussion

Das Antisynthetase-Syndrom ist gekennzeichnet durch einen Antisynthetase-Antikörper (AsAb) sowie einen Symptomkomplex mit DPLD, Myositis, Polyarthrit, Raynaud-Phänomen, Fieber und «mechanic's hands» [2]. Ursächlich für die seltene Krankheit ist die Bildung von Autoantikörpern gegen die tRNA-Synthetasen. Ausgelöst wird dieser Prozess wahrscheinlich durch ein externes Antigen bei genetisch prädisponierten Personen. Chinoy et al. konnten zeigen, dass unterschiedliche Haplo-Typen des auf dem Chromosom 6 liegenden «Human Leucocyte Antigen» (HLA) Typ II die klinische Ausprägung der Myositis inklusive Vorhandensein oder Fehlen einer DPLD beeinflussen [3].

Die Aminoacyl-tRNA-Synthetasen sind zytoplasmatische Enzyme und spielen eine wichtige Rolle in der Proteinsynthese. Bisher wurden acht AsAb gefunden, wobei der erstentdeckte, Anti-Jo-1, die höchste Prävalenz hat (15–20%) [4]. Wegen der unterschiedlichen Ausprägung der Erkrankung ist es schwierig, im Einzelfall eine Prognose zu stellen. Bei fehlenden evidenzbasierten Studien wird ein empirischer Therapieansatz gewählt. Steroide gelten als First-line-Therapie und werden oft mit

Die Autoren haben keine finanzielle Unterstützung und keine Interessenkonflikte im Zusammenhang mit diesem Beitrag deklariert.

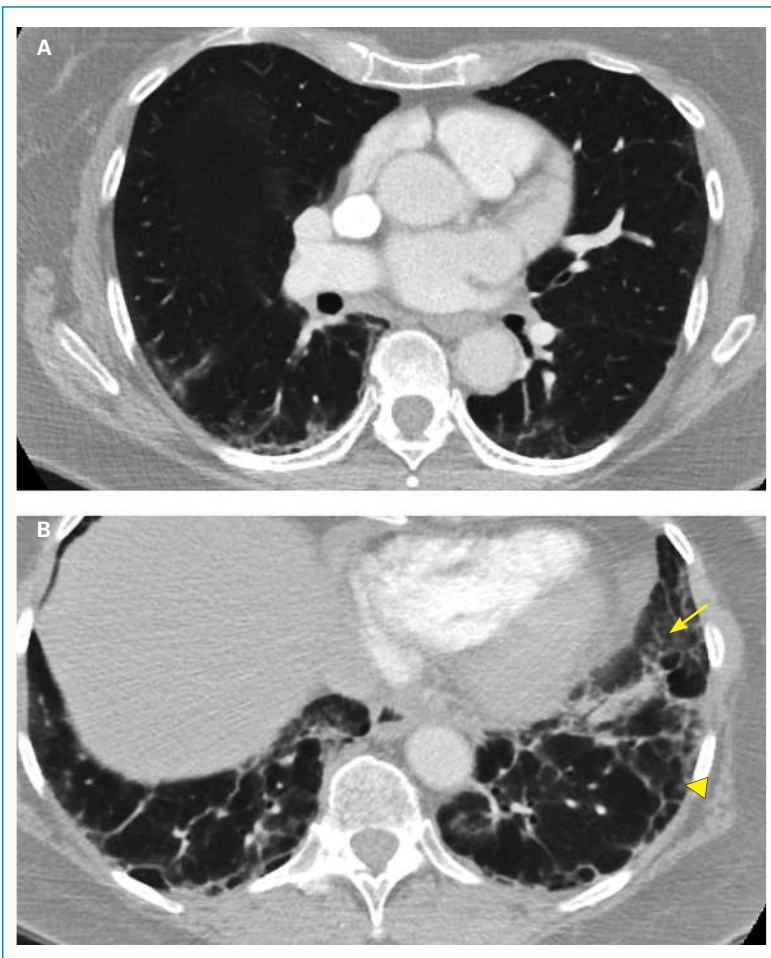


Abbildung 1
Axiale Schichtung CT-Thorax auf Höhe Hilus (A) sowie der basalen Lungenabschnitte (B). Bild A zeigt subpleurale retikuläre Infiltrate, die in Bild (B) fibrotische Veränderungen «honeycombing» (Pfeilspitze) bilden, zudem milchglasartige Trübungen, «ground glass opacities» (langer Pfeil). (Abdruck mit freundlicher Genehmigung von Dr. med. Christian Blumer, Chefarzt Radiologie, Zuger Kantonsspital)

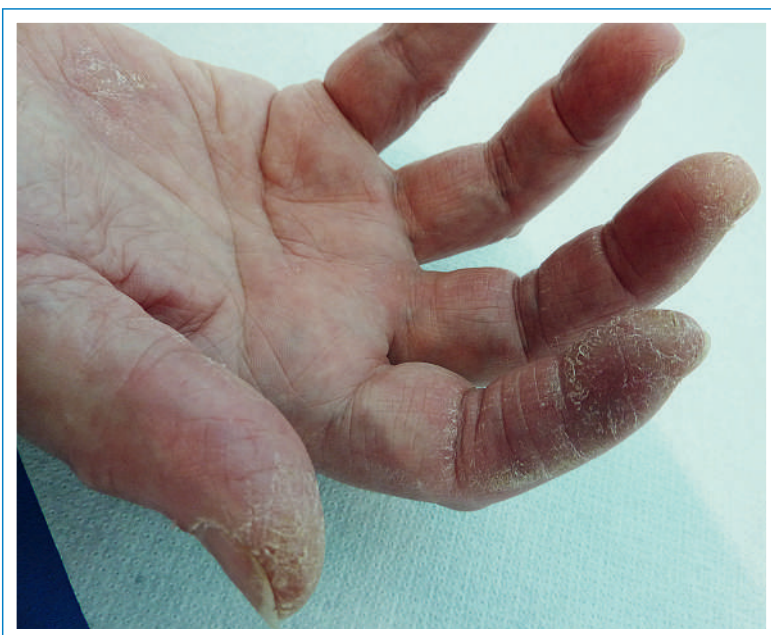

Abbildung 2
Hyperkeratose mit Rhagaden und Schuppung im Bereich der lateralen Finger Dig. I-III sowie Hypothenar («mechanic's hands»).

Azathioprin oder Methothrexat sowie den Calcineurin-Inhibitoren Ciclosporin A und Tacrolimus kombiniert. Eine im Mai 2013 erschienene Studie untersuchte den Effekt von Mycophenolat mofetil in einem Zeitraum von 2,5 Jahren bei Kollagenose-assoziierten DPLD. Beobachtet wurde eine gute Verträglichkeit und Verbesserung der Lungenfunktion unter der Therapie, ebenso konnte die Steroiddosis deutlich reduziert werden [5]. Die «mechanic's hands» waren in unserem Fall hinweisend, bestätigt durch positive Anti-Jo-1-Antikörper. Stahl et al. beschrieben 1979 erstmals eine Myositis-assoziierte hyperkeratotische Hautveränderung mit Fissuren und Schuppung im Bereich der lateralen und palmaren Hand und Finger [6]. Interessanterweise liegt bei unserer Patientin bei fehlender Muskelschwäche und normaler Kreatinkinase keine Myositis vor. Bekannt ist, dass 70% oder mehr aller Patienten mit AsAb unter einer DPLD leiden [7]. Mehrere Studien beschrieben aber Fälle mit DPLD und AsAb ohne klinische und laborchemische Hinweise für eine Myositis [8]. In einem Kollektiv von 31 Patienten mit dem AsAb, Anti-PL-12, fanden Kalluri et al. zu 90% eine DPLD. Nur 16 dieser Patienten erfüllten die Kriterien einer Myositis [4].

Das limitierende Symptom unserer Patientin war klar die Belastungsdyspnoe im Rahmen der DPLD. Als die Dyspnoe vier Wochen nach Ende der Therapie mit Letunomid nicht regredient war und neu eine Hyperkeratose der Hände auftrat, mussten wir unsere Hypothese einer medikamentös-assoziierten DPLD überdenken.

Kollagenosen und Vaskulitiden können ebenfalls mit interstitiellen Pneumopathien assoziiert sein. Die Patientin erfüllte die Klassifikationskriterien einer Kollagenose wie Rheumatoide Arthritis oder Myositis nicht. Aus rheumatologischen Studien ist bekannt, dass diese Konstellation bei ca. 25% der Patienten mit einer systemischen Autoimmunerkrankung auftritt, man spricht von einer undifferenzierten Kollagenose. Mittels Befunden der Bildmorphologie und Zytologie stellten wir die Diagnose einer «Non-Specific Interstitial Pneumonia» (NSIP), einer Unterform der DPLD, die häufig mit undifferenzierten Kollagenosen assoziiert ist [9, 10]. Auf eine zur Sicherung der Diagnose notwendige Lungenbiopsie haben wir aufgrund des guten klinischen Verlaufs nach Beginn der Therapie mit Mycophenolat mofetil verzichtet. In unklaren Situationen, das heisst fehlendem Nachweis einer Ursache der DPLD, sollte zur Sicherung der Diagnose und aus prognostischen Gründen immer eine chirurgische Lungenbiopsie angestrebt werden.

Unser Fall illustriert die Wichtigkeit, bei Patienten mit einer isolierten DPLD oder undifferenzierten Kollagenose die AsAb zu bestimmen. Oft verbessern sich die Symptome durch eine immunsuppressive Therapie, und die Krankheitsprogression kann aufgehalten werden.

Korrespondenz:

Dr. med. Christian Murer
Pneumologie, Zuger Kantonsspital
Landhausstrasse 11
CH-6340 Baar
[christian.murer\[at\]jusz.ch](mailto:christian.murer[at]jusz.ch)

Literatur

Die vollständige Literaturliste finden Sie unter www.medicalforum.ch.