ORL, chirurgie cervico-faciale: La maladie de Menière peut-elle être détectée à l'IRM?

Vincent G. Wettstein, Alex M. Huber, Stefan C. Hegemann, Christof Röösli
Klinik für Ohren-, Nasen-, Hals und Gesichtschirurgie, UniversitätsSpital, Zürich

Lorsque le médecin traitant n'est pas en mesure de fournir des informations sûres quant à la cause d'une maladie, à son évolution et à son traitement, la situation est frustrante aussi bien pour le médecin que pour le patient. C'est précisément le cas pour la maladie de Menière.

Pathogenèse et symptômes

Déjà en 1861, Prosper Menière avançait une maladie de l'oreille interne comme origine de la triade symptomatique associant crises vertigineuses aiguës récidivantes pendant des heures, baisse de l'acuité auditive et acouphènes. Il a en effet depuis été reconnu que la maladie de Menière est dans la plupart des cas associée à un hydrops endolymphatique (HE). Pour des raisons inconnues, il se produit un excès d'endolymphe, entraînant une dilatation de cet espace clos. D'après une théorie courante, une fissure dans la membrane de Reissner entraînerait au final un mélange de l'endolymphe avec la périlymphe environnante. Cela provoquerait les crises vertigineuses soudaines pouvant durer de 20 minutes à plusieurs heures, accompagnées d'une dégradation de l'acuité auditive pour les sons de basse fréquence et d'acouphènes du côté touché. Les symptômes sont fluctuants. Des épisodes répétés peuvent à long terme entraîner une dégradation irréversible des structures morphologiques de l'oreille interne et ainsi une baisse permanente de l'acuité auditive et une hypofonction vestibulaire (fig. 1).

Diagnostic

Le diagnostic de la maladie de Menière est clinique. Les recommandations de la *American Academy of Otolaryngology and Head and Neck Surgery (AAO-HNS)* sont présentées dans le tableau 1. Dans le cadre du diagnostic différentiel, la présence d'une migraine vestibulaire entre en ligne de compte et chaque patient doit dès lors être interrogé en détail pour savoir s'il présente des symptômes de migraine.
En plus de l'anamnèse et de l'examen clinique, les étapes diagnostiques primaires incluent l'audiométrie. Différents tests de la fonction vestibulaire, réalisés à l'aide

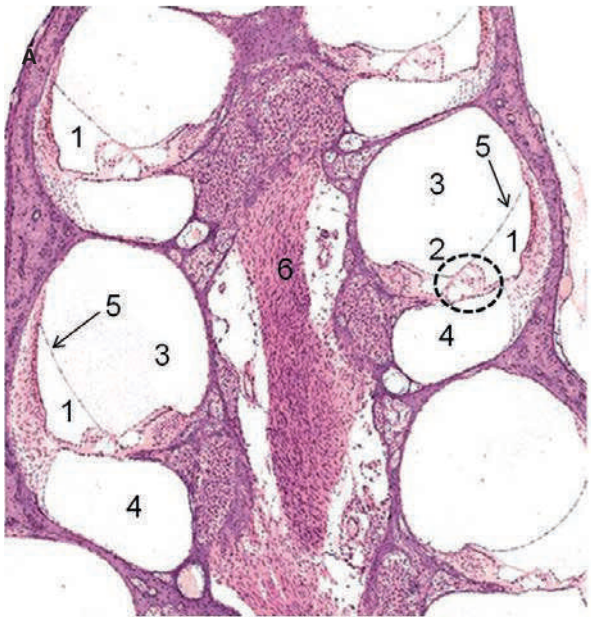

Figure 1
Coupe histologique longitudinale de la cochlée.
A résultat normal avec canal cochléaire contenant l'endolymphe (1) y compris organe de Corti (2). Rampe vestibulaire contenant la périlymphe (3) et rampe tympanique (4).
B hydrops endolymphatique: dilatation nette de l'espace endolymphatique (1) avec déplacement de la membrane de Reissner (5) contre la columelle (6). L'espace périlymphatique de la rampe vestibulaire (3) s'en trouve refoulé.

Vincent G. Wettstein

Les auteurs n'ont déclaré aucun conflit d'intérêt financier ou personnel en rapport avec cet article.

d'appareils diagnostiques, sont en outre disponibles. Cependant, il n'existe à l'heure actuelle aucun test spécifique pour le diagnostic de la maladie de Menière; bien souvent, celui-ci peut uniquement être posé par la suite, parfois même au bout de plusieurs années.
Depuis peu, l'imagerie par résonnance magnétique (IRM) offre la possibilité de mettre en évidence un HE 4 heures après l'administration intraveineuse d'un produit de contraste à base de gadolinium (fig. 2). Une étude menée conjointement par la clinique ORL de l'Universitätsspital de Zurich et par l'Institut de radiologie médicale a affiché des résultats très prometteurs [1]. Cette modalité d'imagerie est aujourd'hui fréquemment utilisée surtout en cas de résultats confus et en cas de recherche d'une atteinte bilatérale. Toutefois, chez 22% des patients, une IRM a également permis de diagnostiquer un hydrops du côté asymptomatique en cas d'atteinte clinique unilatérale. Cela correspond peut-être au fait que la littérature fait état d'une atteinte bilatérale chez 10 à 50% des patients [2] et que la visualisation de l'hydrops à l'IRM peut permettre de révéler le côté «encore asymptomatique».

Evolution

La maladie de Menière se caractérise par la nature totalement imprévisible de son évolution. L'accentuation de l'hypoacousie ainsi que la fréquence et l'intensité des crises vertigineuses peuvent être très variables d'une personne à l'autre. Ainsi, il n'est pas rare que plusieurs années s'écoulent entre l'apparition des premiers

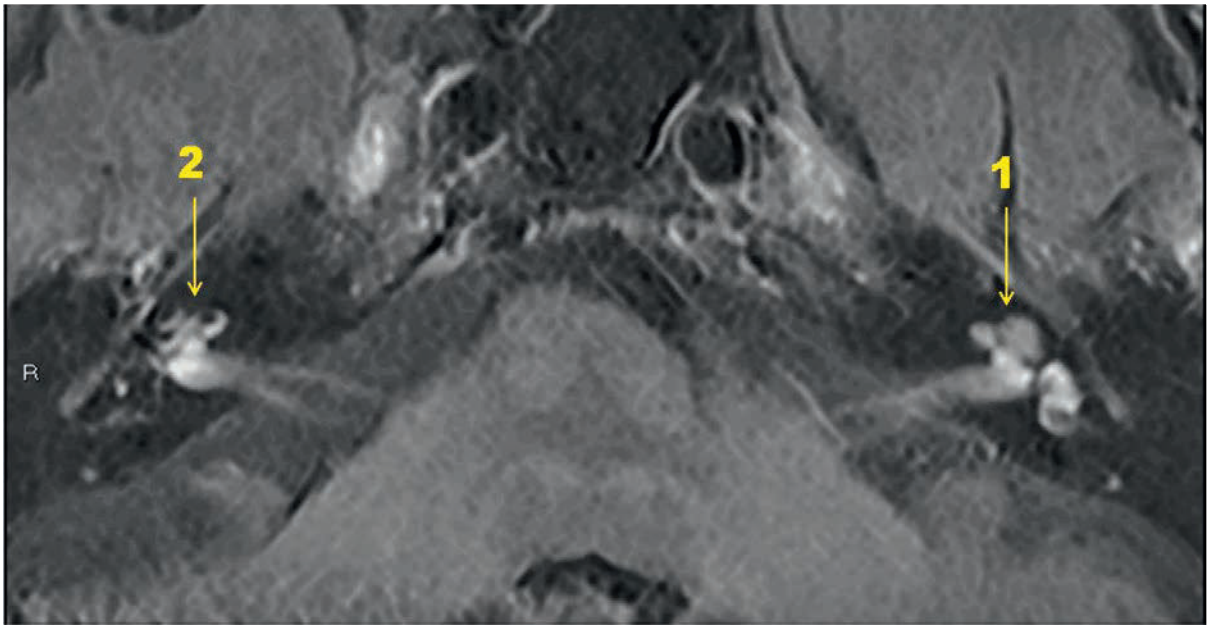

Figure 2
Hydrops endolymphatique à droite de l'IRM. Représentation de l'os pétreux à l'IRM effectuée 4 heures après l'administration intraveineuse de gadolinium: la cochlée gauche **(1)** apparaît normale. Dans la cochlée droite avec hydrops **(2)**, la dilatation de l'espace endolymphatique entraîne un refoulement de la périlymphe reconnaissable par les zones sombres.

Tableau 1
Critères diagnostiques de la maladie de Menière selon l'AAO-HNS 1995.

	Critères
Maladie de Menière confirmée	Maladie de Menière certaine avec confirmation histopathologique de l'hydrops endolymphatique
Maladie de Menière certaine	– Au moins deux crises vertigineuses >20 min – **Et** au moins un épisode de surdité neurosensorielle documenté – **Et** acouphène ou sentiment de plénitude dans l'oreille touchée – Autres causes exclues
Maladie de Menière probable	– Une crise vertigineuse >20 min – Au moins un épisode de surdité neurosensorielle documenté – Acouphène et sentiment de plénitude dans l'oreille touchée – Autres causes exclues
Maladie de Menière possible	– Crise vertigineuse typique sans baisse de l'acuité auditive – **Ou** surdité neurosensorielle fluctuante ou constante accompagnée de troubles de l'équilibre, mais sans crise vertigineuse typique – Autres causes exclues

symptômes et la pose du diagnostic. La fréquence des crises peut diminuer au fil du temps. Comme mentionné précédemment, une détérioration permanente des fonctions de l'oreille interne et de l'équilibre pouvant aller jusqu'à une destruction cochléo-vestibulaire peut survenir avec le temps, en particulier chez les patients souffrant de crises fréquentes et intenses. On parle alors de «Menière vieilli».

Traitement

Depuis la première description de la maladie, l'histoire de la maladie de Menière a été marquée par les tentatives les plus variées en vue de maîtriser le tableau symptomatique. Des simples mesures quotidiennes et diététiques, en passant par les traitements médicamenteux jusqu'aux interventions chirurgicales parfois invasives, de multiples solutions ont été et sont toujours cherchées, trouvées, réfutées, à nouveau considérées, puis à nouveau rejetées.

Durant la phase aiguë, une prise en charge symptomatique, avec réhydratation et traitement antiémétique, est mise en place.

Dans l'intervalle asymptomatique, la prévention des crises joue un rôle central. En particulier aux Etats-Unis, la première mesure consiste à instaurer un régime pauvre en sel et à éviter tabac et alcool. Dans notre clinique, nous utilisons le concept thérapeutique suivant, sous forme de schéma par paliers:

- Bétahistine: Il s'agit du médicament le mieux étudié et à l'heure actuelle, probablement du seul médicament dont l'efficacité a été prouvée dans la phase primaire de la maladie. Son action est attribuée à ses propriétés stimulant la circulation sanguine. Nous recommandons des doses élevées de bétahistine, jusqu'à trois fois 48 mg par jour. Dans certains cas, la cinnarizine se présente comme une alternative prophylactique efficace.
- En cas de réponse insuffisante, on a recours à un traitement «non destructeur» qui consiste à administrer de la cortisone par voie intratympanique ou systémique ou bien à pratiquer une anesthésie du labyrinthe par voie transtympanique. Malgré une certaine réduction des crises vertigineuses, tous les traitements non destructeurs courants semblent n'avoir aucune réelle influence sur la perte de la fonction auditive au fil du temps.
- Si, malgré ces traitements, les crises vertigineuses continuent de récidiver, on a recours aux traitements dits «destructeurs», dont l'objectif est la désactivation totale de l'organe de l'équilibre touché. L'application intratympanique de gentamicine occupe la première place. L'action destructrice sur l'oreille interne (ototoxicité) avec une certaine sélectivité pour l'organe de l'équilibre entraîne une destruction irréversible de la fonction vestibulaire périphérique du côté traité. Cela conduit à une disparition des crises chez 80 à 90% des patients [3]. Le risque d'une dégradation cochléaire supplémentaire concerne jusqu'à 30% des patients [4]. C'est la raison pour laquelle le procédé est privilégié chez les patients présentant déjà une importante baisse de l'acuité auditive due à la maladie.

En cas d'échec du traitement par gentamicine, la labyrinthectomie et la neurectomie vestibulaire sont des interventions chirurgicales possibles.

Conclusion

En présence d'un hydrops endolymphatique, l'IRM spécifique permet un diagnostic plus rapide et un traitement adéquat chez les patients souffrant de vertiges et d'hypoacousie. Cet examen d'imagerie ne remplace cependant pas l'examen clinique, audiométrique et vestibulaire. La valeur d'un hydrops de l'oreille asymptomatique diagnostiqué par IRM est encore incertaine. Des études supplémentaires sont nécessaires pour éclaircir la situation.

Correspondance:
Dr Vincent Georg Wettstein
UniversitätsSpital Zürich
Frauenklinikstrasse 24
CH-8091 Zürich
vgwettstein[at]gmail.com

Références

1 Baráth K, et al. Detection and grading of endolymphatic hydrops in Menière disease using MR Imaging. Am J Neuroradiol. 2014;35:1387–92.
2 Balkany TJ, et al. Bilateral aspects of Meniere's disease: an underestimated clinical entity. Otolaryngol Clin North Am. 1980;13:603.
3 Nedzelski JM, et al. Chemical labyrinthectomy: local application of gentamicin for the treatment of unilateral Menière's disease. Am J Otol. 1992;13:18.
4 Blakley BW. Update on intratympanic gentamicin for Meniere's disease. Laryngoscope. 2000;110:236.