



# Der Lego-Spieler-Fuss


## Häufiger Grund für fehldiagnostizierte Exostosen oder Ganglien beim Kind

Hanspeter Huber


Abteilung für Kinderorthopädie und Traumatologie, Kinderspital, Zürich

### Quintessenz

In unsere Sprechstunde werden häufig Kinder zugewiesen mit Verdacht auf Exostosen oder auch Ganglien im Bereich des Rückfusses. Diese scheinbaren Raumforderungen treten in der Regel bei Plantarflexion und Adduktion des Fusses deutlich stärker hervor (Abb. 1 ) , sind meist von knochenharter Konsistenz und im Bereich der Haut von einer mehr oder minder ausgeprägten Kallosität (Abb. 2 ) bedeckt. In seltenen Fällen können sie sich auch als leicht schmerzhaft präsentieren.

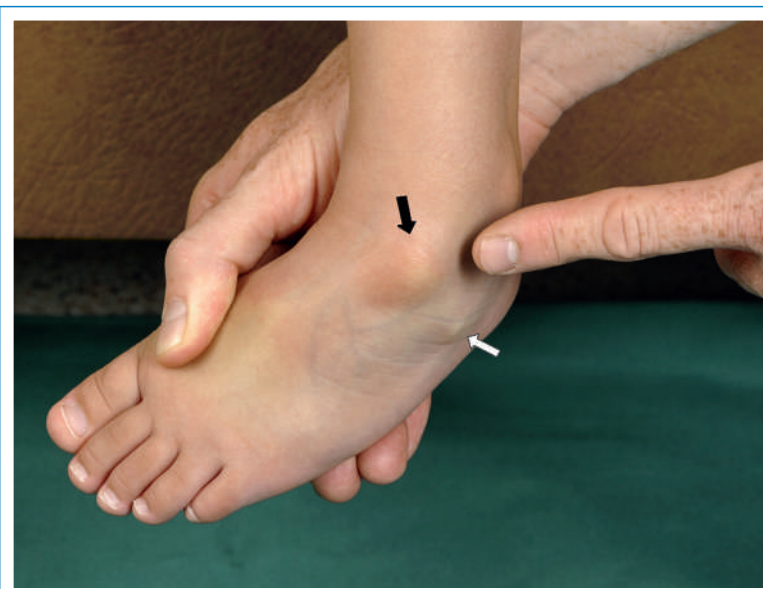
Aus der Anamnese ergibt sich, dass diese Kinder oft begeistert und lange mit Lego-Steinen oder Spielzeugautos am Boden spielen, weshalb ich die Fussdeformität oftmals auch etwas scherzhaft als «Lego-Fuss» bezeichne. Der genaue Fussuntersuch in Kenntnis der knöchernen Anatomie zeigt, dass diese Vorwölbungen in den meisten Fällen dem Talus-Kopf und dem *Processus anterior* des Calcaneus – oder auch nur einem der beiden – entsprechen (Abb. 3 ) . Durch die ständige Überdehnung beim Sitzen auf dem unter das Gesäss geschlagenen Fuss kommt es zu einer Adduktionsinstabilität im Bereich des Chopart-Gelenkes mit einer Überdehnung des *Ligamentum bifurcatum* und der dorsalen Kapselanteile. Wenn das Kind gebeten wird, sich auf der Untersuchungsfläche hinzuknien, kann dessen Eltern das Phänomen meist schön präsentiert werden

Der Autor hat keine Interessenkonflikte zu deklarieren.

(Abb. 4 ) . Durch die Druckbelastung der Haut über den exponierten Knochenstellen ergibt sich damit gleich auch der Grund für die Kallositäten.

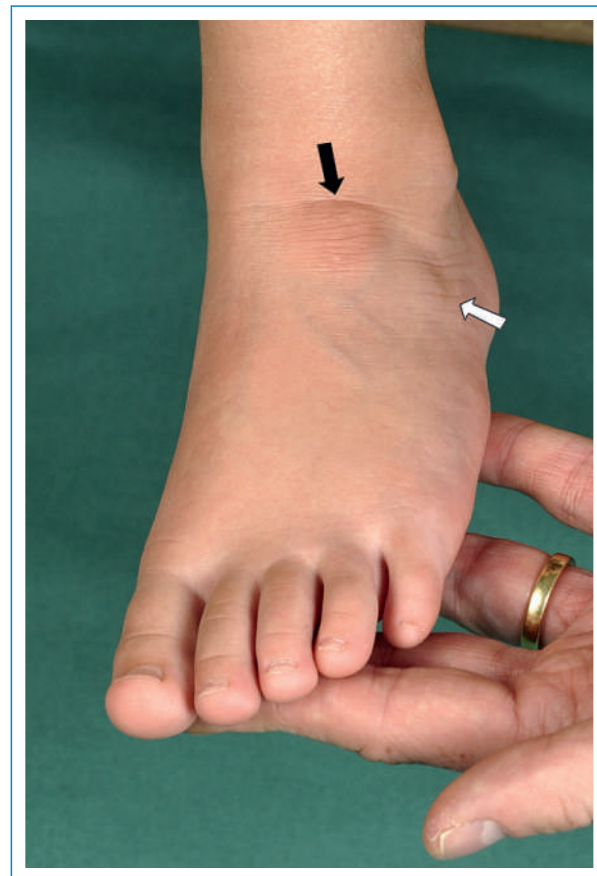### «Lego-Fuss» und Einwärtsgang

Da ab der Oberstufe deutlich weniger am Boden gespielt wird, verschwindet das Phänomen meist von selbst, und es kommt nur selten zu echten Problemen. Manchmal kann jedoch bei diesen Kindern auch ein deutlicher Einwärtsgang beobachtet werden, welcher wohl durch verschiedene Faktoren bedingt ist. Anatomisch gesehen besteht schon von Beginn weg meist eine geringe Tibiaauslenkung, da sonst ein Sitzen auf dem unter das Gesäss geschlagenen Fuss kaum möglich ist. Ob durch die Druckbelastung bei diesem Sitzen, ins-



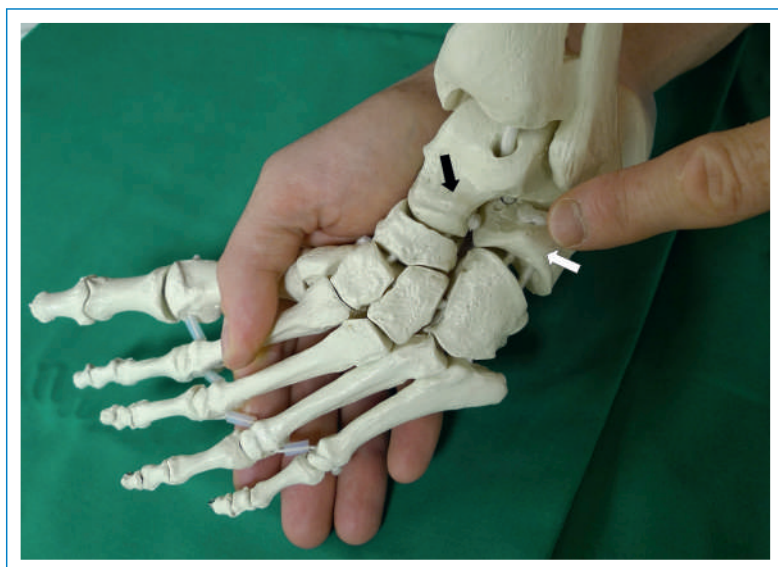**Abbildung 1**

Ausgeprägte Prominenz des Talus-Kopfes (schwarzer Pfeil), weniger des vorderen Calcaneus-Fortsatzes (weisser Pfeil) bei Adduktion/Plantarflexion des Fusses.

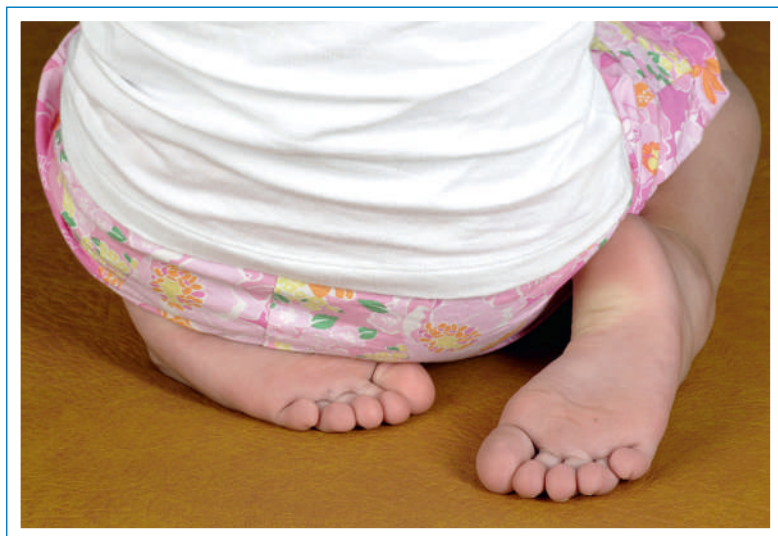

**Abbildung 2**

Unter Abduktion und Dorsalextension verschwindet die Prominenz, dafür zeigt sich eine Kallosität im Hautbereich des Talus-Kopfes (schwarzer Pfeil) und des vorderen Calcaneus-Fortsatzes (weisser Pfeil).



**Abbildung 3**  
Am Skelettmodell zeigt sich die Prominenz des Talus-Kopfes (schwarzer Pfeil) und des vorderen Calcaneus-Fortsatzes (weisser Pfeil).



**Abbildung 4**  
Typische Sitzposition eines Kindes mit linksseitigem «Lego-Fuss».

besondere durch die Rotationskräfte auf die distale Wachstumsfuge des Unterschenkels, zusätzlich die Auslenkrotation der Tibia sich noch vermindert, ist nicht klar. Jedoch kommt es durch die Überdehnung der aussen verlaufenden Peronealmuskulatur gelegentlich zu einem Übergewicht der Inversion, so dass bei der ersten Phase des Abrollens bis zum flachen Aufsetzen des Fußes eine Innenrotation des in Adduktion instabilen Fußes auftreten kann. Diese relative Schwäche der Peronealmuskeln kann beim Fersengang gelegentlich an einem leichten Absinken des äusseren Fussrandes beobachtet werden. In dieser Situation ist es oft schwer zu sehen, welche Komponenten in welchem Ausmass am Einwärtsengang beteiligt sind. Eine vorübergehende Physiotherapie zur Kräftigung der Peronealmuskeln und konsequentes Vermeiden des Auf-dem-Fuss-Sitzens können jedoch in unserer Erfahrung zu einer Verbesserung des Gangbildes führen.

### Schlussfolgerung

Obwohl das Phänomen des «Lego-Fusses» eine sehr häufige Beobachtung in der kinderorthopädischen Sprechstunde darstellt, findet sich kaum eine Beschreibung hiervon in Lehrbüchern oder in der Fachliteratur. Die anatomischen und teilweise auch funktionellen Veränderungen am Fuss durch das Sitzen auf dem untergeschlagenen Fuss sollten dem Allgemeinpraktiker und insbesondere Pädiater bekannt sein, damit den Eltern der Grund für solche scheinbaren Exostosen erklärt werden kann. Auch bei der Beurteilung eines Einwärtsanges sollte nach solchen Stigmata eines «Lego-Fusses» gesucht werden.

#### Korrespondenz:

Dr. med. Hanspeter Huber  
Oberarzt Kinderorthopädie  
Facharzt für Orthopädie und Traumatologie  
des Bewegungsapparates  
Kinderspital Zürich  
Steinwiesstrasse 75  
CH-8032 Zürich  
[hanspeter.huber\[at\]kisp.zh.ch](mailto:hanspeter.huber[at]kisp.zh.ch)