La chirurgie de réassignation sexuelle, de l'ignorance au préjugé

Olivier Bauquis, Valérie Decrouy, Samia Guerid
Service de chirurgie plastique et de la main, Centre Hospitalier Universitaire Vaudois, Lausanne, Suisse

Introduction

Les troubles de l'identité sexuelle affectent 1 homme sur 35 000 et 1 femme sur 100 000 [1]. En fait, il s'agit d'une variation de l'identité sexuelle qui se produit naturellement, même si de nos jours, ces troubles constituent une situation difficile à vivre au quotidien. Au sein de la population transsexuelle, beaucoup de personnes se lancent dans une psychothérapie, une hormonothérapie et, plus tard, une chirurgie dans le but de changer radicalement de sexe. Néanmoins, de plus en plus de patients se contentent soit d'un traitement psychiatrique, soit d'une hormonothérapie, avec parfois une première étape chirurgicale (mastectomie ou augmentation mammaire), afin de prendre l'apparence de l'autre sexe, sans pour autant passer à l'acte chirurgical de changement de sexe.

Le but de la psychothérapie est de ne pas uniquement limiter la sexualité au «sexe qui se dresse», mais d'acquérir une compréhension globale de celle-ci. Après évaluation complète des problèmes psychologiques, familiaux et sociaux par un professionnel qualifié, la psychothérapie aspire à aider le ou la patient/e qui souffre d'un manque d'appropriation de ses organes génitaux, même si des études démontrent que l'intervention chirurgicale radicale est le seul moyen d'y parvenir de façon définitive.

Malgré l'existence de critères internationaux d'admissibilité (édictés par la World Professional Association for Transgender Health [2]), l'intervention de changement de sexe impose, en raison de son caractère irréversible, un suivi psychiatrique de 2 ans minimum (à raison d'une à deux consultations par mois) et une expérience de vie réelle dans l'autre sexe (code vestimentaire et social), 24 h sur 24, pendant au moins 1 an.

Du côté des assurances, en Suisse, celles-ci se doivent de prendre en charge au titre des prestations obligatoires non seulement l'ablation chirurgicale et la reconstruction des organes génitaux externes, mais également les interventions visant à modifier l'apparence des caractères sexuels secondaires (augmentation mammaire, mise en place d'une prothèse pénienne et de prothèses testiculaires, féminisation du visage, etc.).

Trop souvent, l'intervention chirurgicale représente le seul moyen pour pouvoir changer d'état civil, alors que de plus en plus de patients transgenres parlent d'un troisième sexe qui transcende la vision des genres (homme-femme) et affirment leur identité unique de genre variable. Cela implique une approche centrée sur le sujet, plutôt que l'application d'un protocole standardisé associé à des étapes d'hormonothérapie et de chirurgie faisant partie d'un processus linéaire vers le changement complet. De nos jours, l'approche thérapeutique ne doit pas se limiter uniquement à une vision dichotomique (binaire), mais elle doit prendre en compte la variabilité des genres, avec ses identités parfois atypiques.

Le diagnostic psychiatrique

Actuellement, la mission du psychiatre consiste à assister le sujet transsexuel dans la phase précédant les traitements hormonaux et chirurgicaux, avec pour objectif de poser le diagnostic de transsexualisme tout en identifiant les éventuels demandes, espoirs, craintes, attentes excessives et surtout limites de la transformation chirurgicale [3].

Par conséquent, il ne faut pas hésiter à reporter à une date ultérieure les traitements souvent irréversibles pour la chirurgie dans l'attente d'un meilleur équilibre psychique du patient.

D'un autre côté, le suivi psychiatrique ne se termine pas après l'opération mais il continue pour aider les patients dans leurs relations intimes, leur fonctionnement sexuel et d'autres questions existentielles, même si la majorité des patients vivent de manière positive les différentes phases de la transformation physique.

Le thérapeute peut être perçu par le patient comme un obstacle sur la voie du changement de sexe. Dès lors, l'approche multidisciplinaire résonne comme la voie la plus sûre, surtout chez les patients atteints de dysphorie de genre, qui sont en proie à une incertitude considérable quant à leur transsexualité.

La multidisciplinarité implique une ligne de conduite clinique conservatrice, basée sur les standards de soins (DSM-IV de l'American Psychiatric Association): «l'identification intense et persistante au sexe opposé; le sentiment d'inconfort par rapport à son propre sexe biologique; l'affection n'est pas concomitante à une maladie responsable d'un phénotype hermaphrodite; l'affection est à l'origine d'une altération du fonctionnement social, du fonctionnement professionnel ou du fonctionnement dans d'autres domaines importants.»

Il convient d'écarter tout diagnostic différentiel comme un transvestisme fétichiste, une ambiguïté sexuelle ou un épisode psychotique délirant de transformation corporelle, car une erreur diagnostique peut entraîner des regrets postopératoires dramatiques.

Les auteurs ne déclarent aucun conflit d'intérêt financier ou personnel en rapport avec cet article.

Le traitement hormonal

Après une période de transition dans le rôle du genre désiré, les sujets peuvent décider, ensemble avec un psychothérapeute, de débuter une hormonothérapie, dont l'objectif premier est souvent antihormonal. Ce traitement consiste à bloquer la sécrétion endogène d'hormones déterminée par le sexe biologique et à induire ainsi la masculinisation ou féminisation phénotypique progressive. Chez tous les patients, il est obligatoire d'effectuer un bilan biologique sanguin et médical complet, car les traitements hormonaux peuvent avoir de sérieuses répercussions indésirables et irréversibles (par ex. une éventuelle infertilité ou un cancer des organes génitaux internes présents). Une prise en charge étroite et continue par un endocrinologue est essentielle afin de détecter et de traiter/corriger des maladies concomitantes (par ex. diabète) ou des habitudes de vie (par ex. tabagisme) qui constituent des contre-indications potentielles.

La chirurgie génitale

Après 1 année d'expérience de vie réelle dans l'autre sexe et 1 année de traitement hormonal continu, l'indication chirurgicale peut être posée.

Transformation homme vers femme

Dans la procédure chirurgicale de transformation homme vers femme, la chirurgie des seins (augmentation mammaire après traitement hormonal de 18 mois au minimum) est la première intervention pour permettre rapidement une intégration visuelle dans le processus de reconstruction sexuelle du genre souhaité. Afin d'améliorer la féminisation, il est également possible de réduire le cartilage thyroïdien qui forme la pomme d'Adam, d'affiner les os de la face (nez, menton, mâchoire et sourcils), ainsi que de procéder à l'épilation au laser (tab. 1).

La vaginoplastie consiste à réaliser une orchidectomie et une pénectomie et à créer un «néo-vagin», c.-à-d. une nouvelle cavité vaginale tapissée par le retournement de la peau pénienne [4], en association avec des greffes de peau totale. La réalisation des grandes lèvres se fait à partir du scrotum. Le clitoris est formé grâce à la partie dorsale du gland, tout en préservant les nerfs impliqués dans la sensibilité érogène.

Tableau 1
Etapes de la chirurgie de réassignation sexuelle avec transformation homme vers femme.

Heures	1	2	3
Augmentation mammaire			
Orchidectomie et pénectomie			
Urétroplastie et néo-vagin			
Plastie périnéale et clitoridienne			
Première réunion opératoire			
Deuxième réunion opératoire			
Troisième réunion opératoire			

Certains patients, dont la profondeur du vagin est insuffisante, peuvent bénéficier de l'utilisation de la partie sigmoïdienne du côlon, prélevée par laparoscopie [5]. Cette méthode est surtout proposée comme deuxième choix et non comme une alternative à la reconstruction du vagin par greffe de peau (fig. 1). Elle permet d'obtenir une bonne longueur du vagin, avec comme principal avantage de ne plus devoir réaliser des exercices hebdomadaires de dilatation du vagin. Par contre, cette intervention présente l'inconvénient de devoir gérer les sécrétions de mucus dans le néo-vagin par une hygiène quotidienne. Le néo-vagin reconstruit par peau pénienne et greffes de peau nécessite, quant à lui, une lubrification par gel lors de chaque rapport sexuel ou lors des exercices de dilatation par conformateur.

Des complications rares comme des hémorragies et des fistules urétro-vaginales ou recto-vaginales peuvent survenir de façon inopinée et nécessitent souvent une autre intervention chirurgicale. D'autres complications mineures comme des infections ou des nécroses tissulaires sont prises en charge par un traitement conservateur.

Transformation femme vers homme

La chirurgie génitale de transformation femme vers homme est un processus plus long et plus compliqué, qui se réalise en plusieurs étapes (tab. 2).

La première étape est la mastectomie. Elle peut laisser des cicatrices assez importantes en fonction de la taille des seins à réduire. On procède ensuite à l'hystérectomie, l'annexectomie bilatérale et la colpectomie par voie vaginale. A cette étape de la transformation, l'urètre proximal est reconstruit à l'aide des petites lèvres jusqu'au gland clitoridien hypertrophié par le traitement hormonal (fig. 2). Cette intervention peut constituer une étape intermédiaire ou être l'ultime étape pour les patients qui ne veulent pas pratiquer un jour la pénétration et ce, par souci de confort mais souvent aussi par peur de perdre leur sensibilité érogène [6]. La transformation s'achève ensuite par l'étape de la phalloplastie. Cette intervention consiste à construire un néo-phallus à partir d'un lambeau libre de l'avant-bras, associé ou non à un lambeau pédiculé de la face latérale de la cuisse, afin de diminuer la rançon cicatricielle au niveau de l'avant-bras (ce point doit être abordé avec chaque patient lors de la phase préopératoire). Pour notre équipe, la méthode du lambeau chinois reste le premier choix, non seulement en raison de sa fiabilité avec un urètre fonctionnel d'emblée, associé à un faible taux de complications (par ex. sténoses ou fistules), mais aussi en raison d'une bonne récupération de la sensibilité tactile.

Pour la technique du lambeau chinois [7], du tissu est prélevé de l'avant-bras non dominant du patient (autogreffe), après vérification de la perméabilité de l'artère ulnaire au moyen du test d'Allen et en préservant toutes les structures sous-jacentes, permettant de conserver une fonction complète de la main et de l'avant-bras. Une partie des nerfs cutanés sensitifs et des vaisseaux sanguins (artère radiale et veine céphalique) sont ensuite reliés par microchirurgie aux nerfs ilio-inguinaux et à l'artère fémorale. Le retour à la sensibilité tactile

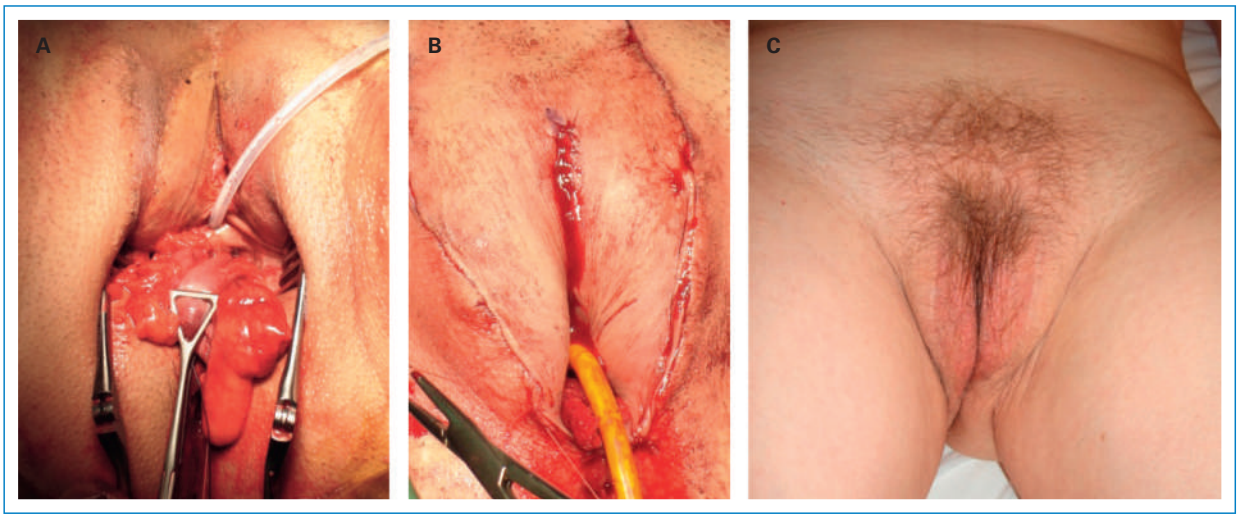

Figure 1
A Vaginoplastie par greffe du côlon sigmoïde.
B Vaginoplastie par retournement de la peau pénienne.
C Résultat après 1 an.

Tableau 2
Etapes de la chirurgie de réassignation sexuelle avec transformation femme vers homme.

Heures	1	2	3	4	5	6	7
Mastectomie							
Urétroplastie proximale							
Colpectomie vaginale							
Hystérectomie et annexectomie bilatérale							
Lambeau abdominal et préparation des nerfs ilio-inguinaux							
Préparation du *lambeau chinois*							
Greffe cutanée au niveau de l'avant-bras							
Enroulement du lambeau							
Microchirurgie							
Première réunion opératoire							
Deuxième réunion opératoire							
Gynécologie							

est variable d'un patient à l'autre. Par contre, la sensibilité érogène est très constante puisque l'on garde le clitoris, qui est désépithélialisé et enfoui à la base de la phalloplastie.
Le bord ulnaire du lambeau de l'avant-bras est ensuite tubulisé sur une sonde urinaire laissée en place 12 jours pour créer l'urètre. Ensuite, le bord radial du lambeau est enroulé autour pour former le fourreau pénien (méthode du tube dans un tube). La glanduloplastie est réalisée par retournement distal du bord radial du lambeau (fig. 3). Le site donneur de l'avant-bras est fermé par une autogreffe de peau fine ou de peau totale prélevée au niveau de la cuisse (fig. 4).
Le néo-pénis est rendu fonctionnel par une prothèse pénienne hydraulique avec un réservoir, une pompe et des prothèses testiculaires implantées dans le scrotum réalisé à l'aide des grandes lèvres. Il s'agit d'un système standard, qui est normalement utilisé pour les hommes souffrant d'impuissance (fig. 5).
Le fait d'opérer quelqu'un qui n'a rien de pathologique sur le plan fonctionnel fait de la chirurgie de réassignation sexuelle une chirurgie peu ordinaire. Le chirurgien se doit d'obtenir de bons résultats puisqu'il modifie des structures anatomiquement normales. C'est toute une vie que le chirurgien peut reconstruire ou détruire et il ne peut donc se contenter de résultats médiocres. Actuellement, dans notre service de chirurgie plastique et reconstructive, notre expérience est grandissante, avec une intervention de chirurgie de réassignation sexuelle par semaine.

Figure 2
Allongement de l'urètre proximal jusqu'au gland clitoridien (métaïdoïoplastie).

Figure 3
Phalloplastie à partir d'un lambeau libre de l'avant-bras.

Figure 4
Greffe de peau mince. Résultats postopératoires après 1 an.

Conclusion

Selon des études, 75 à 97% des patients sont satisfaits après une intervention chirurgicale et gardent une bonne capacité sensorielle et orgasmique. La plus grande crainte des médecins est le regret postopératoire, qui peut avoir un lien soit avec un diagnostic erroné, soit avec un échec de l'expérience de vie dans le sexe voulu, soit avec un aboutissement chirurgical de qualité insuffisante. A l'évidence, le confort de vie sexuelle dépend aussi des résultats de l'opération. La collaboration au sein d'une équipe multidisciplinaire expérimentée dans les protocoles standardisés de soins constitue le meilleur moyen pour diminuer au maximum ces problèmes.

Tout le monde a des préjugés envers les transsexuels. Même les médecins jugent parfois vite et mal, alors que ceux qui apprennent à connaître ces patients se comportent différemment.

De nos jours, on doit pouvoir s'attendre à un peu plus de compréhension et de réflexion de la part du monde médical, car les patients souffrent énormément de leur trouble identitaire. Ainsi, même si une partie du traitement repose principalement sur la chirurgie, il y a toujours l'espoir de disposer un jour ou l'autre d'une méthode alternative et moins invasive, qui sera probablement génétique.

Figure 5
Modèle de prothèse pénienne hydraulique (AMS 700™, Minnetonka, Etats-Unis).

Correspondance:
Dr Olivier Bauquis
Médecin agréé
Service de chirurgie plastique et de la main
Rue du Bugnon 46
CHUV
CH-1011 LausanneCHUV
Olivier.Bauquis[at]chuv.ch

Références

1 Sohn M, Bosinski HAG. Gender identity disorders: diagnostic and surgical aspects. J Sex Med. 2007;4:1193–208.
2 Meyer III W, Bockting W, Cohen-Kettenis P, Coleman E, DiCeglie D, Devor H, et al. The standards of care for gender identity disorders, sixth-version. International Journal of Transgenderism. 2001;5(1).
3 Hamburger C, Sturup GK, Dahl-Iversen E. Transvestism. Hormonal, psychiatric, and surgical treatement. JAMA. 1953;152:391–6.
4 Meyer R, Kesserling UK. One-stage reconstruction of the vagina with penile skin as an island flap in male transsexuals. Plast Reconstr Surg. 1980;66:401–6.
5 Welder V, Meuli-Simmen C, Guggenheim M, Schneller-Gstafasson M, Künzi W. Laproscopic technique for secondary vaginoplasty in male to female trassexuals using a modified vascularized pedicle sigmoid. Gynecol Obstet Invest. 2004;57:181–5.
6 Hage J. Metaidoioplasty: an alternative phalloplasty technique in transsexuals. Plast Reconstr Surg. 1996;97:161–7.
7 Chang TS, Hwang WY: Forearm flap in one-stage reconstruction of the penis. Plast Reconstr Surg. 1984;74:251–8.