

# Nur medulläre Zystennieren?!

Marta Wehrmüller<sup>a</sup>, Nilufar Mohebbi<sup>b</sup>, Silke Kenngott<sup>a</sup>, Matthias Zobrist<sup>a</sup>

<sup>a</sup> Medizinische Klinik GZO AG, Spital Wetzikon; <sup>b</sup> Klinik für Nephrologie, UniversitätsSpital Zürich

## Schlüsselwörter

Hypomagnesiämie – Medulläre Zystennieren – Krämpfe – Hepatocyte Nuclear Factor-1 Beta – Niereninsuffizienz

## Zusammenfassung


Bei unklarer Hypomagnesiämie mit zystischer Nierenerkrankung oder einem «*early onset diabetes of the young*» (MODY, Typ 5) sollte auf eine HNF1B-Mutation abgeklärt werden.

## Fallbericht

Ein 26-jähriger Patient mit einer seit 2003 bestehenden chronischen Niereninsuffizienz (CKD-Stadium 3 bis 4) stellte sich notfallmässig aufgrund von generalisiertem Kribbeln mit Muskelkrämpfen sowie Stupor vor. Als Ursache der chronischen Niereninsuffizienz wurden zuvor medulläre Zystennieren beschrieben. Die Therapie bestand aus einem ACE-Hemmer aufgrund einer arteriellen Hypertonie und einer Vitamin-D<sub>3</sub>-Substitution. Seit 2008 wurde der Patient mehrfach wegen akuter Episoden von Kopfschmerzen mit oder ohne Erbrechen sowie ausgeprägten Hyperventilationsphasen mit Kribbeln in den Armen hospitalisiert. Eine neurologische Beurteilung ging deshalb am ehesten von einer Migräne mit Aura komplexer Modalität aus. Zwischenzeitlich kam es ausserdem zu Episoden mit unklarer Müdigkeit und konsekutiven Arbeitsausfällen.

In der aktuellen klinischen Untersuchung zeigten sich ausgeprägte Krämpfe in den Armen und Beinen, und der Patient konnte über mehrere Stunden nicht sprechen. Des Weiteren bestanden eine Tachypnoe sowie lebhaft symmetrische Muskeleigenreflexe ohne fokale neurologische Ausfälle. Der übrige Status war unauffällig.

Laborchemisch zeigten sich eine Hypokalzämie (Kalzium ionisiert) von 0,98 mmol/l (Norm: 1,15–1,27), eine schwere Hypomagnesiämie von 0,38 mmol/l (Norm: 0,65–1,10) und eine leichte Hypophosphatämie von 0,7 mmol/l (Norm: 0,8–1,6). Die arterielle Blutgasanalyse wies eine akute respiratorische Alkalose auf (pH 7,53, paCO<sub>2</sub> 2,9 kPa, Bic 17,7 mmol/l). Das Serumkalium lag mit 3,9 mmol/l im Normbereich. Das inaktive 25-OH-Vitamin D<sub>3</sub> mit 94 nmol/l (Norm: >75 nmol/l) und das aktive 1,25-(OH)<sub>2</sub>-Vitamin D<sub>3</sub> 97 pmol/l (Norm: 50–160 pmol/l) waren im Normbereich, das Parathormon mit 11,5 pmol/l war leicht erhöht (Norm: 1,5–7,6 pmol/l), am ehesten im Rahmen der chronischen Niereninsuffizi-

enz. Die Nierenfunktion war unverändert zu den Vorwerten (Serumkreatinin 244 µmol/l, eGFR nach CKD-EPI 30,4 ml/min/1,73 m<sup>2</sup>). Innerhalb von sieben Tagen kam es zu einem asymptomatischen Anstieg der Lipase von 436 auf 1305 U/l und der ALT von 61 auf 178 U/l. Im Ultraschall des Abdomens wurden die bekannten medullären Zystennieren sowie akzentuierte intrahepatische Gallengänge bei unauffälligem extrahepatischem Galleabfluss beschrieben. Eine im weiteren Verlauf durchgeführte Magnetresonanztomographie-Cholangiographie war bis auf die bekannten medullären Zystennieren unauffällig (Abb. 1 )

Als Ursache für die Symptome des Patienten sahen wir in erster Linie die Elektrolytstörungen. Unter intravenöser Substitution von Magnesium, Kalzium und Phosphat zeigte sich eine prompte und vollständige Regredienz der Symptome bis auf eine retrograde Amnesie. Die Elektrolytsubstitution wurde im weiteren Verlauf oral fortgeführt.

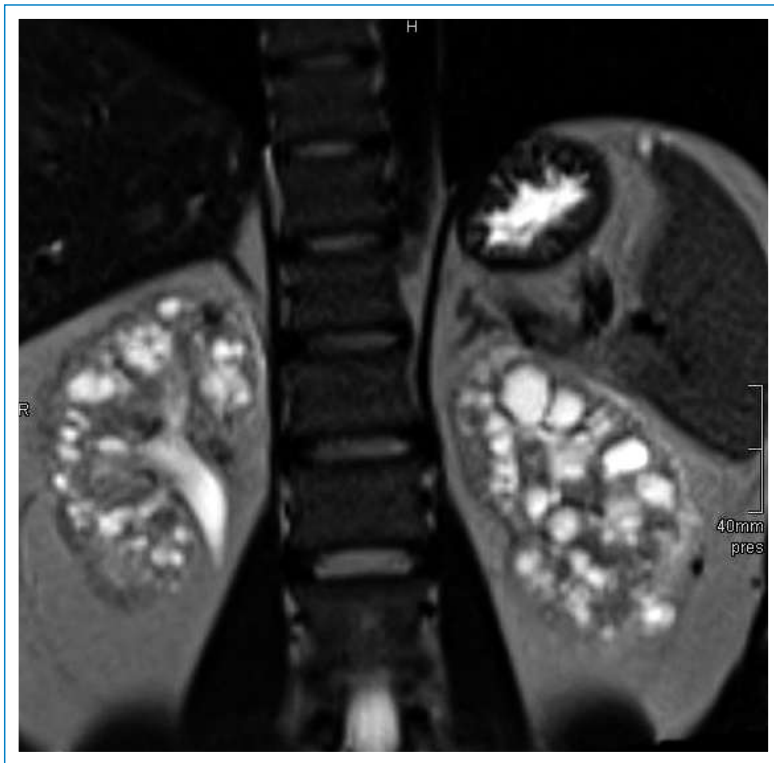
Laborchemisch war insbesondere die ausgeprägte Hypomagnesiämie auffallend. In Zusammenschau aller Befunde (chronische Niereninsuffizienz bei medullären Zystennieren mit Hypomagnesiämie) wurde die Verdachtsdiagnose einer «Hepatocyte Nuclear Factor 1-Beta-»(HNF1B-)Mutation gestellt. Die daraufhin veranlasste Genanalyse ergab eine heterozygote Deletion des HNF1B-Gens. Die Eltern zeigten sonographisch unauffällige Nieren, und eine Schwester wurde als bisher nierengesund beschrieben.

Unter der oralen Magnesium- und Kalziumsubstitution konnten die bis anhin fast ein- bis zweiwöchentlichen Episoden von starken Krämpfen mit nachfolgendem Arbeitsausfall von ein bis zwei Tagen deutlich reduziert werden.

## Diskussion

Hepatocyte Nuclear Factor-1 Beta (HNF1B) ist ein Transkriptionsfaktor, welcher im Pankreas, in der Leber und in der Niere exprimiert wird. Mutationen im HNF1B-Gen führen zu einem «*early onset diabetes of the young*» (MODY, Typ 5), neonatalem Diabetes mellitus oder Fehlbildungen der Nieren. Die HNF1B-Mutationen können de novo auftreten oder vererbt werden. Die Assoziation von Nierenzysten und Diabetes mit der HNF1B-Mutation wird «Renal Cysts and Diabetes»-Syndrom (RCAD-Syndrom) genannt [1, 2]. Auch bei unserem Patienten konnte bei einem HbA<sub>1c</sub> von 5,6% ein gestörter Glukosemetabolismus nachgewiesen werden.

Die Autoren haben keine finanziellen oder persönlichen Verbindungen im Zusammenhang mit diesem Beitrag deklariert.



**Abbildung 1**  
MRI mit medullären Zystennieren beidseits.

## Renale Manifestation

Die typische und somit auch häufigste renale Manifestation präsentiert sich als eine zystische Nierenerkrankung. Dabei können die Nieren im Kindes- und Jugendalter noch vergrößert sein und sich später im Erwachsenenalter als hypoplastisch und verkleinert präsentieren. Die Nierenfunktion ist je nach Phänotyp unterschiedlich beeinträchtigt. Oft weisen die Patienten jedoch erhöhte Nierenretentionsparameter auf bis hin zu einer chronischen Niereninsuffizienz mit Erreichen der Dialysepflichtigkeit bei ca. 15% der Patienten. Auch histologisch können sich unterschiedliche Morphologien präsentieren. Dabei ist der histologische Nachweis einer hypoplastischen glomerulozystischen Nierenerkrankung für eine HNF1B-Mutation spezifisch [1].

Die Hypomagnesiämie basiert auf einem Defekt der Magnesium-Reabsorption im distalen Konvolut (distal convoluted tubule, DCT), wobei möglicherweise die Dysregulation von FXD2 (Gamma-Untereinheit der Na/K-ATPase) durch HNF1B eine pathologische Rolle spielt [2, 4].

## Nicht-renale Manifestation

Der Diabetes manifestiert sich typischerweise erst nach der Nierenerkrankung und tritt bei ca. 58% der Patienten mit einer HNF1B-Mutation auf. Pathophysiologisch handelt es sich dabei um eine verminderte Insulinsekretion bei B-Zell-Dysfunktion und Pankreasatrophie. Die exokrine Funktion ist dennoch aufgrund einer kompensatorischen Hypersekretion der vorhandenen Zellen meist kaum vermindert im Vergleich zu gesunden Personen [3].

Als weitere Organmanifestation wird eine Erhöhung der Alanin-Amino-Transferase (ALT) und Gamma-Glutamyl-Transferase ( $\gamma$ -GT), ohne Ikterus oder eine Leberinsuffizienz beschrieben. Die Ätiologie dieser Enzym erhöhungen ist bisher noch nicht geklärt [1]. Zudem kann bei Patienten mit einer HNF1B-Mutation auch eine Hyperurikämie bis hin zur Gicht auftreten. Auch bei unserem Patienten konnten wir eine passagere Erhöhung der ALT und  $\gamma$ -GT als auch der Amylase und der Lipase sowie erhöhte Harnsäurewerte dokumentieren. Zur Erhöhung der Pankreasenzyme fanden wir in der Literatur keine Angaben, sahen diese aber am ehesten im Rahmen der HNF1B-Mutation.

Genitaltraktanomalien können sowohl bei männlichen (z.B. Hypospadie) als auch bei weiblichen Patienten (z.B. Uterus bicornis) vorkommen.

## Fazit

Zusammenfassend sollte die Diagnose einer chronischen Niereninsuffizienz bei einer zystischen Nierenerkrankung mit einer Hypomagnesiämie oder eines «early onset diabetes of the young» (MODY, Typ 5) auf eine HNF1B-Mutation abgeklärt werden. Dieser Fall zeigte eindrucksvoll, dass eine richtige Diagnosestellung mit entsprechender Therapie den Patienten von seinem Leidensdruck befreien und die Anzahl der stationären Hospitalisationen reduzieren kann.

### Korrespondenz:

Dr. med. Matthias Zobrist  
GZO Spital Wetzikon  
Spitalstrasse 66  
CH-8620 Wetzikon  
[matthias.zobrist\[at\]gzo.ch](mailto:matthias.zobrist[at]gzo.ch)

### Literatur

- 1 Bingham C, Hattersley AT. Renal cysts and diabetes syndrome resulting from mutations in hepatocyte nuclear factor-1 $\beta$ . *Nephrol Dial Transplant.* 2004;19:2703–8.
- 2 Adalat S, Woolf AS, Johnstone KA, Wirsing A, Harries LW, Long DA, et al. HNF1B Mutations Associated with Hypomagnesemia and Renal Magnesium Wasting. *J Am Soc Nephrol.* 2009;20:1123–31.
- 3 Tjora E, Wathle G, Erchinger F, Engjom T, Molven A, Aksnes L, et al. Exocrine pancreatic function in hepatocyte nuclear factor 1b-maturity-onset diabetes of the young (HNF1B-MODY) is only moderately reduced: compensatory hypersecretion from a hypoplastic pancreas. *Diabet Med.* 2013;30(8):946–55. doi: 0.1111/dme.12190. Epub 2013 Apr 19.
- 4 Glaudemans B, Knoers N, Hoenderop GJ, Bindels R. New molecular players facilitating Mg(2+) reabsorption in the distal convoluted tubule. *Kidney Int.* 2010;77(1):17–22.