

Postoperative gasbildende Myonekrose des Abdomens

Nora Bienz^a, Valentina Bestetti^b, Hans E. Wagner^b, Antje Heise^a

^a Intensivstation, Spital Thun

^b Chirurgische Klinik, Spital Thun

Schlüsselwörter

nekrotisierende Weichteilinfektion – nekrotisierende Fasziiitis – clostridiale/nicht-clostridiale Myonekrose – LRINEC-Score

Zusammenfassung

Nekrotisierende Weichteilinfektionen stellen den Kliniker wegen ihres oft subtilen Beginns, aber zumeist fulminanten Verlaufs immer wieder vor grosse Herausforderungen.

Die postoperative gasbildende Myonekrose des Abdomens mit septischem Schock ist eine seltenere Untergruppe der nekrotisierenden Weichteilinfektionen.

Einleitung

Nekrotisierende Weichteilinfektionen werden unterteilt in die nekrotisierende Fasziiitis und die gasbildende Myonekrose mit clostridialen und nicht-clostridialen Untergruppen [1]. Die Krankheitsbilder sind nicht eindeutig voneinander abgrenzbar. Es gibt in der Literatur wenige Fallberichte und kaum Inzidenzangaben. Die frühe Erkennung des Krankheitsbildes und eine rasche chirurgische Intervention sind unabdingbare Voraussetzungen für den Heilungsverlauf [5].

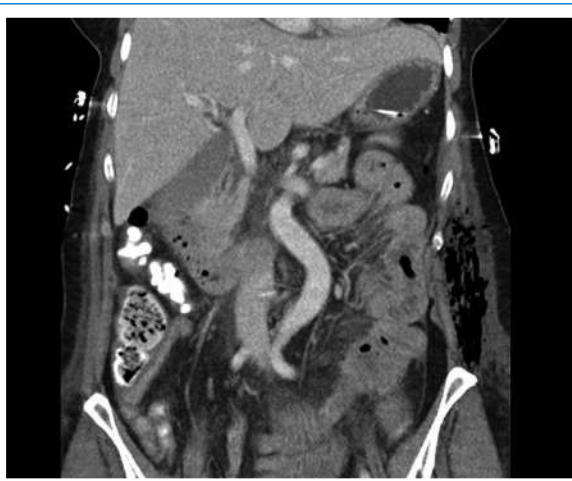

Abbildung 1
CT Abdomen-Becken.

Fallbeschreibung

Die bis anhin gesunde 60-jährige Patientin stellte sich mit akuten periumbilikalen Schmerzen und einmaligem Erbrechen auf unserer Notfallstation vor. Anamnestisch sind zwei gynäkologische Baucheingriffe bekannt.

Initiale klinische Befunde

In der klinischen Untersuchung war das Abdomen weich mit einer diskreten generalisierten Druckdolenz.

Diagnostische Verfahren

Sämtliche Laborwerte waren normal.

Abdomensonographisch zeigten sich distendierte Dünndarmschlingen.

Computertomographisch bestand ein Kalibersprung im mittleren Dünndarm, was den klinischen Verdacht auf einen Bridenileus unterstützte.

Intraoperativ fanden sich ausgeprägte Adhäsionen und ein stark dilatierter Dünndarm mit einem Schnürring.

Therapeutische Intervention

Die Adhäsionen wurden gelöst, der Darm über die Schnürfurche dekomprimiert und eine kurzstreckige Dünndarmsegmentresektion mit End-zu-End-Handanastomose durchgeführt.

Entwicklung der nekrotisierenden Fasziiitis

Unmittelbar postoperativ litt die Patientin unter massiven, diffusen, analgetisch nicht beherrschbaren Abdominalschmerzen. In der klinischen Untersuchung war das Abdomen weiterhin unauffällig.

20 Stunden postoperativ traten, ausgehend von der medianen Laparotomiewunde, fingerartige, livid-rote krepitierende Hautverfärbungen auf. Kurz darauf entwickelte die Patientin einen fulminanten Schock. Eine erneute Abdomen-Computertomographie zeigte ein ausgedehntes Weichteilemphysem (Abb. 1 [📺](#)).

Wegen nun dringenden Verdachts auf eine nekrotisierende Fasziiitis wurde eine Antibiotikatherapie mit Piperacillin/Tazobactam, Clindamycin und Amikacin eingeleitet und notfallmässig chirurgisch débridiert. Es bestanden ausgedehnte Nekrosen der abdominalen Kutis, der Subkutis, des subkutanen Fettgewebes sowie des M. rectus abdominis.



Die rasche Progression der Fasziiitis in Richtung linke Axilla und linkem Oberschenkel machte mehrere Nachfolgeoperationen mit kompletter Faszientfernung notwendig (Abb. 2 [📺](#)).

Die Autoren erklären, dass sie keine Interessenkonflikte im Zusammenhang mit diesem Beitrag haben.

Die intraoperativen Biopsien ergaben eine Mischflora mit *E. coli*, *Klebsiella oxytoca*, Enterokokken, *Clostridium tertium* sowie *Proteus mirabilis*. Die antibiotische Therapie wurde auf Amoxicillin/Clavulansäure deeskaliert.

Weiterer Verlauf

Der weitere Verlauf war geprägt von den Folgen des septischen Schocks mit Multiorganversagen und einer mehrwöchigen invasiven Beatmungs- und Dialysebedürftigkeit sowie häufigen Vakuum-Verbandswechseln.

Nach 64 Tagen wurden eine noch 10 × 10 cm messende grosse offene Stelle am linken Oberschenkel und nach 89 Tagen die Bauchdecke mit einem Spalthauttransplantat aus dem rechten Oberschenkel verschlossen (Abb. 3 ). Die Patientin konnte nach 123 Tagen Spitalaufenthalt in eine Rehabilitationsklinik verlegt werden. Nach einem Jahr waren die Wunden verschlossen (Abb. 4 ). Für 2015 ist die plastische Sanierung zur Stabilisierung der Bauchdecken geplant.

Retrospektiv untersuchte Risikofaktoren

Zusammenfassend bestand ein Mischbild aus nekrotisierender Faszitis und clostridialer Myonekrose. Auch retrospektiv fanden sich keine prädisponierenden Faktoren bei der zuvor gesunden Patientin.

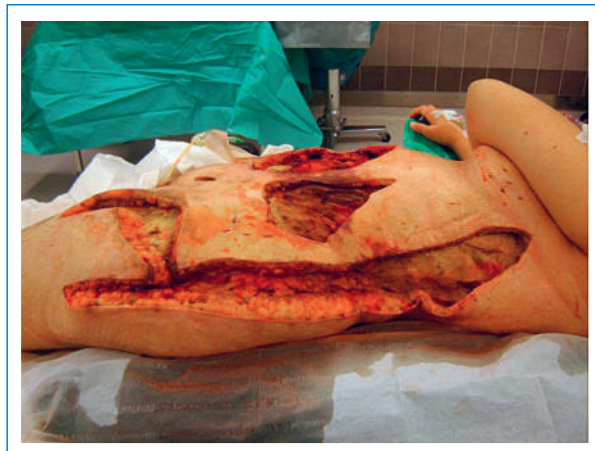


Abbildung 2
Débridement und komplette Faszienerntfernung.

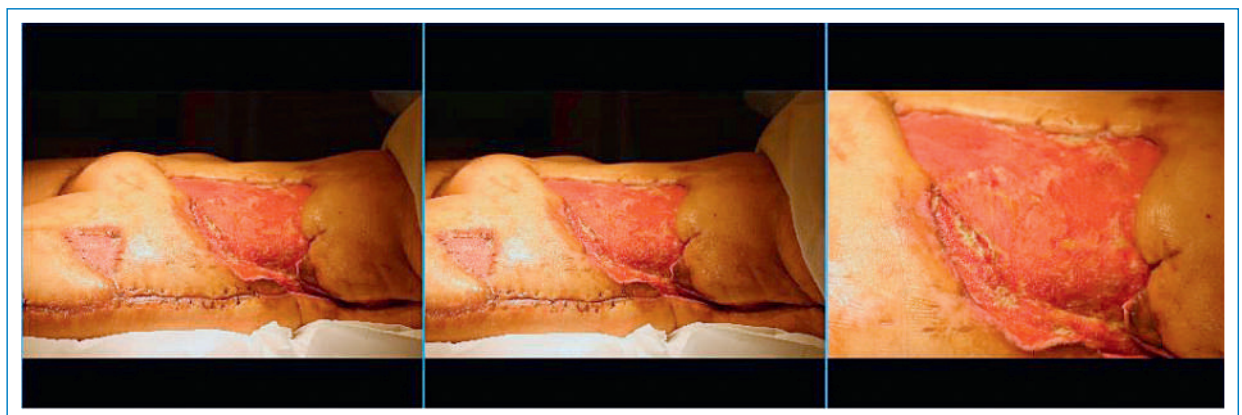

Abbildung 3
Schrittweiser Wundverschluss.

Der retrospektiv berechnete LRINEC-Score betrug 5. Dieser Score (*laboratory risk indicator for necrotizing fasciitis*) setzt sich zusammen aus Blutzucker, CRP, Leukozytenzahl, Serum-Natrium, Kreatinin- und Hämoglobinwert und soll helfen, zwischen nekrotisierender Faszitis und anderen nicht nekrotisierenden Weichteilinfektionen zu unterscheiden. Ein Wert >6 scheint mit erhöhter Mortalität und Amputationsrate betroffener Extremitäten assoziiert zu sein. Der Score basiert auf einer retrospektiven Analyse. Er konnte nie durch andere Studien validiert werden [1].

Diskussion

Die Diagnose einer nekrotisierenden Weichteilinfektion wurde bei unserer Patientin 24 Stunden nach der ersten Operation mit Auftreten der Hautveränderungen gestellt. Passend zum «Chamäleon» einer nekrotisierenden Weichteilinfektion litt sie unter stärksten, nicht objektivierbaren Schmerzen.

Positiven Einfluss auf den Heilungsverlauf hatte die interdisziplinäre Betreuung mit sofortiger antibiotischer Therapie, ausgedehnten und wiederholten chirurgischen Débridements sowie früher intensivmedizinischer Behandlung.

Relevante Literatur

1871 wurde die «Spital-Gangrän» erstmals von Joseph Jones beschrieben. Den Begriff «Nekrotisierende Faszitis» (NF) führte 1952 Wilson ein [1]. Die NF ist eine rasch progrediente, fulminante bakterielle Weichteilinfektion mit Destruktion der Muskelfaszie und des darüberliegenden subkutanen Fettgewebes unter primärer Aussparung der Muskulatur.

Die Einteilung der nekrotisierenden Faszitis erfolgt nach mikrobiologischen Kriterien in den häufigeren polymikrobiellen Typ I mit Anaerobiern, aeroben Bakterien und Enterobakterien und den monomikrobiellen Typ II durch Gruppe-A-Streptokokken [2, 3].

Risikofaktoren sind unter anderem Diabetes mellitus, Adipositas, peripher arterielle Verschlusskrankheit, Immunsuppression, Trauma oder Operationen [2].

Pathognomonisch ist neben stärksten Schmerzen die anfangs gering ausgeprägte, im Verlauf rasch progre-

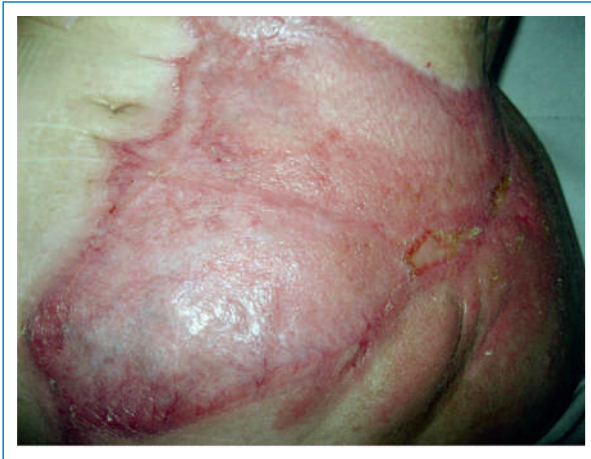

Abbildung 4
Wundverschluss nach einem Jahr.

diente, unscharf begrenzte livide, fleckige Hautverfärbung. Die laborchemischen wie auch die radiologischen Befunde sind wenig sensitiv und nicht spezifisch. Ohne chirurgische Intervention kommt es zum rasch fortschreitenden septischen Schock mit Multiorganversagen [2, 3].

Die Unterscheidung der gasbildenden Myonekrose erfolgt ebenfalls nach mikrobiologischen Kriterien in eine clostridiale und nicht-clostridiale Form. Der Gasbrand oder auch die clostridiale Myonekrose ist eine Infektion des Muskelgewebes durch die gewebetoxischen *C. perfringens* oder seltener *C. septicum*. Unterschieden werden der posttraumatische, der postoperative und der spontane Gasbrand. Die Infektion entwickelt sich entweder in traumatisch geschädigtem Gewebe oder durch hämatogene Streuung aus dem Gastrointestinaltrakt meist nach chirurgischen abdominalen Eingriffen, aber auch im Rahmen von Malignomen und entzündlichen Darmerkrankungen. Charakteristisch ist das plötzliche Auftreten massiver Wundschmerzen. Die Inkubationszeit beträgt typischerweise weniger als 24 Stunden [4]. Beide Erkrankungen sind in Verlauf und Mortalitätsrate ähnlich und erfordern ein frühes chirurgisches Eingrei-

fen. Alexander Boyer et. al. haben in einer retrospektiven Studie mit 106 Patienten erstmals den Einfluss des Zeitpunkts des chirurgischen Eingriffs auf die Mortalität bei NSTI (*Necrotizing soft tissue infection*) untersucht [5].

Quintessenz

Nekrotisierende Weichteilinfektionen können nicht nur nach Traumata, sondern auch nach Operationen auftreten. Deshalb ist auch nach vermeintlich kleinen oder elektiven Eingriffen am Darm bei Auftreten unerwarteter, diffuser Symptome wie starker Schmerzen und Fieber an diese Diagnose zu denken und im Verdachtsfall eine sofortige Therapie einzuleiten.

Danksagung

Die Patientin stimmte einer Publikation schriftlich zu.

Wir danken den Radiologen des Spitals Thun für die freundliche Überlassung der Computertomographien.

Unser besonderer Dank geht an Frau Dr. med. Mirjam de Roche, Leitende Ärztin Infektiologie, Spital Thun, für die kritische Durchsicht des Manuskripts.

Korrespondenz:

med. pract. Nora Bienz
Bürgerspital Solothurn
Medizinische Klinik
Schöngrünstrasse 42
CH-4500 Solothurn
[nora.bienz\[at\]spital.so.ch](mailto:nora.bienz[at]spital.so.ch)

Literatur

- 1 Bosshardt TL, Henderson VJ, Organ CH. Surgical Treatment: Evidence-Based and Problem-Oriented. In: Holzheimer RG, Mannick JA, eds. *Necrotizing soft tissue infection*. Munich: Zuckschwerdt; 2001.
- 2 Bassetti S, Piso RJ, Itin P. Haut- und Weichteilinfektionen: Zellulitis, Erysipel und nekrotisierende Faszitis. *Schweiz Med Forum*. 2013; 13(35):672–7.
- 3 Su YC, Chen HW, Hong YC, Chen CT, Hsiao CT, et al. Laboratory risk indicator for necrotizing fasciitis score and outcome. *ANZ J Surg*. 2008;78:968–72.
- 4 Stevens DL. The pathogenesis of clostridial myonecrosis. *Int J Med Microbiol*. 2000;290:497–502.
- 5 Boyer A, Vargas F, Coste F, Saubusse E, Castaing Y, et al. Influence of surgical treatment timing on mortality from necrotizing soft tissue infections requiring intensive care management. *Intens Care Med*. 2009;35(5):847–53.