Iléus – causes et options thérapeutiques

Eva Arn[a]*, Ralph Fabian Stärkle[a]*, Jan Soyka[b], Stefan Breitenstein[a]

Kantonsspital Winterthur; [a] Klinik für Viszeral- und Thoraxchirurgie, [b] Institut für Radiologie und Nuklearmedizin
* Les deux auteurs ont contribué à part égale à cet article.

Quintessence

- Pour le traitement, il est essentiel de faire la distinction entre l'iléus de l'intestin grêle et l'iléus du côlon, entre l'iléus mécanique et l'iléus paralytique, et entre l'iléus complet et l'iléus incomplet.
- L'iléus complet constitue une situation menaçant le pronostic vital. Non traité, il se solde par un choc septique-toxique hypovolémique avec défaillance multiviscérale.
- Le traitement d'un iléus complet est en principe chirurgical.
- Les preuves en faveur des prokinétiques et des laxatifs dans le traitement de l'iléus paralytique sont faibles.

Eva Arn

Ralph F. Stärkle

Les auteurs ne déclarent aucun conflit d'intérêt financier ou personnel en rapport avec cet article.

Introduction

En Europe, environ 10 à 20% des hospitalisations en urgence sont attribuables à un trouble du transit intestinal. Environ 5% de toutes les laparotomies sont réalisées en raison d'un iléus. Les adhérences et brides postopératoires sont les causes les plus fréquentes (jusqu'à 80% des cas) d'opérations dans le cadre d'un trouble du transit intestinal.
Il est question d'iléus lorsque le péristaltisme intestinal est perturbé. Les causes possibles sont multiples (tab. 1A et B). Lors de l'évaluation diagnostique, il convient en premier lieu de faire la distinction entre un obstacle au transit intestinal (iléus mécanique) et une perturbation du péristaltisme intestinal (iléus paralytique).
Le terme «subiléus» désigne habituellement une occlusion intestinale incomplète dans le cadre d'un iléus mécanique.

Physiopathologie

La distension intestinale constitue la caractéristique centrale de l'iléus. En cas d'iléus mécanique, la dilatation se produit suite à une stase du contenu intestinal en amont de l'obstruction tandis qu'en cas d'iléus paralytique, il y a une paralysie des muscles de la paroi intestinale. Si la cause n'est pas supprimée, la distension est à l'origine d'un trouble de la microcirculation de la paroi intestinale qui, à son tour, peut être responsable d'une nécrose pariétale et d'une perforation. Une prolifération bactérienne, un œdème de la paroi intestinale et une perte de la capacité de résorption provoquent une déperdition hydrique, électrolytique et protéique au niveau intraluminal et interstitiel. Il en résulte une déshydratation avec déséquilibres électrolytiques et toxicité systémique. Au cours de la phase terminale qui s'ensuit, un choc septique-toxique hypovolémique est à l'origine d'une défaillance multiviscérale. Ces processus physiopathologiques sont désignés par le terme «syndrome occlusif» dans la littérature.

ILÉUS MÉCANIQUE

La cause la plus fréquente d'occlusion intestinale est l'obstruction mécanique (60%), qui affecte l'intestin grêle dans env. 70% des cas. Il convient de faire la distinction entre obstruction extraluminale, intramurale et intraluminale (tab. 1A). L'iléus de l'intestin grêle est le plus souvent causé par des adhérences, des brides ou des hernies. L'iléus mécanique du côlon est quant à lui le plus souvent provoqué par des cancers colorectaux.
Pour l'iléus sur bride ou adhérences, il faut faire la distinction entre l'obstruction simple et l'occlusion à anse fermée *(closed loop obstruction)*. Dans le cadre de l'obstruction simple, la lumière intestinale est occluse à un endroit; le segment intestinal proximal à l'obstacle est dilaté, tandis que le segment intestinal distal à l'obstacle est collabé. Dans le cadre de l'occlusion à anse fermée, un segment intestinal est strangulé en deux points. Dans ce cas, le mésentère est le plus souvent aussi touché et il y a un risque de perturbation de la perfusion intestinale (nécrose).

Diagnostic

Anamnèse

A l'anamnèse, les symptômes typiquement associés à l'iléus, tels que les douleurs, les nausées, les vomissements, la rétention des matières fécales et des gaz et l'augmentation de la circonférence abdominale, occupent l'avant-plan. Il est essentiel de demander au patient s'il a au préalable subi des interventions abdominales. En fonction de la localisation de l'obstruction, les symptômes peuvent varier fortement. Alors que l'iléus de l'intestin grêle s'accompagne souvent de crampes abdominales douloureuses et de vomissements en jet, l'iléus du côlon se manifeste plutôt par une constipation et un météorisme.

Examen clinique

Lors de l'inspection visuelle, il convient d'être particulièrement attentif à la présence d'une distension abdominale et de cicatrices opératoires. Lors de la palpation, il faut rechercher des tumeurs et des signes de périto-

Tableau 1A
Iléus mécanique.

Causes extraluminales	Adhérences et brides Hernies de la paroi abdominale Hernies internes Volvulus Compression tumorale extraluminale
Causes intramurales	Tumeurs intestinales sténosantes Sténoses inflammatoires Sténoses postradiques
Causes intraluminales	Corps étranger Bézoards Calculs biliaires Invagination Impaction fécale

Tableau 1B
Iléus paralytique.

Formes primaires	Myopathies Neuropathies
Formes secondaires	Causes métaboliques – Troubles électrolytiques – Hypothyroïdie – Urémie – Diabète sucré – Porphyrie – Carence protéique
	Causes réflexes – Iléus postopératoire – Péritonite – Sepsis – Colique biliaire/rénale – Processus rétropéritonéaux – Maladies neurologiques-psychiatriques – Troubles de la vidange vésicale
	Causes médicamenteuses-toxiques – Opiacés – Antidépresseurs tricycliques – Dopaminergiques – Abus de laxatifs
Iléus d'origine vasculaire	Embolie Thrombose Ischémie mésentérique non occlusive Vascularite

nite. Il est nécessaire d'inspecter les orifices herniaires courants de la paroi abdominale afin de détecter des hernies incarcérées responsables d'une obstruction intestinale. Le toucher rectal est une composante essentielle de l'examen clinique complet dans le cadre de troubles du transit intestinal. A l'auscultation, les bruits intestinaux métalliques aigus sont des signes classiques d'iléus mécanique. Au stade avancé, il se produit une paralysie du péristaltisme par épuisement, avec une absence totale de bruits intestinaux.

Analyses de laboratoire

Bien qu'il n'existe pas de paramètres de laboratoire spécifiques à l'iléus, les analyses de base à réaliser dans un contexte d'urgence (coagulation, hémogramme, électrolytes, créatinine, protéine C-réactive) constituent une composante essentielle du bilan initial dans le cadre d'un iléus. Les paramètres de laboratoire permettent en particulier de rechercher des séquelles inflammatoires, des signes d'un dysfonctionnement organique (par ex. créatinine) et des perturbations électrolytiques afin de déterminer le degré de sévérité de l'iléus.

En complément, l'équilibre acido-basique et le lactate peuvent être appréciés par gazométrie artérielle. La présence d'une acidose ou d'un taux élevé de lactate peuvent être des indices évocateurs d'une hypoperfusion intestinale. Toutefois, une hyperlactatémie peut uniquement être mise en évidence dans env. 40% des cas d'hypoperfusion intestinale liée à un iléus. Cela s'explique par le fait que le lactate ne parvient pas à atteindre la circulation en cas de perturbation de l'écoulement veineux, et son taux reste donc normal. Ainsi, l'examen clinique du patient par le médecin traitant reste fondamental pour détecter précocement une hypoperfusion intestinale et initier rapidement une intervention.

Exploration radiologique

Radiographie conventionnelle

La radiographie conventionnelle de l'abdomen en décubitus dorsal et en décubitus latéral gauche reste toujours l'examen diagnostique standard pour l'iléus. Elle est également préconisée dans les *Bologna Guidelines*, des recommandations actuelles pour le diagnostic et le traitement de l'iléus [1]. La radiographie conventionnelle permet d'obtenir de premières informations essentielles comme la présence d'air libre au sein de la cavité abdominale en tant que signe d'une perforation intestinale, la formation de niveaux hydro-aériques en tant que signe d'un trouble du transit intestinal, ainsi que l'ampleur de la dilatation intestinale en tant qu'indicateur d'une stase. La présence d'anses intestinales dilatées sur plus de 3 cm avec des niveaux hydro-aériques indique un iléus de l'intestin grêle (fig. 1A et B). La dilatation du côlon sur >5 cm ou du caecum sur >10 cm plaide en faveur d'un iléus du côlon.

Des anses intestinales strangulées sans niveau hydro-aérique (par ex. hernie interne) ou un iléus de l'intestin grêle de localisation très haute ne provoquent pas de dilatation intestinale. Ainsi, aucun signe radiologique typique d'iléus n'est retrouvé chez env. 10 à 20% des patients.

Lavement par Gastrografine

Afin d'objectiver le niveau de l'obstruction intestinale ou de faire la distinction entre un iléus complet ou partiel, il peut être judicieux de réaliser un lavement par Gastrografine. La présence de produit de contraste dans le côlon après 6 heures indique que le transit n'est pas interrompu au sein de l'intestin grêle. Un traitement conservateur de l'iléus peut alors être envisagé.

Echographie

L'échographie a une faible valeur dans le diagnostic de l'iléus, étant donné qu'elle permet de détecter avec fiabilité uniquement les mouvements péristaltiques de va-et-vient (pendulaires) et les éventuelles altérations de la paroi intestinale. Elle ne permet pas une identification fiable des niveaux hydro-aériques ou de l'air libre.

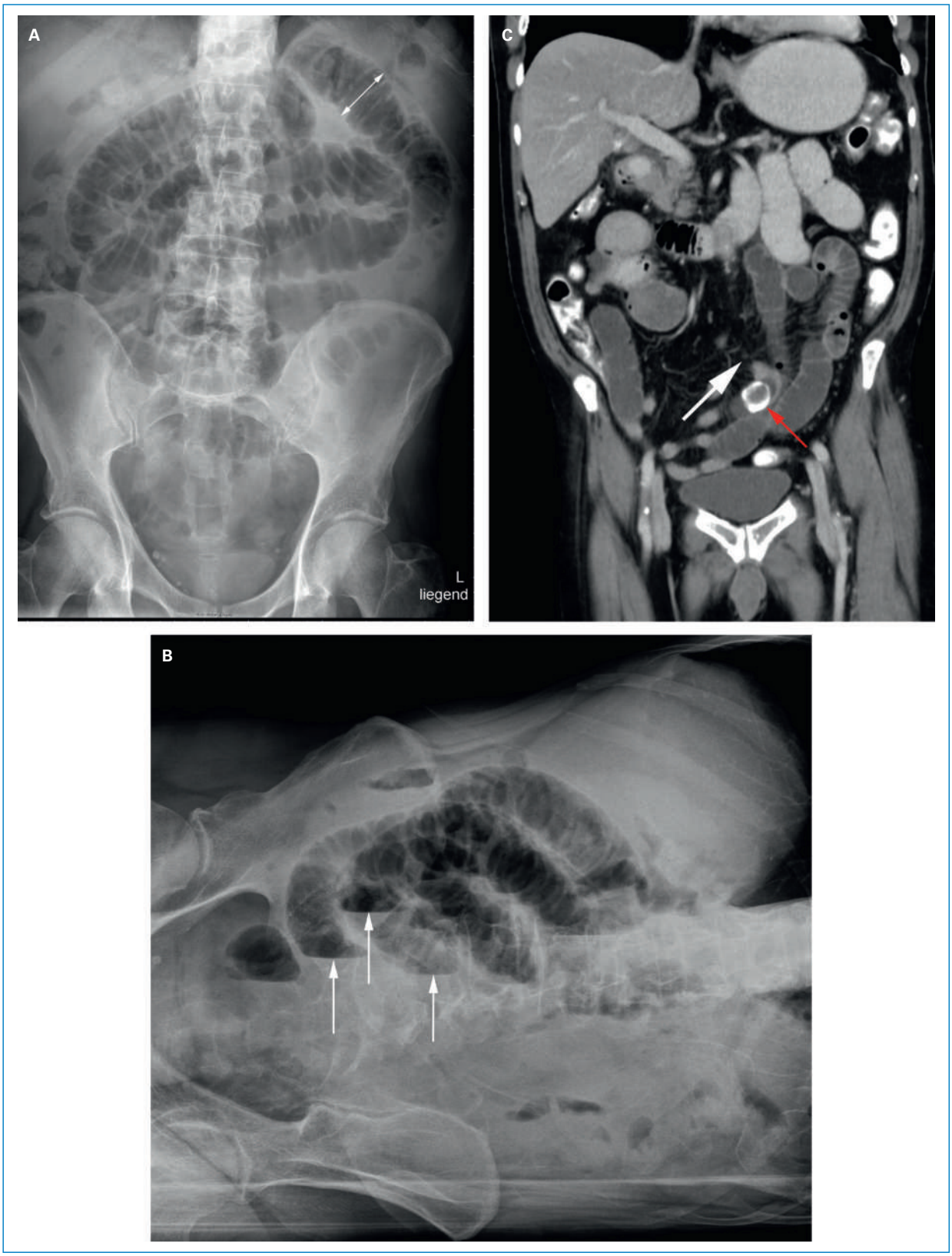

Figure 1
Patient de 80 ans: Présence depuis 10 jours de douleurs abdominales récidivantes et de vomissements répétés. Pas d'antécédents d'opérations abdominales.

A Radiographie abdominale en incidence antéro-postérieure, décubitus dorsal: dilatation pathologique des anses de l'intestin grêle sur une longueur pouvant atteindre 4 cm (double flèche).

B Radiographie abdominale en décubitus latéral gauche: plusieurs niveaux hydro-aériques (flèches) évocateurs d'un iléus mécanique.

C Tomodensitométrie destinée à identifier la cause de l'obstruction. Au niveau de l'iléon moyen, visualisation d'un calcul biliaire intraluminal, aux contours calcifiés, d'une taille de 2,3 cm (flèche rouge), avec dilatation du segment proximal de l'intestin grêle (iléus biliaire). Rétrécissement (flèche blanche) du segment intestinal distal à l'obstacle avec anses intestinales collabées.

Tableau 2
Indications opératoires.

Indication opératoire absolue	Péritonite Perforation d'un organe creux Hernie irréductible Suspicion d'ischémie / de strangulation Absence d'amélioration sous traitement conservateur
Tentative de traitement conservateur	Iléus incomplet Nombreuses opérations préalables Tumeur / masse palpable

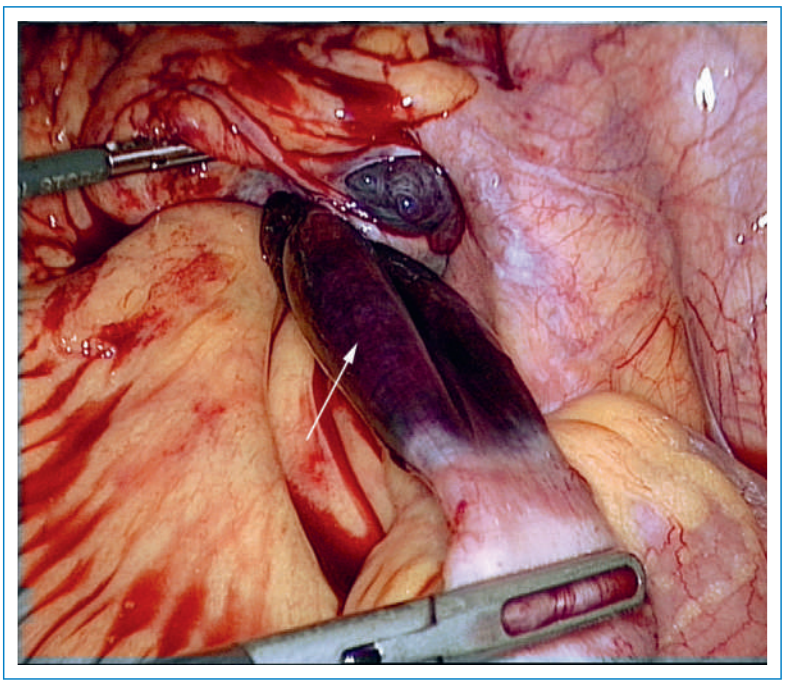

Figure 2
Patiente de 50 ans: Douleurs abdominales (coliques) depuis 10 heures. Antécédents d'hystérectomie abdominale il y a 14 ans. En intra-opératoire, découverte d'un iléus par strangulation dans le petit bassin avec anse de l'intestin grêle présentant de fortes lésions ischémiques (flèche), causées par des adhérences. Nécessité de réséquer 30 cm d'iléon par laparatomie.

Tomodensitométrie
La tomodensitométrie avec administration de produit de contraste par voie orale, rectale et intraveineuse est un examen très pertinent pour l'évaluation du transit intestinal et de ce fait, de nombreux hôpitaux l'utilisent de plus en plus comme modalité diagnostique de choix dans la pratique quotidienne. D'après les recommandations actuelles *Bologna Guidelines*, elle devrait toutefois être réservée aux cas pour lesquels l'examen clinique et la radiographie conventionnelle ne permettent pas de poser un diagnostic formel d'iléus [1]. La tomodensitométrie présente le grand avantage de permettre une appréciation de la cause, de la localisation et du degré de sévérité d'un iléus mécanique (fig. 1C). Une strangulation de l'intestin peut par ex. être détectée avec une sensibilité et une spécificité de plus de 90%.

IRM
L'imagerie par résonance magnétique (IRM) a une valeur négligeable dans le diagnostic de l'iléus en raison de la durée d'examen et de sa disponibilité limitée.

En cas de doute quant à la modalité d'imagerie à choisir, il est possible de s'appuyer sur les *Appropriateness Criteria* du *American College of Radiology*, qui, consultables en ligne, sont régulièrement actualisés [2].

Traitement

Mesures générales
La prise en charge en urgence inclut la décompression du segment gastro-intestinal proximal au moyen d'une sonde gastrique. La substitution volémique et électrolytique par thérapie liquidienne intraveineuse peut permettre de prévenir le développement d'un syndrome occlusif. Le contrôle de la diurèse via un cathétérisme transurétral permet de surveiller la fonction rénale. Il n'existe pas suffisamment de preuves concernant l'initiation d'une antibiothérapie standard pour contrer le risque de translocation bactérienne.
Après l'initiation des mesures d'urgence, la stratégie thérapeutique est définie. En cas d'iléus mécanique complet avec suspicion de strangulation, ischémie, péritonite ou perforation, il est nécessaire de procéder à une révision chirurgicale immédiate (tab. 2, fig. 2).
Schwenter et al. ont tenté de mettre au point un score clinico-radiologique capable de prédire le risque d'ischémie en cas d'obstruction de l'intestin grêle [3]. Ils ont pu montrer que la survenue de trois variables ou plus (présence de douleurs depuis 4 jours ou plus, défense abdominale, protéine C réactive >75 mg/l, numération leucocytaire >10 G/l, quantité de liquide libre intrapéritonéal >500 ml, réduction du contraste de la paroi intestinale à la tomodensitométrie) constituait un signal d'alarme de strangulation potentielle et devait donc être activement recherchée.

Traitement conservateur
En cas de subiléus, il est possible d'opter pour un traitement conservateur si le patient présente un bon état général. Une hospitalisation et une observation du patient durant 12 heures par un chirurgien expérimenté sont absolument nécessaires. Cette évaluation représente la composante la plus importante du traitement conservateur. En cas d'aggravation des symptômes et d'échec du traitement conservateur, l'indication d'une opération en urgence doit être réévaluée (tab. 2).
Le traitement médicamenteux n'a qu'une faible valeur en cas d'iléus mécanique. Dans une revue Cochrane, il a pu être montré que le passage du produit de contraste Gastrografine jusque dans le côlon en l'espace de 24 heures constituait un facteur prédictif de résolution spontanée de l'iléus sur adhérences [4]. Les produits de contraste administrés par voie orale ou entérale ont un effet laxatif. Des opérations peuvent ainsi en partie être évitées, ce que raccourcit aussi la durée d'hospitalisation [5].
Les prokinétiques sont contre-indiqués en cas d'obstruction intestinale mécanique étant donné qu'ils déclenchent des crampes abdominales aiguës. Les corticoïdes doivent uniquement être envisagés en cas de sténoses provoquées par des maladies inflammatoires chroniques de l'intestin.

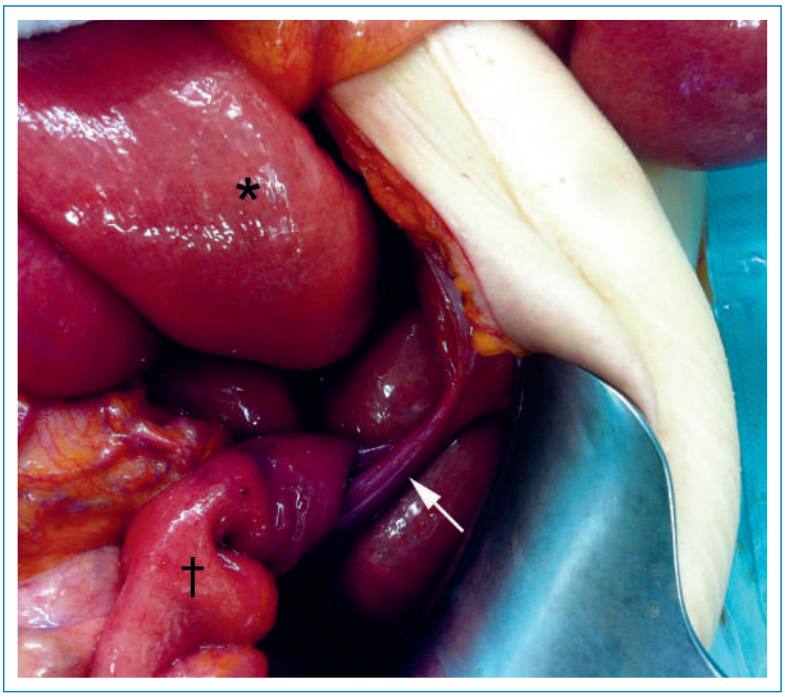

Figure 3
Patiente de 69 ans: depuis 3 jours, douleurs (crampes) avec rétention des matières fécales et des gaz par la suite. Antécédents de résection sigmoïdienne, rectopexie et appendicectomie il y a 12 ans. En intra-opératoire, découverte d'une bride (flèche) au niveau de l'hypogastre, reliant l'intestin grêle et la paroi abdominale. L'intestin grêle est enroulé autour de la bride. Dilatation du segment intestinal proximal (*) et collapsus du segment intestinal distal (†).

En cas d'iléus mécanique du côlon, qui est le plus souvent dû à une tumeur sténosante, une opération est incontournable. Toutefois, en l'absence de perforation intestinale consécutive, celle-ci n'a souvent pas de caractère d'urgence. Dans l'intervalle, il est possible de poser une stomie ou de placer un stent colique par voie endoscopique afin de soulager l'intestin. Après résolution de la distension intestinale et traitement du syndrome occlusif, une chirurgie semi-élective, qui est associée à un risque opératoire moindre, peut être pratiquée. La mise en place d'un stent en cas d'iléus du côlon est un geste complexe sur le plan technique et elle est également associée à un certain risque de complications (macro- ou micro-perforation, déplacement du stent). Le recours à des stents dans le cadre d'une stratégie thérapeutique palliative peut constituer une solution efficace et peu contraignante. En cas de cancer rectal profond, la pose d'un stent est compliquée voire impossible.

Traitement chirurgical

La laparotomie reste la voie d'abord de choix pour le traitement chirurgical de l'iléus (fig. 3). Outre la levée de l'obstruction symptomatique, le traitement standard inclut également une révision systématique de l'ensemble du tractus gastro-intestinal. Il y a actuellement controverse quant à savoir s'il faut réaliser une adhésiolyse complète de l'intestin grêle ou s'il faut uniquement supprimer l'obstacle au transit. Toute manipulation au niveau de l'intestin peut en principe donner lieu

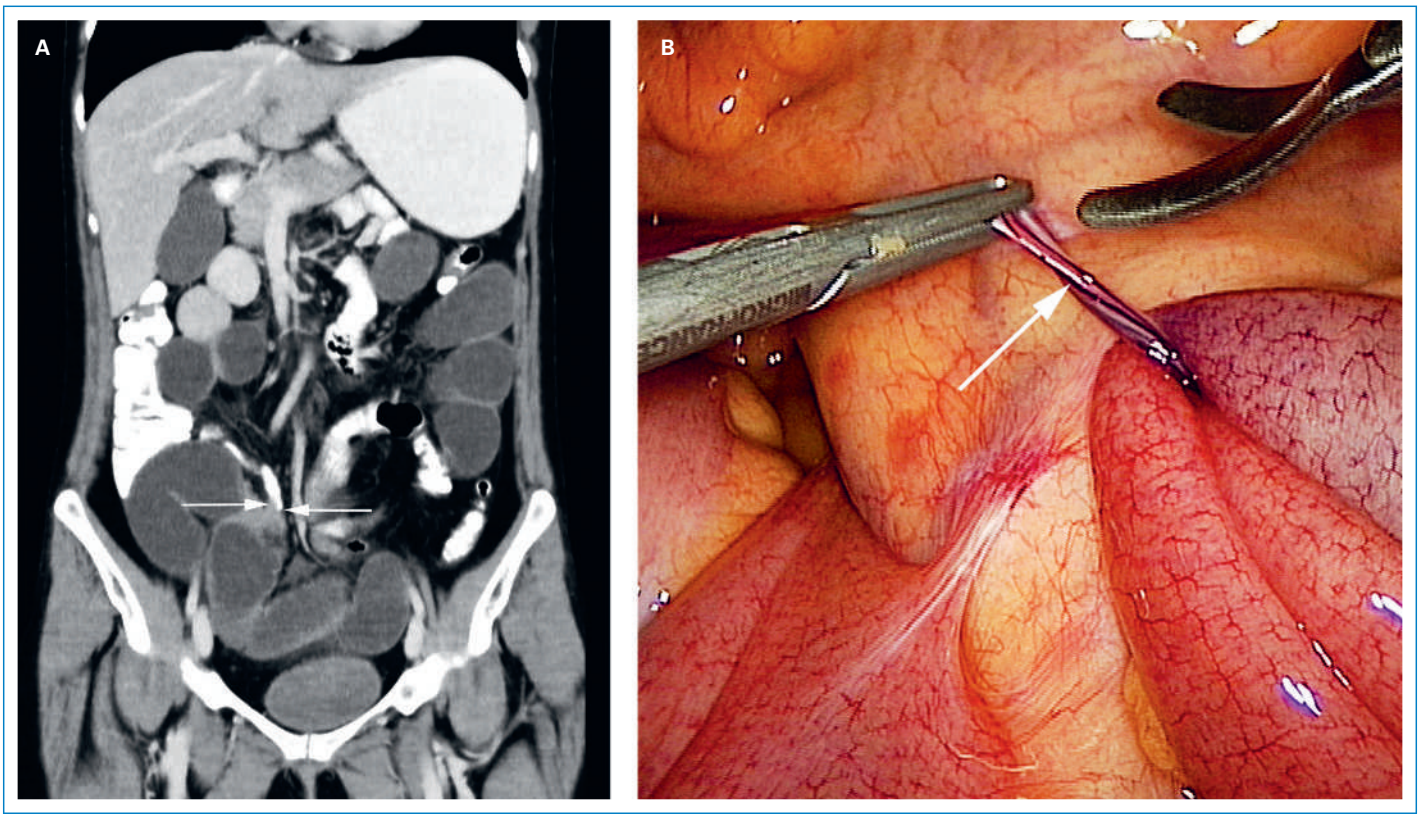

Figure 4
Patiente de 31 ans: depuis 4 jours, douleurs abdominales et rétention fécale. Antécédents d'annexectomie gauche il y a 8 ans.
A La tomodensitométrie montre au niveau de l'iléon terminal un rétrécissement (flèche) lié à une bride, avec forte dilatation des anses de l'intestin grêle au niveau proximal et collapsus au niveau distal.
B La laparoscopie confirme la présence d'une bride (flèche), reliant l'annexe droite et la paroi intestinale. Cette bride est sectionnée par voie laparoscopique.

à de nouvelles adhérences. Une intervention laparoscopique pour traiter un iléus devrait uniquement être réservée à des cas sélectionnés et elle devrait être pratiquée par des chirurgiens expérimentés. En particulier en cas de survenue d'un iléus pour la première fois ou de suspicion d'une bride unique, une voie d'abord mini-invasive s'impose pour le traitement de l'iléus (fig. 4A et B). En cas d'adhérences étendues, il convient toutefois d'opter pour une conversion en laparatomie. Il n'existe pas d'études contrôlées et randomisées ayant comparé l'adhésiolyse par chirurgie ouverte et l'adhésiolyse laparoscopique. Des études comparatives non randomisées montrent toutefois une morbidité moindre en cas d'intervention laparoscopique.
La stratégie opératoire concrète doit être adaptée en fonction du niveau de l'obstruction et de la qualité de l'intestin. Si une résection de l'intestin grêle est nécessaire, une anastomose primaire est le plus souvent possible. Lorsque le côlon est concerné, il convient de trancher entre une anastomose primaire avec ou sans stomie protectrice et une résection segmentaire avec colostomie terminale.

Prévention

Les mesures prophylactiques visent à prévenir les adhérences postopératoires. La fréquence des récidives après traitement opératoire d'un iléus sur adhérences ou bride est élevée (15 à 30%) [6]. Des études ont montré que le traitement conservateur d'un iléus sur adhérences était associé à une fréquence similaire des récidives, mais avec un délai plus court jusqu'à la survenue de la récidive.
La prévention des adhérences postopératoires reste un problème irrésolu à ce jour. L'incidence moyenne d'un iléus mécanique après opération abdominale s'élève à env. 5%. D'une manière générale, les mesures prophylactiques consistent à éviter toute préparation intra-opératoire inutile et à minimiser la perte de sang. Ainsi, les adhérences sont généralement moins nombreuses après une intervention laparoscopique qu'après des chirurgies ouvertes.
Des agents chimiques, tels que Seprafilm® (acide hyaluronique/carboxyméthylcellulose) et Adept® (solution d'icodextrine 4%), destinés à éviter les adhérences post-opératoires ne se sont pas imposés dans la pratique routinière, bien que quelques études aient démontré des effets positifs.

ILÉUS PARALYTIQUE

L'iléus paralytique est causé par un dysfonctionnement de l'intestin, mais la lumière intestinale est libre de tout obstacle. La liste des causes potentielles est longue (tab. 1B). Globalement, il convient de distinguer trois groupes: causes métaboliques, causes réflexes et causes médicamenteuses-toxiques. Le plus souvent, l'iléus paralytique survient suite à une opération (iléus post-opératoire) et est lié à une hyperactivité réflexe du système nerveux sympathique. La paralysie postopératoire revêt une importance majeure sur le plan clinique et économique car elle constitue un facteur de morbidité considérable et allonge souvent la durée d'hospitalisation.

Diagnostic

Anamnèse et examen clinique

Le tableau clinique de l'iléus paralytique est globalement identique à celui de l'iléus mécanique, mais il est néanmoins dominé par les vomissements et la distension abdominale et moins par les douleurs. Les bruits abdominaux sont typiquement absents («silence complet»).
Un iléus d'origine vasculaire, qui est une forme spécifique d'iléus paralytique, doit être activement recherché lorsque les facteurs de risque correspondants sont présents (âge avancé, fibrillation auriculaire, artériosclérose), car cette affection est associée à une morbidité et mortalité élevées en cas de diagnostic tardif. En cas de suspicion d'iléus d'origine vasculaire, l'initiation rapide d'un traitement radiologique interventionnel et/ou chirurgical a un impact déterminant sur le pronostic.

Analyses de laboratoire

En cas d'iléus paralytique, il est judicieux de réaliser, en cas de suspicion clinique correspondante, des analyses de laboratoire élargies, incluant par ex. le dosage de l'urée, de la thyréostimuline (TSH), du glucose ou de l'albumine, afin de rechercher une cause métabolique.

Exploration radiologique

Le diagnostic d'imagerie est semblable à celui de l'iléus mécanique. Toutefois, dans la pratique quotidienne, il est fréquent, en particulier pour l'iléus postopératoire, de ne pas réaliser de radiographie conventionnelle en cas d'anamnèse typique et de signes cliniques classiques. En revanche, la tomodensitométrie joue un rôle de plus en plus grand. En plus de l'évaluation de la distension intestinale, elle permet également d'identifier des causes éventuelles de paralysie, comme un abcès intra-abdominal ou une insuffisance anastomotique.

Prévention et traitement

En cas d'iléus d'origine médicamenteuse-toxique et d'iléus métabolique, la prise en charge consiste avant tout à interrompre la prise des médicaments responsables (par ex. opiacés) ou à traiter la maladie sous-jacente.
En cas d'iléus réflexe, en particulier postopératoire, la question d'une éventuelle prophylaxie occupe l'avant-plan. A cet effet, des schémas de prise en charge interdisciplinaires ont été développés afin de réduire les taux de complications postopératoires et ainsi, la survenue d'une paralysie postopératoire. Dans ce contexte, le concept le plus moderne s'appelle ERAS (Enhanced Recovery After Surgery). Les composantes du concept ERAS qui s'opposent au développement d'une paralysie postopératoire incluent entre autres le renoncement à une préparation préopératoire avant résection colique, le recours privilégié à la voie d'abord laparoscopique

plutôt qu'à la chirurgie ouverte, la substitution liquidienne restrictive en péri-opératoire et l'analgésie par cathéter épidural. Ces mesures visent à limiter la nécessité de recourir aux opioïdes systémiques, à permettre une mobilisation postopératoire précoce et à obtenir une réalimentation postopératoire rapide.

En revanche, le traitement médicamenteux de l'iléus paralytique est controversé. Les médicaments prokinétiques, qui stimulent la motilité intestinale, sont très souvent utilisés dans la pratique clinique quotidienne. Ce faisant, il convient de tenir compte du segment intestinal qui est ciblé par le mécanisme d'action:

Le métoclopramide (Paspertin®, Primperan®), un antiémétique, entraîne une augmentation du tonus gastrique, associée à un relâchement du pylore et à une stimulation du péristaltisme duodénal et jéjunal. Des études ont montré que ce médicament permettait de réduire les nausées postopératoires, mais pas la durée de l'iléus postopératoire. Cela est tout à fait sensé sachant que le métoclopramide n'a aucune influence sur le péristaltisme colique, qui joue pourtant un rôle clé dans l'iléus paralytique.

Outre son action principale, l'érythromycine, un antibiotique du groupe des macrolides, stimule les récepteurs de la motiline au niveau intestinal et favorise la vidange gastrique. Elle a montré un effet bénéfique en cas de gastroparésie, mais aucun effet sur l'atonie intestinale postopératoire n'a pu, ici non plus, être mis en évidence.

La néostigmine (Prostigmin®), un inhibiteur des cholinestérases qui stimule le système nerveux parasympathique et est utilisé dans le traitement de la pseudo-obstruction colique aiguë (syndrome d'Ogilvie), a montré des résultats décevants dans le traitement de l'iléus postopératoire.

Les laxatifs (Paragol®, Movicol®, Metamucil®, etc.) sont souvent utilisés dans la pratique clinique quotidienne. La preuve de leur efficacité dans le traitement de la paralysie intestinale fait toutefois défaut.

Conclusion

En conclusion, l'iléus constitue une maladie intestinale complexe, qui peut avoir différentes causes et implique une composante systémique menaçante. Pour prendre des décisions thérapeutiques optimales, il convient de s'appuyer sur une démarche diagnostique ciblée et sur une évaluation clinique différenciée.

Correspondance:
Dr Stefan Breitenstein
Facharzt für Chirurgie, spez. Viszeralchirurgie
Klinik für Viszeral- und Thoraxchirurgie
Kantonsspital Winterthur
Brauerstrasse 15
CH-8401 Winterthur
stefan.breitenstein[at]ksw.ch

Références

1 Di Saverio, S, F Coccolini, M Galati, N Smerieri, WL Biffl, L Ansaloni, G Tugnoli, GC Velmahos, M Sartelli, C Bendinelli, GP Fraga, MD Kelly, FA Moore, V Mandala, S Mandala, M Masetti, E Jovine, AD Pinna, AB Peitzman, A Leppaniemi, PH Sugarbaker, HV Goor, EE Moore, J Jeekel, and F Catena. Bologna guidelines for diagnosis and management of adhesive small bowel obstruction (ASBO): 2013 update of the evidence-based guidelines from the world society of emergency surgery ASBO working group. World J Emerg Surg. 2013.
2 American College of Radiology. ACR Appropriateness Criteria. Available from: http://www.acr.org/Quality-Safety/Appropriateness-Criteria.
3 Schwenter, F, PA Poletti, A Platon, T Perneger, P Morel, and P Gervaz. Clinicoradiological score for predicting the risk of strangulated small bowel obstruction. Br J Surg. 2010;97:1119–25.
4 Abbas, S, IP Bissett, and BR Parry. Oral water soluble contrast for the management of adhesive small bowel obstruction. Cochrane Database Syst Rev. 2007;CD004651.
5 Branco, BC, G Barmparas, B Schnuriger, K Inaba, LS Chan, and D Demetriades. Systematic review and meta-analysis of the diagnostic and therapeutic role of water-soluble contrast agent in adhesive small bowel obstruction. Br J Surg. 2010;97:470–8.
6 Barmparas, G, BC Branco, B Schnuriger, L Lam, K Inaba, and D Demetriades. The incidence and risk factors of post-laparotomy adhesive small bowel obstruction. J Gastrointest Surg. 2010;14:1619–28.