


Iatrogene Tätowierung nach Eiseninfusion

Laurence Imhof, Reinhard Dummer
Dermatologische Klinik, UniversitätsSpital, Zürich


Einleitung

Jährlich stellen sich mindestens vier Patientinnen mit ästhetisch störenden, teilweise auch mit Beschwerden verursachenden Hyperpigmentierungen nach Eiseninfusion in unserer Laser-Sprechstunde vor. Solche umschriebenen Siderosen können nach intramuskulär verabreichten Eisenpräparaten (Reflux der injizierten Lösung und nachfolgende Verteilung in der Haut), aber auch nach paravasaler Injektion von Eiseninfusionen auftreten. Seltener sind umschriebene Hyperpigmentierungen im Gesicht nach oral eingenommenen Eisenpräparaten beschrieben. Die Pigmentstörungen können innerhalb von Tagen, in vielen Fällen auch erst Wochen nach der Behandlung auftreten und persistieren häufig über Monate bis zu mehreren Jahren. Die Läsion betrifft nicht nur die Injektionsstelle, sondern infolge einer subkutanen Diffusion oft angrenzende Bereiche.

Anamnese und klinischer Befund

Die 44-jährige Patientin wurde von ihrem Gynäkologen in unsere Spezialsprechstunde für Lasermedizin überwiesen. Die Zuweisung erfolgte aufgrund einer relativ scharf begrenzten, 15 cm durchmessenden, makulösen, hyperpigmentierten Läsion auf Höhe der rechten Ellenbeuge (Abb. 1 ). Die Hautveränderung war zwar asymptomatisch, störte die Patientin aber ästhetisch stark. Das restliche Integument war unauffällig. Aus der persönlichen Anamnese ging hervor, dass die Patientin aufgrund einer Eisenmangelanämie zwei Monate zuvor eine Eiseninfusion mittels Ferinject® erhalten hat. Dabei kam es zu einem paravenösen Austritt der Substanz mit der darauffolgenden typischen braunen Verfärbung.

Therapeutische Intervention

Nach fünf Lasertherapie-Sitzungen mit einem gütegeschalteten Rubin-694-nm- und Nd:YAG-1064-nm-Laser konnte eine beinahe vollständige Regredienz des Befundes erzielt werden (Abb. 2 .

Diskussion

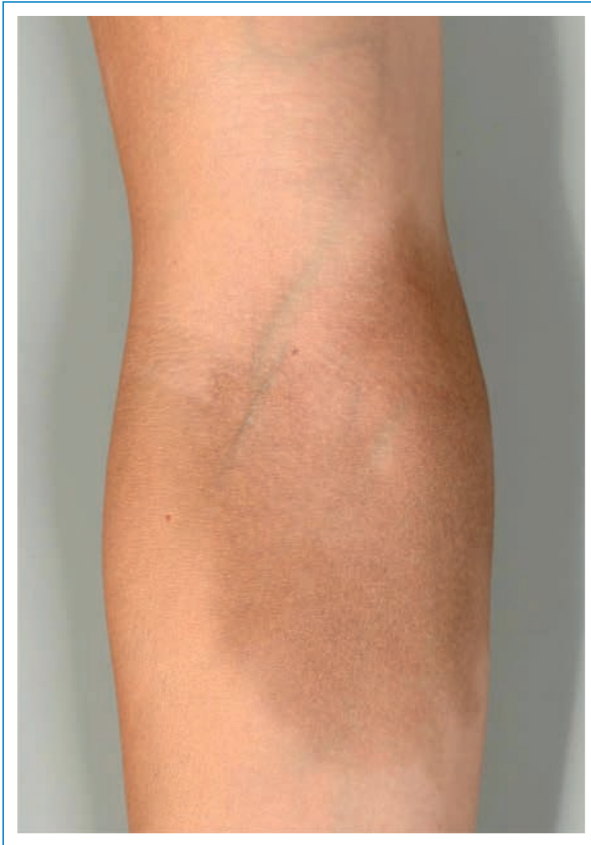Histopathologisch lässt sich das exogene Pigment nicht nur, ähnlich professioneller Schmucktätowierungen, innerhalb zahlreicher Makrophagen in allen Schichten

der Dermis, sondern auch im subkutanen Fettgewebe nachweisen. Dementsprechend sind chemische Behandlungen mit Bleichpräparaten, die primär auf ein epidermales Mehr an Pigment und die Melanogenese wirken, nutzlos. Ebenso verhält es sich mit oberflächlich agierenden chemischen Peelings. Tiefer reichende Peelings bergen in dieser Situation, wie wir das von derartigen Behandlungsmethoden bei professionellen Schmucktätowierungen wissen, ein hohes Risiko an Narbenbildung und zusätzlicher unerwünschter Pigmentverschiebung. Die schonendste und inzwischen etablierteste Behandlung zur Entfernung der verschiedenen Arten von Tätowierungen ist die Lasertherapie mit einem gütegeschalteten Lasersystem (Rubin-, Nd:YAG- oder Alexandrit-Laser). Damit können sehr gute Resultate erzielt werden. Eine kleine, 2001 von Raulin und Mitarbeiter publizierte Studie hat dies auch für die Entfernung von kutanen Eisenablagerungen bestätigt [1]. Die sogenannten Q-switched-Laser arbeiten nach dem 1981 von Anderson und Parrish definierten Prinzip der selektiven Photothermolyse [2]. Die Pigmentpartikel stellen in dieser Konstellation die Zielstruktur dar. Durch die massive Erhitzung in einer kürzesten Zeitspanne werden die Partikel z.T. in Gas transformiert und lösen sich innerhalb der extrazellulären Flüssigkeit; andererseits werden sie in kleinere Partikel fragmentiert, erneut durch die Makrophagen phagozytiert und über die Lymphe abtransportiert. Ein Teil des Pigmentes wird auch trans-epidermal ausgeschleust [3, 4]. Durch diese Mechanismen kommt es zu einer allmählichen Abblässung der unerwünschten Pigmentierung. Wenn die Pigmentpartikel sehr tief liegen, ist eine Entfernung mittels der heute verfügbaren Qs-Laser-Systeme nicht möglich.

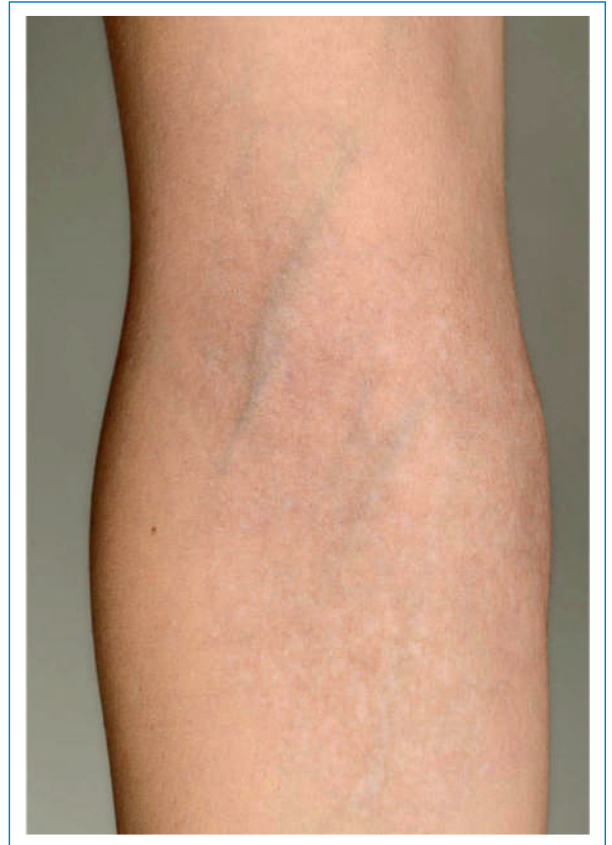Im UniversitätsSpital Zürich setzen wir für die Entfernung der Eisenablagerung, abhängig vom Hauttyp des Patienten, einen Q-switched-Rubin-694-nm- oder einen Q-switched-Nd:YAG-1064-nm-Laser ein. Je nach Befund kommen bei demselben Patienten beide Lasersysteme zum Einsatz. Der im Infrarotbereich agierende Qs-Nd:YAG-1064-nm-Laser wird aufgrund seiner Wellenlänge weniger vom Melanin absorbiert, auch wird er von den dermalen Kollagenfasern weniger gestreut und hat somit eine grössere Eindringtiefe als der Qs-Rubin-694-nm-Laser.

Die Lasertherapie ist trotz Lokalanästhesie für die Patienten nicht angenehm. In den Tagen nach der Behandlung besteht eine milde, oft erosive Entzündungsreaktion im Behandlungsareal. Um eine zufriedenstellende Aufhellung zu erreichen, sind mehrere Sitzungen erforderlich. Die genaue Anzahl kann nicht vorausgesagt werden. Die anfallenden Kosten von mehreren hundert

Die Autoren haben keine finanziellen oder persönlichen Verbindungen im Zusammenhang mit diesem Beitrag deklariert.

**Abbildung 1**

Umschriebene, 15 cm durchmessende, homogene, dunkelbraun pigmentierte Macula auf Höhe der rechten Ellenbeuge.

**Abbildung 2**

Beinahe vollständige Resolution der Hyperpigmentierung nach fünf Lasertherapie-Sitzungen.

bis tausend Schweizer Franken werden von den Krankenversicherern in der Regel nicht getragen und gehen zu Lasten der Institution, in der die Behandlung erfolgte bzw. deren Haftpflichtversicherung. Bei der Behandlung dunklerer Hauttypen (\geq Hauttyp IV nach Fitzpatrick) ist Vorsicht geboten. Hier kann es zu hartnäckigen Hyperpigmentierungen oder permanenten Hypopigmentierungen im Behandlungsareal kommen. Bei diesen Patienten ist in einem ersten Schritt eine Probe-Lasertherapie durchzuführen.

Aufgrund der nicht seltenen potentiellen Nebeneffekte einer parenteralen Eisensubstitution, wie hier beschrieben, empfehlen wir der oralen Substitution den Vorzug zu geben und die Indikation für eine parenterale Substitution streng zu halten.

Korrespondenz:

Dr. med. Laurence Imhof
 Fachärztin für Dermatologie und Venerologie FMH
 Leitung Sprechstunde für Ästhetische Dermatologie
 und Lasermedizin
 UniversitätsSpital Zürich
 CH-8091 Zürich
[laurence.imhof\[at\]jusz.ch](mailto:laurence.imhof[at]jusz.ch)

Literatur

- 1 Raulin CH, Werner S, Greve B. Circumscribed pigmentations after iron injections-treatment with Q-switched Laser systems. *Lasers Surg Med.* 2001;28:456-60.
- 2 Anderson RR, Parish JA. The optics of human skin. *J Invest Dermatol.* 1981;77:13-9.
- 3 Ferguson JE, Andrew SM, Jones CJP, August PJ. The Q-switched neodymium:YAG laser and tattoos: a microscopic analysis of laser-tattoo interactions. *Br J Dermatol.* 1997;137:405-10.
- 4 Taylor CR, Anderson RR, Gange RW, Michaud NA, Flotte TJ. Light and electron microscopic analysis of tattoos treated by Q-switched ruby Laser. *J Invest Dermatol.* 1991;97:131-6.