

Verrues – tableaux cliniques et traitement

Partie 2


Markus Streit

Dermatologie, Kantonsspital Aarau

Quintessence

- Pour le traitement des verrues cutanées, des agents topiques contenant des substances kératolytiques et corrosives sont disponibles dans le commerce; bon nombre d'entre eux contiennent de l'acide salicylique.
- L'acide salicylique est la substance dont le succès thérapeutique en cas de verrues cutanées a le mieux été démontré dans des études contrôlées; un taux de guérison de plus de 70% a été rapporté.
- Dans les études, la cryothérapie répétée à l'azote liquide a montré une efficacité inconstante et elle entraîne une guérison dans 50 à 70% des cas; les traitements plus agressifs sont plus efficaces mais ils ont davantage d'effets indésirables.
- La bléomycine a montré une action variable pour le traitement des verrues cutanées dans les études, avec des taux de guérison pouvant dépasser les 90%; elle est utile avant tout en cas de verrues plantaires résistantes aux traitements.
- L'immunothérapie (par ex. par diphencyprone) s'est révélée très efficace pour le traitement des verrues dans les études, mais elle peut être à l'origine de réactions cutanées diffuses.
- Pour bon nombre de procédés fréquemment employés pour le traitement des verrues, les études n'apportent pas de preuves d'efficacité (chirurgie, curetage, laser CO₂...).
- Des produits spécifiques sont disponibles dans le commerce pour le traitement des verrues ano-génitales: la podophyllotoxine présente de meilleurs taux de guérison que l'imiquimod et que Veregen®, mais les récurrences sont à l'inverse plus fréquentes.

Options thérapeutiques en cas de verrues

En cas de verrues cutanées ou cutanéomuqueuses, de multiples options thérapeutiques sont disponibles (tab. 1 ). Les différents traitements sont abordés en détails dans les lignes qui suivent.



Markus Streit

1. Destruction tissulaire par substances chimiques

a) Kératolytiques et agents corrosifs

En Suisse, les produits destinés au traitement des verrues sont facilement accessibles et disponibles en grand nombre dans le commerce. Il s'agit le plus souvent de vernis et de solutions pour application locale, dont le principe actif repose sur une destruction tissulaire par un ou plusieurs acides organiques.

Par le biais d'une action corrosive, les acides provoquent directement une destruction de la zone d'épiderme infectée. Certains acides plus faibles, comme l'acide salicy-

lique, entraînent avant tout une destruction de la couche cornée (kératolyse). Pour les acides puissants, il convient de veiller à ce que le tissu sain environnant ne soit pas détruit lors de l'application.

Les produits anti-verrues commercialisés contiennent le plus souvent de l'acide salicylique (ce qui est le cas pour Guttaplast®, Wurzelod®, Clabin®, Duofilm®, Verramed®, Warz-ab® et Verrumal®). L'acide lactique est un autre composant fréquent (contenu dans Clabin®, Duofilm®, Warz-ab® et Solcoderm®). L'acide monochloroacétique est le principe actif principal contenu dans Acetocautin®, tandis que Solcoderm® contient essentiellement de l'acide nitrique.

Acide salicylique

L'acide salicylique (acide ortho-hydroxybenzoïque) est un acide organique cristallin incolore, qui a principalement une action kératolytique. La dissolution de la couche cornée est obtenue par la lyse de la cohésion intercellulaire dans la couche cornée [1]. Une réponse immunitaire est probablement aussi déclenchée par une légère action irritante supplémentaire [2]. Les concentrations les plus élevées d'acide salicylique se trouvent dans les emplâtres à base d'acide salicylique, tels que Wurzelod® (75%) ou Guttaplast® (60%). Dans les teintures anti-verrues disponibles dans le commerce, l'acide salicylique est le plus souvent combiné à d'autres substances dans des concentrations de 10 à 15% (Clabin®, Duofilm®, Verramed®, Warz-ab®).

Les emplâtres à base d'acide salicylique sont directement appliqués sur la verrue et ils sont laissés en place durant 2 à 3 jours. Tous les 3 à 4 jours, la verrue est immergée dans de l'eau chaude et les tissus ramollis sont abrasés. Ensuite, le traitement peut être répété. Guttaplast® doit être découpé à la taille de verrue et être fixé sur cette dernière au moyen d'un pansement de fixation adhésif. La peau avoisinante est également protégée avec un pansement de fixation. Wurzelod® est fourni avec un pansement de protection cutanée perforé sur lequel l'emplâtre anti-verrue est collé.

Les teintures contenant de l'acide salicylique sont appliquées deux à quatre fois par jour, en fonction des produits. Elles présentent un long délai d'entrée en action et le traitement requiert des applications répétées durant plusieurs semaines. L'effet indésirable le plus fréquent est une légère irritation cutanée; une hypo- ou hyperpigmentation peut également survenir au niveau du visage. A l'heure actuelle, l'acide salicylique est le traitement anti-verrue disposant des meilleures preuves d'efficacité. Dans cinq études randomisées et contrôlées, une guérison a été obtenue après 6 à 12 semaines dans 73% des cas, contre 48% sous placebo [3]. Une augmentation de l'efficacité peut être obtenue en associant le traitement par acide salicylique à la cryothérapie.

L'auteur ne déclare aucun conflit d'intérêt financier ou personnel en rapport avec cet article.

Tableau 1

Méthodes de traitement des verrues.


Destruction chimique	Kératolytiques / agents corrosifs	Acide salicylique
		Acide monochloroacétique
		Solcoderm®
		Nitrate d'argent
	Cytostatiques	Bléomycine
		5-fluorouracile
		Podophylline/podophyllotoxine
Destruction physique	Cryothérapie	
	Curetage	
	Electrocoagulation	
	Chirurgie	
	Laser CO ₂	
	Laser à colorant	
	Thérapie photodynamique	
Rayonnement infrarouge A en filtration aqueuse		
Immunomodulation / -stimulation	Dinitrochlorobenzène (DNCB), diphénylcyclopropénone (DPCP)	
	Dibutylester d'acide squarique (SADBE)	
	Antigène de Candida et des oreillons	
	Interféron-α	
	Imiquimod	
	Veregen	
Antiviral	Cidofovir	
Remèdes maison	Ruban adhésif	
	Thuya, propolis	
	Huile d'arbre à thé, Aloe vera, baume du tigre...	
	Ail, oignon, banane, vinaigre de cidre...	
Méthodes alternatives	Homéopathie	
	Suggestion, hypnose, guérison à distance	
Prophylaxie	Vaccination (HPV 6/11 et 16/18)	

Acide monochloroacétique

L'acide monochloroacétique a une action principalement corrosive. En Suisse, il est commercialisé sous forme de solution à 50% (Acetocaustin®). Lors de l'application, le produit est tamponné sur la verrue avec la pointe d'une spatule. Avant l'application, il convient de protéger la peau saine entourant la verrue en l'enduisant d'une crème grasse ou tout simplement de vernis à ongle incolore. Il ne faut pas perdre de vue l'action corrosive extrême lors de l'application, notamment parce qu'une propagation au-delà du site d'application est possible. La verrue traitée est recouverte d'un pansement. Après quelques jours, la croûte qui s'est formée est éliminée lorsque le pansement est retiré.

Dans une étude contrôlée, des résultats significatifs en termes de guérison ont été obtenus en cas d'association avec de l'acide salicylique [4]. En cas d'application correcte, des effets indésirables locaux, tels que des brûlures au-delà de la verrue traitée, sont rares. Les patients rapportent occasionnellement des douleurs au site d'application. La formation d'une cicatrice est possible.

Solcoderm®

Solcoderm® (fig. 1A et B ) est un mélange d'acides organiques et inorganiques avec un pH inférieur à 1. L'acide nitrique dénature d'abord les protéines par une «cautérisa-

tion chimique». D'après le fabricant, une réaction oxydative liée à l'agression provoquée par le nitrite et limitée au tissu verruqueux doit fixer le processus de dénaturation.

La substance est commercialisée sous forme de solution contenue dans une ampoule. Le produit doit être appliqué par du personnel médical. Pour une utilisation correcte, la surface de la verrue doit au préalable être dégraissée avec de l'alcool, puis le liquide doit être déposé de la périphérie vers le centre de la verrue au moyen de l'applicateur. Une coloration jaunâtre témoigne du début de la momification de la verrue. La croûte momifiée se détache ensuite d'elle-même.

Des études réalisées dans les années 80 ont montré de très bons résultats pour Solcoderm® dans le traitement des verrues, avec un taux de guérison pouvant dépasser les 90% après des applications parfois répétées à des intervalles allant d'une fois par semaine à une fois par mois [5, 6]. Parmi les effets indésirables figurent des douleurs locales. Le traitement peut donner lieu à la formation de cicatrices.

Nitrate d'argent

Le nitrate d'argent (AgNO₃) se présente sous forme de poudre cristalline blanche hydrosoluble, qui prend une coloration grise au contact de l'air ou de matériaux organiques. Appliqué localement, le nitrate d'argent a une action caustique, antiseptique et astringente. En médecine, les solutions de nitrate d'argent sont avant tout utilisées, mais des bâtonnets dont l'extrémité est enduite de nitrate d'argent sont également employés. Ces derniers conviennent pour le traitement des verrues. Suite au contact du nitrate d'argent avec la surface de la verrue, il se produit une cautérisation chimique. Pour le traitement, l'extrémité du bâtonnet en bois est humidifiée et appliquée sur la verrue en épargnant la peau saine environnante et en la protégeant par ex. avec de la vaseline. L'application peut être répétée une à deux fois par semaine. En Suisse, il est possible de se procurer des bâtonnets au nitrate d'argent (75 et 95%) sur le site www.laguba.ch. Les bâtonnets peuvent être utilisés plusieurs fois. Les bâtonnets au nitrate d'argent sont également commercialisés en Allemagne.

Dans une étude contrôlée, qui a également été incluse dans la revue Cochrane, une action significative a été constatée avec les bâtonnets au nitrate d'argent par rapport au placebo (guérison de 43% avec le nitrate d'argent versus 11% avec le placebo) [7]. Parmi les effets indésirables potentiels figurent des irritations inflammatoires locales et des colorations grisâtres en forme de tâches liées au sulfure d'argent (argyrie). Il y a un risque de méthémoglobinémie uniquement en cas d'utilisation prolongée et d'application de doses élevées.

b) Cytostatiques

Sont utilisés pour le traitement des verrues des cytostatiques anciens, comme le 5-fluorouracile (5-FU) et la bléomycine, qui sont appliqués localement. Le 5-FU est le principal composant du produit anti-verrue Verrumal®. La solution de bléomycine doit être préparée spécifiquement avant l'application et l'injection doit être réalisée par un médecin.

5-fluorouracile (5-FU)

Le cytostatique 5-fluorouracile (5-FU) agit comme un anti-métabolite. La synthèse de l'ADN et de l'ARN est perturbée.

bée en raison de son analogie structurelle avec la thymine (5-méthyluracile). L'application locale sur la peau infestée par le papillomavirus humain (HPV) entraîne un trouble de la croissance des cellules infectées et des virus. En cas de peau intacte, la résorption est pratiquement nulle, mais elle peut atteindre 20% de la substance appliquée en cas de peau lésée. Etant donné qu'un métabolite actif est détectable dans le plasma durant plusieurs jours,

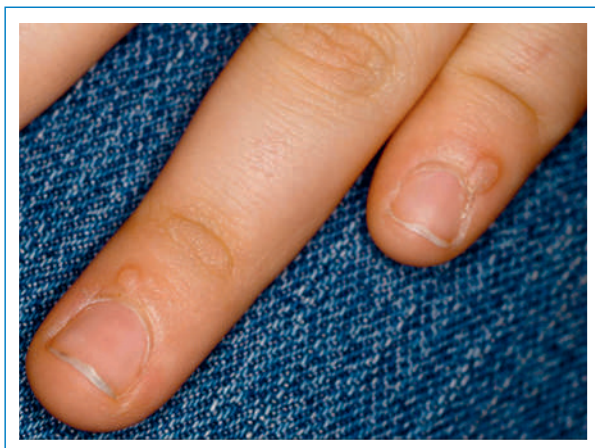


Figure 1A
Verrues péri-unguéales au niveau des doigts avant traitement.

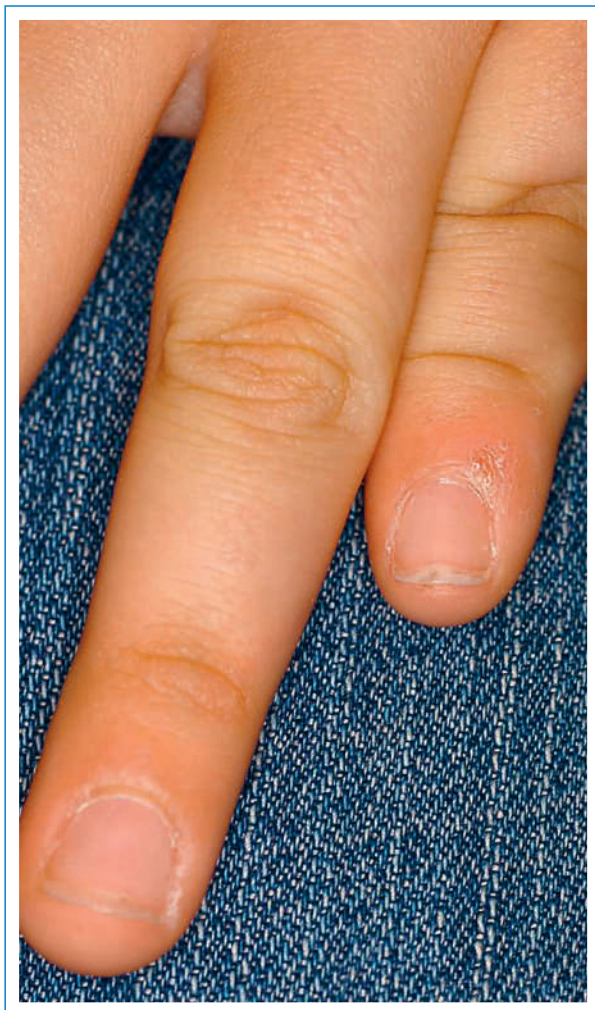


Figure 1B
Verrues péri-unguéales 1 mois après l'application de Solcoderm.

il convient d'éviter les applications sur de grandes surfaces (moins de 23×23 cm pour une crème de 5-FU topique à 5%; www.compendium.ch). La prise concomitante de nucléosides antiviraux, comme la brivudine et la sorivudine, est aussi strictement contre-indiquée en cas d'application topique de 5-FU.


Le 5-FU est employé depuis les années 70 pour le traitement topique des verrues et il est contenu à une concentration de 0,5% dans Verrumal®. Un bénéfice thérapeutique significatif a pu être démontré pour l'agent topique à 0,5% (en association avec de l'acide salicylique) dans deux études contrôlées contre placebo qui ont été incluses dans la revue Cochrane [8, 9]: les taux de guérison étaient d'environ 50%. Dans deux études, l'injection intralésionnelle de 5-FU (en association avec de la lidocaïne/l'épinéphrine) a abouti à des taux de guérison encore plus élevés par rapport au placebo (70 et 64% versus 30 et 35%) [10, 11].

Les effets indésirables potentiels incluent une irritation locale lors de l'application de la solution ou de la crème de 5-FU. Dans le cadre du traitement des verrues péri-unguéales, des onycholyses ont été décrites. L'injection intralésionnelle peut par ailleurs être à l'origine d'altérations pigmentaires et d'ulcérations avec formation ultérieure de cicatrices.

Bien que le traitement par 5-FU ait montré des effets tout à fait positifs dans la plupart des études, la revue Cochrane est parvenue à la conclusion que l'efficacité du 5-FU ne pouvait pas être considérée comme certaine car les données des sept études incluses n'étaient pas suffisamment comparables [3].

Le 5-FU peut également être utilisé pour le traitement des verrues ano-génitales. A ce sujet, il existe une revue Cochrane de 2010, qui a porté sur six études contrôlées et randomisées [12]. Dans ces études, qui ont inclus près de 1000 patients au total, différentes préparations de 5-FU ont été appliquées par voie topique à des concentrations différentes (de 0,5 à 5%) et ont été comparées avec un placebo et d'autres traitements (entre autres avec la podophylline et le laser CO₂). Même si les taux de guérison étaient variables dans les études, la revue a attribué un effet thérapeutique au 5-FU topique. Pour la solution contenant du 5-FU à 0,5% et de l'acide salicylique (par ex. Verrumal®), une action significative par rapport au placebo a par ailleurs été constatée sur les condyloles acuminés (taux de guérison de 60 versus 27% [13]). Cependant, Verrumal® n'est pas prévu pour une application en cas de verrues génitales.

Bléomycine

La bléomycine (fig. 2A-E ) est un antibiotique glycopeptidique extrait de *Streptomyces verticillus*, qui entraîne une inhibition de la division cellulaire, de la croissance cellulaire et de la synthèse d'ADN.

En plus de son emploi par voie systémique en oncologie, la bléomycine en solution est également utilisée par voie intralésionnelle pour des indications dermatologiques, notamment pour le traitement des verrues depuis les années 70. La bléomycine est soit injectée sous forme de solution directement dans la verrue avec une seringue à aiguille fine, soit elle est injectée à haute pression dans la lésion par Dermojet®. Pour cette dernière modalité, un appareil prévu à cet effet doit être disponible. Les autres modes d'administration présentent plutôt un caractère

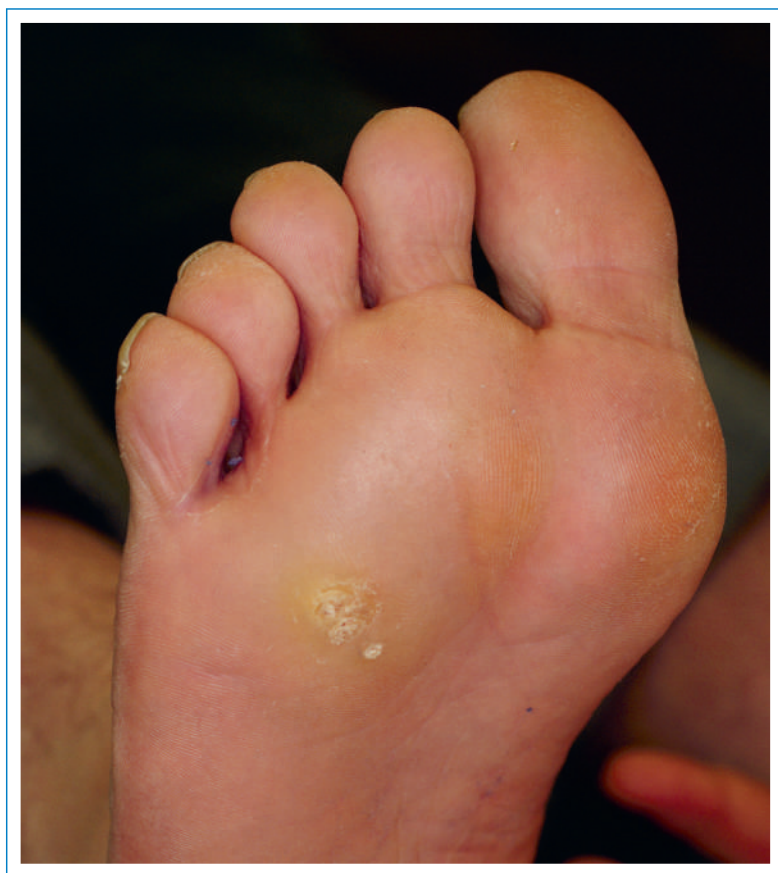

Figure 2A
Verru plantaire avant traitement.

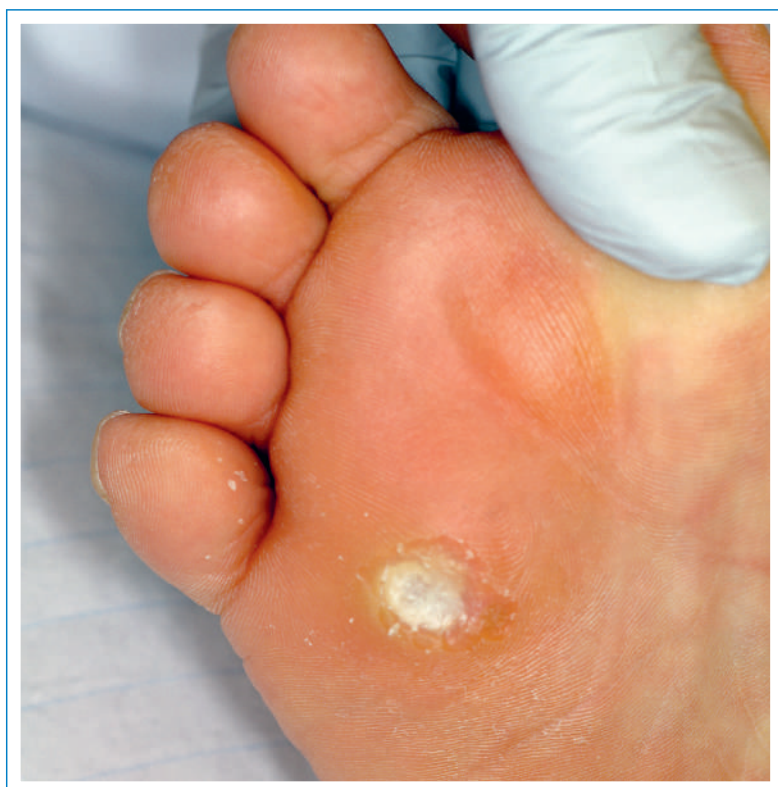

Figure 2B
Verru plantaire après curetage.

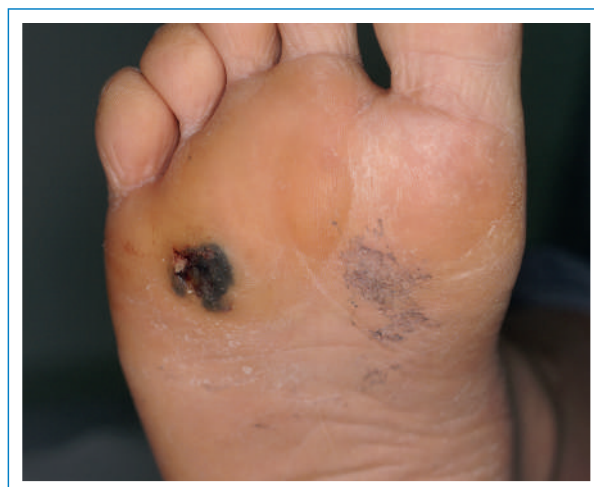

Figure 2C
5 jours après les injections de bléomycine.

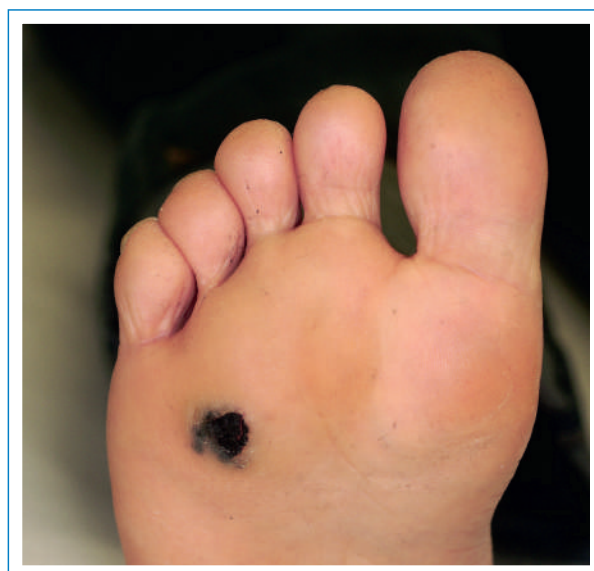

Figure 2D
3 semaines après les injections de bléomycine.

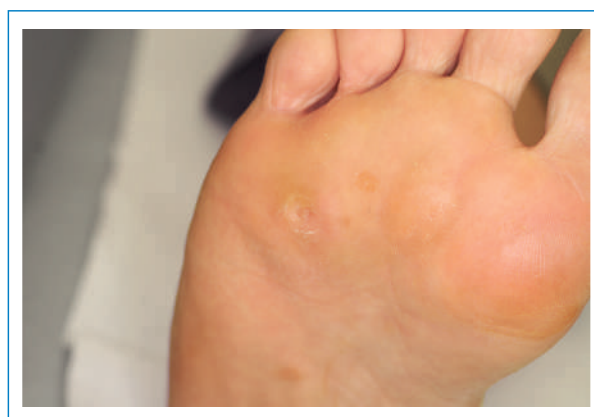

Figure 2E
2 mois après les injections de bléomycine.

historique et incluent par ex. la scarification à l'aide d'une aiguille bifurquée ou l'application au moyen d'une machine à tatouer.

Dans le traitement des verrues, la bléomycine provoque une apoptose des kératinocytes par le biais d'une inhibition de la synthèse d'ADN et de protéines. Etant donné que les effets indésirables de la bléomycine sont dose-dépendants, la substance doit toujours être fortement diluée, par ex. 15 mg de bléomycine (15 UI) dans 50 ml de solution de lidocaïne à 1% (ce qui correspond à une concentration de 0,03%).

De nombreuses études ont évalué le traitement des verrues par bléomycine; la revue Cochrane de 2012 en a inclus sept. Le bénéfice du traitement est jugé incertain, avec des preuves incohérentes [3]. Les études réalisées ont en effet montré des taux de guérison variant entre 16 et 94%. Toutefois, des applications et des concentrations totalement différentes ont été utilisées dans les études. Par ailleurs, il faut également relativiser: l'étude présentée comme étant la plus pertinente n'a certes pas montré de différences significatives au niveau du taux de guérison entre la bléomycine et le placebo chez 31 volontaires [14], mais les verrues ont guéri chez 94% des sujets traités par bléomycine (contre 73% dans le groupe placebo). Ainsi, une guérison de pratiquement toutes les verrues a pu être obtenue sous bléomycine dans cette étude. Ce résultat mérite d'être souligné, même si la proportion de verrues guéries était également très élevée sous placebo. Dans deux études plus récentes ayant comparé la bléomycine et la cryothérapie, des résultats nettement meilleurs ont été obtenus sous bléomycine par rapport à la cryothérapie [15, 16], dont l'efficacité est considérée comme relativement certaine (voir ci-dessous).

D'après ma propre expérience, j'opterais pour l'injection de bléomycine par voie intralésionnelle comme traitement de choix en cas de verrues plantaires réfractaires aux traitements. A cet effet, il convient en premier lieu d'abraser la verrue au moyen d'une curette en anneau jusqu'à l'apparition de saignements ponctiformes. Ensuite, la bléomycine est injectée verticalement par plusieurs «tirs» de Dermojet®. Une douleur vive et brève témoigne d'une infiltration réussie. Il faut s'attendre à des douleurs au niveau de la zone traitée et à une légère inflammation locale au cours des 2 à 3 premiers jours. Le patient doit être prévenu que la capacité de marche peut être altérée durant quelques jours. Une nécrose se produit normalement par la suite; la croûte qui s'est formée est retirée au cours d'une nouvelle consultation après 2 semaines ou on la laisse se détacher spontanément après 3 à 4 semaines.

Concernant le traitement par bléomycine des verrues situées au niveau des doigts, une mise en garde s'impose car la survenue d'un syndrome de Raynaud a été décrite dans la littérature [17]. En raison du risque de dystrophie unguéale, la prudence est de mise en cas de traitement appliqué au niveau de la portion proximale du pli unguéal [18]. Toutefois, des auteurs américains préconisent l'application de bléomycine spécifiquement pour les verrues péri-unguérales [19].

Podophylline/podophyllotoxine


La podophylline est un extrait de la racine du podophylle pelté (*Podophyllum peltatum*). En tant que poison du fuseau, elle inhibe la division cellulaire dans la métaphase de la mitose. La podophylline est utilisée sous forme de

solution à 20% pour le traitement des verrues ano-génitales. Toutefois, le mélange non standardisé de substances contient des proportions variables de substances actives. Il est dès lors préférable d'employer une préparation purifiée, chimiquement définie et standardisée de podophyllotoxine.

Dans le traitement des verrues ano-génitales, une étude randomisée a montré la supériorité de la podophyllotoxine par rapport à la podophylline: un taux de guérison de 94% a été obtenu en cas d'application par le patient, deux fois par jour, de podophyllotoxine durant 3 jours; ce taux s'élevait à 74% en cas d'application une fois par semaine de podophylline durant plusieurs semaines [20]. Des études contrôlées sont parvenues à démontrer un bénéfice de la podophyllotoxine topique (crème à 0,5%) dans le traitement des verrues ano-génitales, avec des taux de guérison de plus de 80% [21]. L'application de solution de podophyllotoxine à 0,5% deux fois par jour durant 3 jours consécutifs (ce qui correspond à l'utilisation du produit Condylone® disponible dans le commerce) a même permis d'obtenir une guérison chez plus de 85% des patients après trois cycles de traitement au maximum [22]. Pour la solution de podophyllotoxine, la littérature fait état d'un taux de récurrence à 3 mois de 45% [23].

2. Destruction tissulaire par méthodes physiques

a) Cryothérapie

Pour le traitement des verrues par cryothérapie (fig. 3A–C ) la surface de la peau est gelée de l'extérieur par le biais d'une brève application de froid. L'endommagement direct des cellules cutanées, avec une interruption concomitante de leur approvisionnement vasculaire, provoque une nécrose du tissu traité. L'application de froid pourrait en plus stimuler le système immunitaire, ce qui pourrait expliquer que d'autres verrues localisées à distance de la zone traitée régressent également [24].

Pour la cryothérapie, les dermatologues utilisent généralement de l'azote liquide, qui est appliqué par pulvérisation au moyen d'un dispositif de spray (KryAc®). L'azote liquide (point d'ébullition -196°C) est pulvérisé de manière ciblée sur la peau durant env. 10 secondes. La zone gelée se colore alors brièvement en blanc. Le temps que met la peau à retrouver sa couleur normale (durée de dégel) donne une idée de l'atteinte tissulaire effective. L'étendue latérale visible de l'engelure («lateral spread of freeze») sert de paramètre pour estimer la profondeur de la gelure obtenue.

Le traitement provoque une forte réaction inflammatoire exsudative durant 1 à 3 jours. Des vésicules peuvent se former au niveau de la peau, avant tout au niveau de la peau de l'aîne. Il est fréquent d'éprouver des douleurs durant et également dans les heures qui suivent le traitement. La cryothérapie endommage les mélanocytes et une hypopigmentation peut dès lors survenir. Des hyperpigmentations sont aussi parfois observées [3].

Depuis quelques années, des produits de cryothérapie sont également disponibles dans le commerce; ces produits sont prévus pour le traitement à domicile des verrues par le patient lui-même et peuvent être recommandés par le médecin de famille (par ex. Wartner®, Scholl Freeze Warzenentferner®, Verrukill®). Ces produits

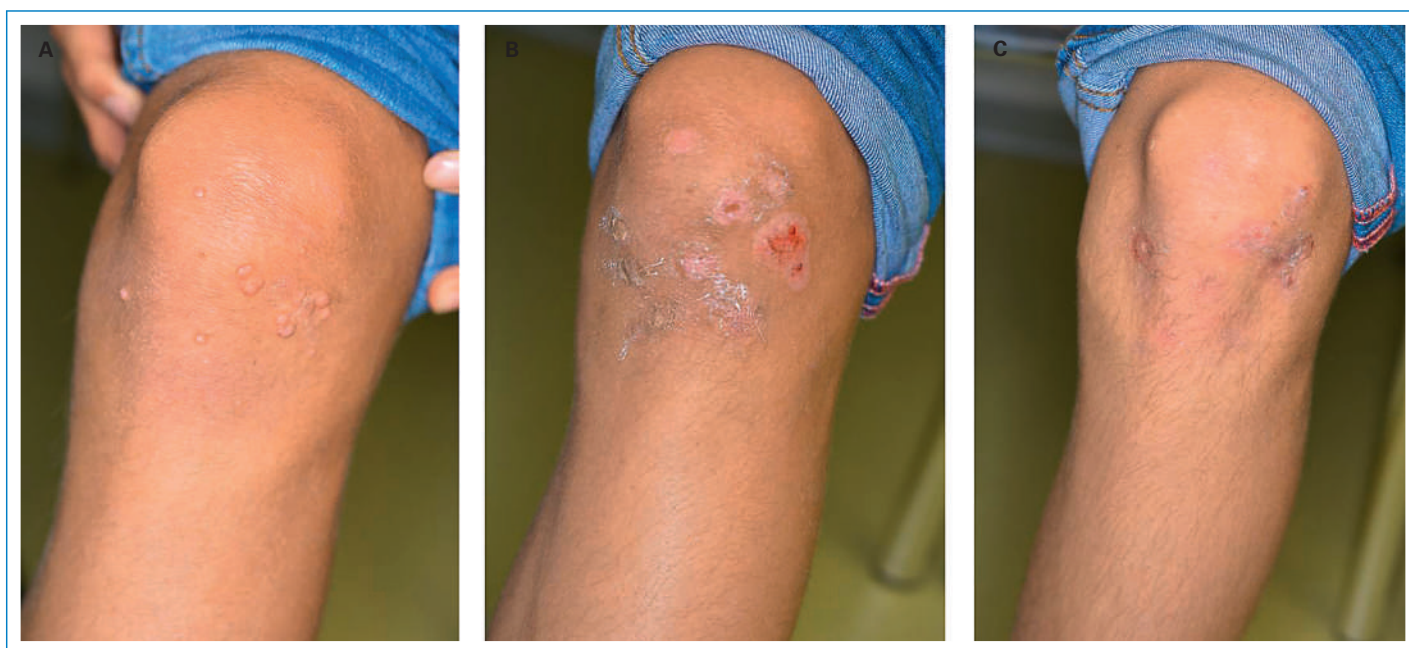

Figure 3

Verrues vulgaires au niveau du genou: avant cryothérapie (A), 3 semaines après une séance unique de cryothérapie (B), 6 semaines après deux séances de cryothérapie (C).

contiennent du diméthyléther, du propane et, en fonction des produits, également de l'isobutane, qui forment ensemble un gaz atteignant une température de -57°C . Le traitement est déposé au moyen d'un applicateur en mousse ou d'une éponge à usage unique, qui est pressé sur la verrue durant 20 à 40 secondes, ce qui provoque la gelure de la verrue. Les verrues peuvent tout à fait être traitées avec succès avec les produits cités. Toutefois, les températures de traitement n'atteignent jamais celles de la cryothérapie à l'azote liquide, qui constitue le traitement standard dans les études. Les données obtenues dans les études ne peuvent dès lors pas être extrapolées aux produits du commerce cités.

L'efficacité réelle de la cryothérapie en cas de verrues est difficile à estimer: la revue Cochrane a inclus 21 études ayant évalué la cryothérapie, dont les résultats se sont révélés incohérents [3]. Le taux de guérison après plusieurs traitements était compris entre 50 et 70%. Toujours est-il que dans une métaanalyse, la cryothérapie n'était pas supérieure à l'application d'acide salicylique pour le traitement des verrues de toutes les localisations, même si leur efficacité par rapport au placebo est considérée comme certaine. Toutefois, dans une métaanalyse d'études ayant comparé la cryothérapie à un placebo ou à des contrôles purs, la cryothérapie ne s'est étonnamment pas montrée supérieure. Pour certaines localisations, les résultats étaient toutefois meilleurs après la cryothérapie: ainsi, les verrues au niveau des mains répondent mieux à la cryothérapie que les verrues au niveau des pieds. Ce constat a du moins pu être fait dans une étude récente dans laquelle la cryothérapie était supérieure à l'acide salicylique ou au placebo, mais uniquement pour les verrues situées au niveau des mains [25]. Le fait que les verrues soient traitées par cryothérapie à des intervalles de 2, 3 ou 4 semaines ne semble pas avoir d'influence sur la guérison. En revanche, davantage de douleurs sont rapportées lorsque l'intervalle de traitement est inférieur à 2–3 semaines. Par ailleurs, les cryothéra-

pies conduites sur plus de 4 mois ou en plus de quatre cycles n'apportent pas de bénéfice supplémentaire [3].

Il a toutefois pu être montré qu'un traitement plus agressif avec une application de froid plus longue avait un plus grand effet. Dans les études ayant évalué cette question, la durée de l'application de froid allait de plus de 10 secondes à 2 minutes au maximum (ce qui nécessite une anesthésie locale) pour le traitement agressif. Dans le groupe traité par cryothérapie agressive avec application de froid durant plus de 10 secondes, davantage de douleurs et de formations de vésicules ont été observées comme effets indésirables (plus de 45% des sujets traités par cryothérapie agressive contre 10% de formations de vésicules et 6% de douleurs dans le groupe traité par cryothérapie légère) [3]. La cryothérapie se prête également bien au traitement des verrues ano-génitales. Dans cette indication, des taux de guérison de 50% peuvent être obtenus avec deux cycles de traitement. Le taux de récurrence est toutefois relativement important, s'élevant à 31,5% après 3 mois [26].

b) Curetage, électrocoagulation et chirurgie

Les verrues peuvent être retirées directement au moyen d'une curette ou d'une curette en anneau (par ex. curette à anneau Stiefel®). Il n'est pas rare que la plaie soit ensuite cautérisée par électrocoagulation, ce qui nécessite toutefois une anesthésie locale.

Un curetage isolé est avant tout pratiqué en cas d'infection à *Molluscum contagiosum*. Si une anesthésie EMLA® (Eutectic Mixture of Local Anesthetics) s'avère insuffisante dans le cadre de lésions étendues dues à *Molluscum contagiosum*, une anesthésie générale peut être nécessaire et pertinente, en particulier chez les jeunes enfants. Bien que le curetage soit une option thérapeutique fréquemment employée dans le traitement des verrues, il n'existe pas d'études randomisées à ce sujet. Des taux de guérison allant de 65 à 85% sont mentionnés dans la littérature; une formation de cicatrices s'observe chez 30% des patients [27].

Pour cette option thérapeutique, le risque de cicatrices résiduelles est sans doute le facteur le plus limitant, avant tout au niveau de la plante des pieds.

L'excision chirurgicale de verrues vulgaires au scalpel doit éventuellement être envisagée en cas de verrues de très grande taille résistantes aux traitements. Après l'excision de la verrue, la plaie fait le plus souvent l'objet d'une cautérisation chimique avec une guérison per secundam. Cela entraîne une immobilisation prolongée et la formation de cicatrices [28]. Il y a un risque que de nouvelles verrues se développent dans les cicatrices ou au niveau des tissus environnants. Il n'y a pas de preuves provenant d'études randomisées concernant le traitement chirurgical des verrues vulgaires.

c) Laser CO₂ (fig. 4A et B)

Le laser CO₂ émet dans le champ infrarouge à 10600 nm. En raison de la très faible profondeur de pénétration de moins de 1/10 mm, l'énergie du laser est transformée dans la peau en chaleur de manière très superficielle. L'utilisation d'un faisceau défocalisé provoque une coagulation (température d'env. 100°C), tandis que l'utilisation d'un faisceau focalisé provoque une vaporisation (température de 300°C). Des mesures anesthésiantes sont indispensables.

Les meilleurs résultats pour le traitement des verrues ont été obtenus par une application continue dépassant les bords des verrues de 5 mm; un taux de guérison de 100% a été obtenu à 6 mois après 2-3 séances de traitement [29, 30]. Curieusement, le traitement par laser CO₂, bien qu'il soit largement répandu, n'est pas du tout abordé dans la revue Cochrane sur le traitement des verrues cutanées.

L'inconvénient de cette méthode pour le traitement des verrues cutanées est le temps de guérison, car il faut compter avec des troubles fonctionnels durant 2 semaines et la cicatrisation prend 2 à 6 semaines [31].

Ces inconvénients sont réduits pour l'épithélium de transition, où le laser CO₂ est l'un des traitements les plus efficaces pour les verrues ano-génitales, avec des taux de guérison de 100%. Toutefois, des récurrences peuvent survenir dans près de 20% des cas [32]. Là encore, l'importance de l'anesthésie locale mérite d'être signalée et une anesthésie locorégionale est souvent nécessaire.

d) Laser à colorant

Le laser à colorant pulsé, avec émission d'une lumière de 585 nm, provoque une coagulation des vaisseaux sanguins dermiques et ainsi une ischémie au niveau des verrues.

Le taux de guérison des verrues après des traitements répétés à 1 mois d'intervalle était compris entre 45 et 92% dans des études non contrôlées [33-35]. Deux des études comparatives qui ont été incluses dans la revue Cochrane ont montré qu'après 4 séances, le traitement par laser à colorant était équivalent ou supérieur à un traitement conventionnel par cryothérapie [36, 37].

Parmi les effets indésirables figurent des douleurs au niveau de la zone traitée, des croûtes et des saignements. Toutefois, le traitement est très bien toléré dans l'ensemble. Son inconvénient est qu'il nécessite un équipement sophistiqué et onéreux.

e) Thérapie photodynamique (TPD)

Cette modalité consiste en l'application topique d'une substance photo-sensibilisante sur la verrue, le plus souvent l'acide 5-aminolévulinique (ALA) ou sa forme méthylée, l'aminolévulinate de méthyle (MAL, Metvix®). La substance est absorbée par les cellules pathologiques. L'exposition consécutive à une lumière rouge visible (ou à une autre source lumineuse) provoque une destruction tissulaire par réaction phototoxique. La TPD est une modalité thérapeutique établie (et admise par les caisses) pour le traitement des kératoses actiniques, de la maladie de Bowen et des carcinomes basocellulaires superficiels. Concernant le traitement des verrues, trois études ayant évalué la TPD par ALA peuvent être mentionnées: dans deux d'entre elles, une guérison significativement meilleure a pu être obtenue par TPD par ALA par rapport à la cryothérapie [38] ou à la TPD placebo [39]. Dans ces deux études, la verrue avait toutefois auparavant été abrasée superficiellement et de l'acide salicylique avait été appliqué. Dans la troisième étude ayant évalué la TPD, l'ALA n'était pas supérieur à la crème placebo. Toutefois, l'exposition à un rayonnement infrarouge A en filtration aqueuse (IRFA) a permis d'obtenir de bien meilleurs résultats que l'exposition à une lumière rouge visible, qui est la source lumineuse la plus utilisée, à la fois pour la substance active et pour le placebo [40].

De vives douleurs peuvent survenir lors de la TPD. En revanche, les symptômes ultérieurs sont mineurs et les patients peuvent parfaitement marcher après le traitement de verrues plantaires. Un inconvénient est sans aucun doute le prix élevé, avant tout en cas d'utilisation d'aminolévulinate de méthyle (un tube de Metvix® coûte env. 450 CHF).

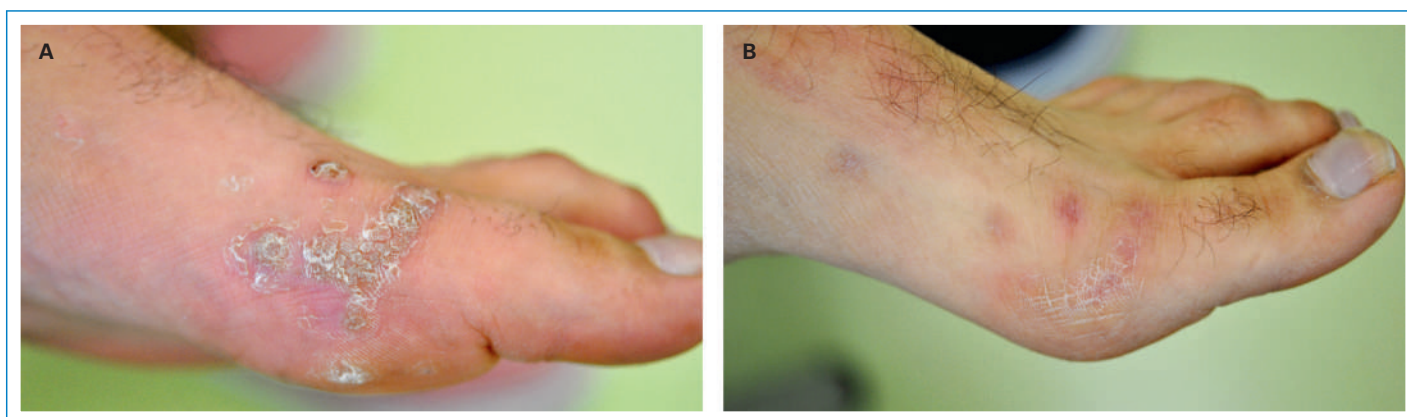


Figure 4

Plaqué de verrues au niveau du bord du pied (A) avant et 3 mois après (B) traitement au laser CO₂ (fecit Dr Blazek).

La TPD peut également être utilisée avec succès en cas de verrues ano-génitales: une métaanalyse chinoise très récente a résumé les résultats de 20 études randomisées ayant évalué la TPD par ALA. Dans cette métaanalyse, la TPD par ALA s'est avérée être un procédé très efficace avec de faibles taux de récurrences [41]. Ce constat a pu être fait par rapport au traitement par laser CO₂: alors que le taux de guérison était pratiquement équivalent (95% sous TPD par ALA versus 100% sous laser CO₂), un taux de récurrence de seulement 6% a été constaté sous TPD, contre près de 20% sous laser CO₂ [32, 42].

Traitement par rayonnement infrarouge A en filtration aqueuse (IRFA)

Le rayonnement infrarouge englobe des ondes électromagnétiques avec une longueur d'onde allant de 780 nm à 1 mm, qui produisent avant tout de la chaleur. Dans la zone infrarouge A à ondes courtes (780 à 1400 nm), les rayons peuvent pénétrer jusque dans les couches plus profondes de la peau. La filtration aqueuse permet d'écarter les éléments thermiques problématiques de la lumière infrarouge qui sont à l'origine de brûlures cutanées. Le rayonnement infrarouge A en filtration aqueuse (IRFA) correspond ainsi à une forme spécifique de thérapie avec une très bonne pénétration tissulaire et une faible agression thermique superficielle [43]. L'IRFA peut être appliqué au moyen d'un émetteur spécifique disponible dans le commerce (Hydrosun®). L'appareil requis pour le traitement coûte env. 1700 EUR en Allemagne. L'IRFA peut être utilisé avec succès dans les indications médicales les plus variées, incluant par ex. la sclérodémie circonscrite, l'ulcère crural et également les verrues.

Comme déjà mentionné ci-dessus, l'exposition à l'IRFA a permis d'obtenir de bien meilleurs résultats que l'exposition à la lumière rouge (taux de guérison de 42 versus 7%), à la fois pour l'ALA et le placebo [40]. D'une manière générale, un taux de guérison de 60 à 80% a été rapporté pour l'IRFA.

Pour le traitement, les verrues sont recouvertes d'un pansement étanche ramollissant la corne durant 3 à 5 jours. Ensuite, la surface ramollie de la verrue est abrassée et la verrue est exposée au rayonnement IRFA durant 20 à 30 minutes. Cette procédure doit être réalisée une à deux fois par semaine. La durée du traitement dépend de la taille et de la profondeur des verrues. Dans la pratique, il est courant de répéter la procédure huit à dix fois. Le traitement est indolore; la lampe provoque une sensation de chaleur sur la peau.

3. Immunomodulation

Immunothérapie locale par dinitrochlorobenzène et diphenylcyclopropénone

Les immunothérapies locales consistent à déclencher une réaction immunologique de type IV autour de la verrue afin de la détruire. A cet effet, il faut recourir à des substances synthétiques qui provoquent obligatoirement une sensibilisation de contact suite au contact avec la peau, mais n'existent pas dans la nature.

Le dinitrochlorobenzène (DNCB) est la substance qui a été employée le plus longtemps pour l'immunothérapie locale, mais elle n'est plus guère utilisée en Suisse en raison de son risque cancérigène. Le dibutylester d'acide

squarique (squaric acid dibutylester, SADBE) est une autre substance utilisée. Toutefois, en Suisse, les dermatologues pratiquent surtout l'immunothérapie au moyen de la diphenylcyclopropénone (DPCP), qui est avant tout utilisée pour le traitement de l'alopécie areata.

Dans le cadre de l'immunothérapie, le principe actif est préalablement appliqué à concentration élevée sur une zone cutanée circonscrite, ce qui provoque une sensibilisation à la substance. Ensuite, un eczéma de contact latent est induit par l'application hebdomadaire d'une solution contenant le principe actif à faible concentration. Pour le traitement des verrues, la réaction inflammatoire entraîne une dégradation des cellules épidermiques infestées par le virus et normales. La substance appliquée agit éventuellement aussi comme un haptène pour les protéines virales et permet ainsi une réponse immunitaire spécifique contre le virus [3].

Dans plusieurs études non contrôlées ayant évalué le DNCB dans les années 80, des taux de guérison de plus de 80% ont été rapportés dans le traitement des verrues [44–47]. La revue Cochrane a inclus deux petites études contrôlées ayant évalué l'immunothérapie par DNCB; ces études ont montré que le DNCB était au moins deux fois plus efficace que le placebo [48, 49].

Pour le traitement par DPCP, il existe également de nombreuses études non contrôlées qui ont montré des taux de guérison de plus de 80%, en partie pour des verrues auparavant résistantes aux traitements [50, 51]. Dans une étude contrôlée (qui n'a pas été incluse dans la revue Cochrane), la DPCP était supérieure à la cryothérapie (taux de guérison à 1 an: 93 versus 76%) [52].

Parmi les inconvénients de l'immunothérapie, il convient de citer la durée de traitement souvent longue. Cette durée peut s'élever à plusieurs mois en cas de verrues auparavant résistantes aux traitements. Les effets indésirables peuvent aller de réactions inflammatoires locales à la formation de vésicules. Des cas d'eczéma diffus, d'urticaire de contact, d'urticaire généralisé et de réactions de type érythème polymorphe ont été décrits sous DPCP, de même que des hyper-/hypopigmentations et des vitiligos [53].

Injection intralésionnelle d'antigènes

Des antigènes de *Candida*, des oreillons et de *Trichophyton* sont utilisés pour évaluer l'immunité cellulaire des patients; ces antigènes sont disponibles dans le commerce sous forme de produits de test. Après l'injection intradermique des solutions d'antigènes, une réponse immunitaire à médiation cellulaire localisée apparaît normalement. Lorsque ces préparations d'antigènes sont injectées dans les verrues, une réaction immunitaire à médiation cellulaire spécifique contre l'HPV peut être déclenchée.

Dans une étude avec plusieurs bras de traitement ayant évalué le traitement des verrues virales, il a pu être montré qu'un meilleur succès thérapeutique pouvait être obtenu avec des injections d'antigènes de *Candida*, des oreillons et de *Trichophyton* par rapport au traitement par interféron- α ou placebo (taux de guérison de 60 versus 24% pour chacun des deux autres groupes). Par ailleurs, les verrues situées à distance de la zone traitée ont également présenté une meilleure guérison avec le traitement par antigènes par rapport aux autres groupes (22 versus 10% pour chacun des autres groupes) [54].

Aux Etats-Unis, l'injection d'antigènes est déjà recommandée comme traitement de première ligne pour le

traitement des verrues [27]. Toutefois, en Suisse, les préparations de test nécessaires pour le traitement ne sont pas directement disponibles.

Avant de procéder au traitement à proprement parler, il est recommandé de réaliser un test préalable en injectant la solution d'antigènes dans la peau de l'avant-bras. Ensuite, la solution d'antigènes est uniquement injectée dans les verrues si une réaction inflammatoire visible est apparue; les injections intralésionnelles peuvent être réalisées jusqu'à trois fois à 3–4 semaines d'intervalle. Après l'injection, un prurit localisé survient normalement; une sensation de brûlure ou de légères douleurs sont possibles. Au demeurant, il y a peu d'effets indésirables.

Interféron

Les interférons sont des glycoprotéines formées par les cellules comme mesure de défense lors d'infections virales. En cas d'infection virale de l'épiderme, les kératocytes produisent de l'interféron- α , dont l'action antivirale repose avant tout sur l'induction d'enzymes et de facteurs inhibant la réplication virale intracellulaire.

Pour le traitement des verrues virales, de l'interféron- α -2B recombinant (IntronA®) peut être injecté par voie intralésionnelle, trois fois par semaine, à une dose d'un million d'unités.

La revue Cochrane a inclus six études ayant comparé l'interféron par voie intralésionnelle à un placebo (quatre avec de l'interféron- α , une avec de l'interféron- β et une avec de l'interféron- γ) [3]. Les données combinées n'ont pas montré de supériorité de l'interféron par rapport au placebo. En revanche, des symptômes pseudo-grippaux dose-dépendants sont survenus chez la plupart des sujets traités (dans une étude, de tels symptômes ont même été observés chez tous les patients).

En raison de son efficacité incertaine et avant tout de ses effets indésirables, l'interféron ne constitue pas une option thérapeutique attractive pour le traitement des verrues.

Imiquimod (Aldara™)

L'imiquimod est un dérivé de l'imidazoquinoline, qui agit en tant qu'immunomodulateur et induit la formation d'interféron au niveau intracellulaire. Cela se produit par l'activation du récepteur Toll-like 7 (TR-7), principalement dans les macrophages mais également dans les kératinocytes. L'interféron- α est uniquement produit au site d'action souhaité [55].

L'imiquimod a été introduit pour le traitement des verrues génitales et il est disponible dans le commerce sous forme de crème à 5% (Aldara™). Le patient applique la crème sur les verrues avec ses doigts trois fois par semaine, le soir, et la crème doit alors agir 6–10 heures durant la nuit. Le traitement est poursuivi jusqu'à guérison des verrues ou au moins durant 16 semaines [56]. Dans l'étude randomisée et contrôlée contre placebo qui a conduit à l'autorisation du produit par la FDA, le taux de guérison des verrues ano-génitales après 16 semaines s'élevait à 50% de tous les patients sous imiquimod, contre 16% sous placebo (chez les femmes: 72 versus 20% sous placebo) [57]. Un taux de guérison de 50% a pu être confirmé dans plusieurs autres études. Le taux de récurrences à 3 mois s'élève à 19% [58].

Parmi les effets indésirables figurent des réactions inflammatoires locales, un érythème chez les deux tiers des patients et des érosions chez un tiers des patients [57].

Pour le traitement des verrues cutanées non génitales, deux études randomisées et contrôlées ayant comparé l'imiquimod topique à 5% (Aldara™ Crème) et un véhicule ont été menées [59, 60]. Un taux de guérison légèrement meilleur a certes été constaté sous Aldara™ par rapport au véhicule (guérison en cas de verrues normales: 10 versus 5%; guérison en cas de verrues plantaires: 12 versus 3%), mais les résultats n'étaient pas significatifs.

Des études non contrôlées ayant évalué Aldara™ dans le traitement des verrues résistantes aux traitements ont toutefois montré des taux de guérison allant de 30 à 80% [27].

Veregen®

(pommade de sinécatechines à l'extrait de thé vert)

Les catéchines sont des polyphénols du groupe des flavanols (flavonoïdes), qui sont présentes dans les tissus végétaux. Les catéchines contenues dans les feuilles de thé vert (*Camellia sinensis*) ont une action antiproliférative sur les kératinocytes et possèdent des propriétés anti-oxydantes, anti-inflammatoires, antivirales et immunostimulantes [61]. La pommade Veregen® disponible dans le commerce contient un extrait sec purifié de feuilles de thé vert avec son composant principal, le galate d'épigallocatechine. La pommade Veregen® 10% est autorisée pour le traitement topique des condylomes acuminés externes dans la région génitale et péri-anale chez les patients adultes immunocompétents. L'efficacité de la pommade a été démontrée dans trois études randomisées, en double aveugle, contrôlées contre placebo (avec plus de 600 patients présentant des verrues génitales et péri-anales). Avec la pommade Veregen® (appliquée durant au maximum 16 semaines), une guérison complète a été observée chez plus de 50% des patients (versus environ 35% sous placebo) [62–64]. Ainsi, le taux de guérison est relativement modeste, mais des récurrences ont uniquement été observées dans env. 7% des cas au cours des 3 mois suivant le traitement [62]. Les effets indésirables les plus fréquents étaient des réactions cutanées locales d'intensité légère.

La pommade doit être appliquée sur les zones cutanées affectées trois fois par jour. A cet effet, une petite quantité de Veregen® est tamponnée avec le doigt sur tous les condylomes acuminés externes de la région génitale et péri-anale (dose unique maximale de 250 mg, correspondant à un segment de pommade d'env. 0,5 cm). Une application dans le vagin, l'urètre ou l'anus est à éviter. L'application doit être poursuivie jusqu'à la guérison de tous les condylomes, en ne dépassant toutefois pas une durée maximale de traitement de 16 semaines. Afin d'éviter une contamination du partenaire sexuel, il convient d'utiliser des préservatifs jusqu'à guérison complète des verrues génitales. Avant tout contact sexuel, la pommade doit être enlevée des zones cutanées traitées en rinçant à l'eau, car elle peut entraver la résistance à la déchirure des préservatifs et diaphragmes. Le partenaire doit être traité uniquement s'il présente lui aussi des symptômes cliniques.

4. Traitements antiviraux

A l'heure actuelle, l'arsenal thérapeutique disponible pour le traitement des verrues ne contient pas de médi-

caments qui attaquent directement le virus responsable ou alors, l'usage de tels médicaments est limité dans cette indication:

L'analogue nucléosidique cidofovir, qui est efficace contre les cytomégalovirus par voie systémique, a été utilisé avec succès par voie topique pour traiter les verrues dans des cas isolés [65]. Toutefois, le cidofovir n'a pas fait l'objet d'une utilisation à une plus vaste échelle.

Il existe des vaccins contre des types d'HPV qui provoquent des verrues génitales (voir ci-dessous) mais pas contre ceux responsables de verrues cutanées.

5. Remèdes maison

Ruban adhésif

Recouvrir les verrues avec du ruban adhésif est un remède maison utilisé depuis longtemps. En 2002, une étude randomisée et contrôlée a fait l'évènement en comparant un simple ruban adhésif transparent à la cryothérapie. Après 2 mois, le taux de guérison était de 85% avec le ruban adhésif contre 60% avec la cryothérapie [66].

Deux études contrôlées réalisées par la suite ne sont pas parvenues à confirmer les résultats de l'étude en question [66, 67]. Dès lors, la revue Cochrane se refuse de conclure à une efficacité avérée du traitement par ruban adhésif. Toutefois, étant donné que le traitement est bien toléré (donnant à la rigueur lieu à des rougeurs et des démangeaisons au site d'application), peu d'éléments s'opposent à faire une tentative de traitement par ruban adhésif, éventuellement en association avec d'autres options thérapeutiques. A ce sujet, il existe diverses propositions dans la littérature (par ex. en association avec l'imiquimod) [68].

Jusqu'à aujourd'hui, les spéculations vont bon train concernant le mécanisme d'action du ruban adhésif. Il est supposé que l'occlusion provoque une macération et une kératolyse, avec mise en place d'une réponse immunitaire dans ce milieu ramolli.

Thuja

Les plantes du genre *Thuja* englobent des cupressacées initialement originaires d'Amérique du Nord et d'Asie, qui se présentent sous la forme d'arbres ou d'arbustes au feuillage vert persistant («arbres de vie»). Un extrait de *Thuja occidentalis* est utilisé dans la médecine traditionnelle et par les médecins orientés vers la naturopathie, y compris pour traiter les verrues. L'extrait de *Thuja occidentalis* contient des monoterpènes dont le principal composant est la thuyone. Les substances actives de l'extrait induisent la production de médiateurs inflammatoires dans les cellules cutanées [69]. L'utilisation d'extrait de thuya en cas de verrues a été évaluée dans des études cliniques qui ont été mentionnées dans la revue Cochrane sur le traitement des verrues, mais n'ont pas été discutées plus en détails [70, 71]. Dans une étude, la fraction du thuya extraite au chloroforme s'est révélée être particulièrement efficace dans le traitement des verrues [71].

La teinture-mère de thuya est disponible en pharmacies et elle doit être appliquée plusieurs fois par jour sur les verrues jusqu'à guérison (éventuellement recouverte d'un pansement). La teinture de thuya ne devrait pas être appliquée sur de grandes surfaces. Lors de l'applica-

tion, une légère sensation de brûlure peut survenir et des irritations cutanées sont observées.

Propolis

La propolis (résine d'abeille) est une masse résineuse produite par les abeilles. Il s'agit d'un mélange de nombreuses substances différentes qui, outre des résines et de la cire, contient également des huiles essentielles, des minéraux et une multitude de substances actives végétales (avant tout flavonoïdes et flavones). En médecine, des propriétés antibiotiques, antivirales et antimyco-siques sont attribuées à la propolis.

La propolis peut être utilisée par voie externe ou interne. Pour le traitement des verrues, une étude randomisée et contrôlée a montré que la propolis par voie orale était significativement supérieure au placebo, entraînant une guérison des verrues planes et vulgaires chez près de 75% des patients [72].

L'application locale de propolis (sous forme de teinture, pommade ou résine) sur les verrues n'est guère associée à des effets indésirables, mais une sensibilisation peut survenir.

Huile d'arbre à thé

L'huile d'arbre à thé est obtenue par distillation des feuilles de l'arbre à thé australien (*Melaleuca alternifolia*). Le principal composant actif de l'huile est le terpinène-4-ol. L'huile d'arbre à thé, qui devrait contenir au minimum 30% de ce composant actif principal pour un usage médical, a une action antimicrobienne bien documentée. Pour le traitement des verrues, l'huile d'arbre à thé est appliquée sur les verrues une à trois fois par jour au moyen d'un coton-tige. PubMed recense une étude de cas où l'huile d'arbre à thé a été utilisée avec succès dans le traitement des verrues [73].

L'huile d'arbre à thé est en soi bien tolérée au niveau local. Le point problématique est le risque de sensibilisation rapide à la substance. Déjà après 2–3 applications, de virulents eczéma de contact peuvent apparaître. Des eczéma de contact consécutifs à un traitement anti-verruqueux ont également été décrits dans des études de cas [74]. En 2003, des tests épicutanés réalisés en Allemagne et en Autriche ont révélé 3% de sensibilisations à l'huile d'arbre à thé [75]. L'utilisation d'huile d'arbre à thé est dès lors problématique d'un point de vue dermatologique: par conséquent, il faut d'urgence renoncer à son application topique répétée, telle qu'elle est nécessaire pour le traitement des verrues!

Les forums et les articles Internet (par ex. www.warzenentfernen.com) énumèrent d'autres «remèdes maison» des plus variés, qui méritent tout du moins d'être mentionnés: Ainsi, il est recommandé de frictionner plusieurs fois par jour les verrues avec une gousse d'ail découpée ou un oignon coupé en deux ou de fixer sur les verrues la face interne d'une peau de banane durant la nuit. Tamponner les verrues avec du vinaigre de cidre (et les recouvrir éventuellement d'un pansement) est un autre remède vanté sur Internet. Certes, il y a peu de raisons de ne pas tenter ces remèdes maison simples à mettre en œuvre, mais des irritations locales sont toutefois possibles. Il existe sans doute aussi un certain risque de sensibilisation, particulièrement pour l'utilisation d'Aloe vera qui est également préconisée sur les forums Internet. En cas d'application de baume du tigre, il faut s'attendre à des irritations cutanées.

6. Méthodes de la médecine alternative

Homéopathie

Les médicaments homéopathiques n'ont pas montré d'efficacité significative par rapport au placebo dans deux études contrôlées dans lesquelles le traitement a été prescrit par des homéopathes [76, 77]. Du point de vue de la médecine académique, l'homéopathie n'a pas de valeur dans le traitement des verrues.

Suggestion/hypnose

Les procédés de suggestion tentent d'obtenir un succès thérapeutique en se basant sur la croyance des vertus curatives d'un traitement.

Dans une étude non contrôlée conduite avec des enfants présentant des verrues au niveau des mains et des pieds, un traitement par rayonnement simulé s'est traduit par une guérison complète dans 55% des cas et par une rémission dans 33% des cas, ce qui a été attribué à la suggestion [78].

L'importance des variables psychologiques dans la régression des verrues a pu être soulignée dans une autre étude, dans laquelle une meilleure régression des verrues a été obtenue par hypnose et procédés de suggestion par rapport à l'absence de traitement [79]. L'hypnose s'est elle aussi montrée plus efficace pour traiter les verrues que l'absence de traitement [80]. En revanche, une étude contrôlée n'a pas pu mettre en évidence une efficacité pour l'intervention sollicitée d'un guérisseur à distance [81].

Les études mentionnées montrent que les influences suggestives peuvent tout à fait être significatives pour le traitement des verrues. Cela est également important pour les méthodes thérapeutiques établies. Par conséquent, la force de suggestion de l'intervention médicale lors de l'exécution de traitements anti-verruqueux ne devrait pas être sous-estimée [31]!

Prophylaxie

Il ne serait même pas nécessaire de s'attarder sur tous les traitements énumérés dans cet article s'il était possible de prévenir efficacement la survenue des verrues. Il existe des vaccins contre les types d'HPV responsables de verrues génitales, mais malheureusement pas contre les virus à l'origine de verrues cutanées.

Vaccination contre les types d'HPV 16/18 et 6/11

Les types d'HPV à haut risque 16 et 18 sont tenus responsables d'environ 70% de tous les cancers du col de l'utérus à l'échelle mondiale [82]. Depuis 2006/2007, deux vaccins sont disponibles: un vaccin bivalent (Cervarix®) contre les HPV de types 16 et 18, ainsi qu'un vaccin quadrivalent (Gardasil®) contre les HPV de types 16 et 18 mais également 11 et 6, les principaux responsables des condylomes acuminés.

L'Office fédéral de la santé publique (OFSP) et la Commission fédérale pour les vaccinations (CFV) recommandent une vaccination pour toutes les filles âgées de 11 à 14 ans, ainsi qu'une vaccination de rattrapage pour les filles de 15 à 19 ans. Une vaccination peut également être pertinente pour les femmes jusqu'à l'âge de 26 ans, mais cette décision doit être prise individuellement avec le médecin.

Dans le cadre des programmes cantonaux de vaccination, la vaccination est gratuite; pour les jeunes filles et jeunes femmes de 15 à 26 ans, les coûts sont pris en charge jusqu'à fin 2017 (<http://www.bag.admin.ch>).

Les campagnes de vaccination lancées à travers le monde montrent des résultats réjouissants: des publications australiennes démontrent une nette régression de l'incidence des condylomes acuminés chez les jeunes femmes qui ont reçu le vaccin quadrivalent contre l'HPV. Fort heureusement, une réduction des condylomes s'observe également chez les hommes du même âge. Par ailleurs, une régression de l'incidence des altérations cytologiques du col utérin a également pu être mise en évidence [83]. Il reste à voir si une telle tendance s'observe également en Suisse, où le taux de vaccination est beaucoup plus faible.

Perspectives

Même s'il n'existe pas de traitement efficace à 100% pour éliminer les verrues induites par HPV et protéger à long terme contre les récives, de très nombreuses options thérapeutiques sont disponibles. Pour les verrues résistantes aux traitements également, il faudrait trouver une forme thérapeutique qui aboutisse finalement à l'élimination de la verrue.

Alors que la plupart des traitements actuellement disponibles ciblent une destruction tissulaire, une place de choix pourrait être réservée à l'avenir aux formes thérapeutiques qui ciblent directement le virus ou qui aident à développer une défense immunitaire contre le virus. Les approches thérapeutiques immunomodulatrices semblent particulièrement prometteuses. Il serait naturellement souhaitable de disposer d'une vaccination contre tous les types d'HPV responsables de lésions de la peau et des muqueuses.

Malgré tout, il convient de garder à l'esprit que les verrues virales sont en principe des lésions auto-limitantes. Par conséquent, l'absence de traitement est bien souvent un traitement très efficace: une attitude attentiste est parfois tout à fait justifiée!

Correspondance:

Dr Markus Streit
Chefarzt Dermatologie
Bahnhofplatz 3c
Kantonsspital Aarau
CH-5001 Aarau
[markus.streit\[at\]ksa.ch](mailto:markus.streit[at]ksa.ch)

Références recommandées

- Kwok CS, Gibbs S, Bennett C, Holland R, Abbott R. Topical treatments for cutaneous warts. *Cochrane Database Syst Rev.* 2012 Sep 12;9: CD001781. doi: 10.1002/14651858.CD001781.pub3.
- Mulhem E, Pinelis S. Treatment of nongenital cutaneous warts. *Am Fam Physician.* 2011;84:288–93.
- Herschthal J, McLeod MP, Zaiac M. Management of unguinal warts. *Dermatol Ther.* 2012;25:545–50.
- Batista CS, Atallah AN, Saconato H, da Silva EM. 5-FU for genital warts in non-immunocompromised individuals. *Cochrane Database Syst Rev.* 2010 Apr 14;(4):CD006562. doi: 10.1002/14651858.CD006562.pub2.
- Gillison ML, Chaturvedi AK, Lowy DR. HPV prophylactic vaccines and the potential prevention of noncervical cancers in both men and women. *Cancer.* 2008;113(10 Suppl):3036–46.

Références

Vous trouverez la liste complète et numérotée des références sous www.medicalforum.ch.