Reconstruction mammaire autologue

Mirjam Zweifel-Schlatter[a], Marina Barandun[b]

[a] FMH Plastische, Rekonstruktive und Ästhetische Chirurgie, Praxis, Centralbahnstr. 11, Basel, und Bethesda Spital Basel
[b] FMH Plastische, Rekonstruktive und Ästhetische Chirurgie, Division of Plastic and Reconstructive Surgery, University Health Network, University of Toronto

Quintessence

- En principe, lors de la reconstruction mammaire autologue, du tissu est prélevé d'une autre partie du corps et transplanté dans la région mammaire. Le grand avantage de ce type de reconstruction mammaire réside dans l'obtention d'un résultat très naturel, adapté à l'âge de la patiente et esthétique. L'intervention chirurgicale est toutefois plus complexe, implique deux régions du corps et est dès lors associée à des cicatrices supplémentaires.
- En fonction des exigences de la patiente, du niveau de sécurité souhaité, de la distribution du tissu adipeux/des sites de prélèvement possibles de la patiente, ainsi que de ses antécédents chirurgicaux et de ses cicatrices, l'opérateur peut déterminer ensemble avec la patiente la solution la plus adaptée.
- Le chirurgien reconstructeur devrait être à même de pouvoir proposer à la patiente différentes techniques de reconstruction autologue et ne pas être limité à une ou deux techniques uniquement. Cela est plus évident dans la théorie que dans la pratique. Les différentes techniques de reconstruction se distinguent pour l'essentiel par leur degré de difficulté et elles sont loin d'être maîtrisées par chaque chirurgien.
- Avant la résection tumorale, chaque patiente est en droit d'être informée des différentes techniques de reconstruction mammaire existantes.

Mirjam Zweifel-Schlatter

Les auteures ne déclarent aucun conflit d'intérêt financier ou personnel en rapport avec cet article.

Cancer du sein en Suisse et importance de la reconstruction mammaire

Avec près de 5500 nouveaux cas diagnostiqués chaque année en Suisse [1], le cancer du sein est le type de cancer le plus fréquemment diagnostiqué chez la femme. Avec les connaissances de plus en plus vastes sur les formes héréditaires de cancer du sein, il faut également compter toutes les femmes (généralement plus jeunes) chez lesquelles une mutation du gène BRCA1 ou BRCA2 est détectée et qui envisagent une mastectomie préventive en raison du risque élevé de développer un cancer du sein. Chez les femmes qui en sont déjà atteintes, une chirurgie conservatrice n'est pas pertinente dans environ un tiers des cas et une mastectomie est alors indiquée. De nombreuses patientes vivent cette intervention comme une atteinte considérable à leur estime de soi et à leur image corporelle. Bon nombre d'études ont démontré l'influence négative de la mastectomie sur la qualité de vie [2]. Cependant, certaines patientes ne considèrent pas la reconstruction mammaire comme une priorité dans un premier temps, car elles sont accaparées par le diagnostic et par l'acceptation du cancer. A un stade ultérieur (y compris grâce au meilleur taux de survie [3]), il arrive souvent que la peur de la mort, qui prédominait initialement après le diagnostic, se dissipe et que la patiente souhaite à nouveau mener une vie la plus normale possible sans être quotidiennement confrontée (sous la douche, devant le miroir, etc.) à son sein manquant, lui rappelant le diagnostic de cancer.
En Suisse, le nombre de reconstructions mammaires réalisées et les méthodes employées ne sont malheureusement pas centralisés et sont dès lors uniquement connus de manière approximative. La majorité des reconstructions mammaires est encore réalisée avec des implants mammaires en silicone. Environ 25 à 30% des patientes souhaitent recourir à une reconstruction mammaire par tissu autologue (estimation personnelle). Le nombre de patientes qui ont en premier lieu eu recours à une reconstruction mammaire par prothèse (silicone) et qui passent par la suite, pour diverses raisons, à une reconstruction autologue est largement inconnu.

Implants en silicone versus tissus autologues

Chaque type de reconstruction (implant en silicone ou tissus autologues) a ses avantages et ses inconvénients (tab. 1). Pour la femme concernée, il est souvent difficile de choisir le procédé le plus approprié à sa situation en soupesant les différents arguments pour et contre une technique opératoire donnée. Il incombe au chirurgien plastique de déterminer ensemble avec la patiente quel type de reconstruction mammaire serait le plus adéquat dans sa situation de vie. Dans le processus décisionnel, outre les prérequis physiques et psychiques, il est également utile pour le chirurgien reconstructeur de connaître les circonstances de vie de la patiente (par ex. quels types de sports et de loisirs elle a l'habitude de pratiquer, etc.) car, selon le type de reconstruction, certaines perturbations sont possibles.
Il est essentiel que la femme en quête de conseils se voie expliquer et proposer des types de reconstruction qui soient adaptés à sa situation individuelle: il n'est pas rare que la patiente se voie suggérer la méthode opératoire que le chirurgien plastique maîtrise le mieux. Cela pourrait également en partie expliquer que les implants en silicone soient encore l'option la plus souvent retenue.

Techniques de base de la reconstruction mammaire autologue

Un principe de base de la chirurgie plastique-reconstructrice consiste à remédier à un défaut en utilisant un

Tableau 1
Avantages et inconvénients de la reconstruction mammaire par implants en silicone.

Avantages	Inconvénients
Durée d'intervention plus courte	Souvent plusieurs opérations nécessaires jusqu'au résultat final
Pas de cicatrice supplémentaire sur le corps	Complications tardives (fibrose capsulaire) possibles, avant tout en cas de tissus exposés à la radiothérapie
Convalescence plus courte	Sensation de corps étranger
	Ptose mammaire naturelle et symétrie difficiles à obtenir
	Pas de prise d'une forme naturelle avec l'âge
	Opération de redressement du sein controlatéral souvent nécessaire pour une meilleure symétrie

Avantages et inconvénients de la reconstruction mammaire par tissu autologue.

Avantages	Inconvénients
Pas de complications tardives	Longue durée d'intervention (4–8 h)
Procédure opératoire en un temps	Site de prélèvement du tissu autologue = complications possibles au site de prélèvement, cicatrices supplémentaires
Ptose naturelle possible (meilleure symétrie par rapport au sein controlatéral)	En fonction du site de prélèvement: nouvelle poitrine avec une carnation de peau différente
Pas de fibrose capsulaire	Nécrose du tissu transplanté possible en cas de complications
Prise d'une forme naturelle avec l'âge	Convalescence plus longue
Pas de sensation de corps étranger	

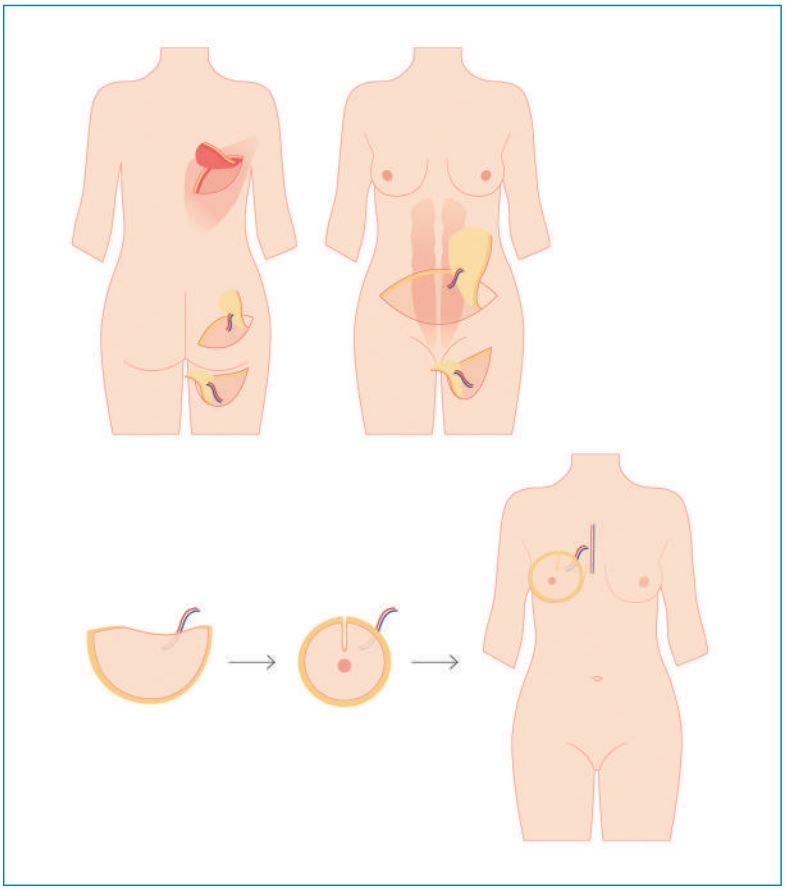

Figure 1
Aperçu des sites de prélèvement de tissu autologue pour la reconstruction mammaire.

tissu le plus semblable possible. La poitrine féminine est composée de tissu adipeux et de tissu glandulaire; la peau de la poitrine est très délicate. Le tissu est mou et dépendant de la taille de la poitrine et de l'âge de la patiente, la poitrine a une forme haute et galbée ou plus tombante (= ptose). Le tissu autologue devrait être sélectionné de sorte à correspondre à ces caractéristiques et il devrait être prélevé aux dimensions requises d'une autre zone du corps de la patiente.

D'une manière générale, il existe trois formes de reconstruction mammaire autologue: greffe de lambeau pédiculé, greffe de lambeau libre/microchirurgicale et transfert graisseux.

Les sites de prélèvement de tissu autologue les plus fréquents sont:
– l'abdomen (lambeaux DIEP, TRAM et SIEA);
– les fesses (lambeaux SGAP et IGAP);
– les faces internes et postérieures de la cuisse (lambeaux TMG et PAP);
– le dos (lambeaux du grand dorsal) (fig. 1).

Le tissu autologue qui est greffé est appelé «lambeau». Les abréviations désignent le pédicule vasculaire (artère et veine) qui assure l'irrigation d'un territoire de tissu autologue donné (justement d'un «lambeau»). A l'exception du lambeau TRAM pédiculé et du lambeau pédiculé de grand dorsal (voir ci-dessous), la reconstruction mammaire fait appel à des lambeaux libres. Dans ce cas, le tissu prélevé («plastie par lambeau») est inséré dans la région mammaire, il est modelé pour obtenir la forme recherchée, puis il est anastomosé aux vaisseaux sanguins du site receveur au microscope. Les vaisseaux sanguins receveurs sont les vaisseaux thoracodorsaux (aisselle) ou, plus souvent, les vaisseaux mammaires internes. Afin d'atteindre les vaisseaux mammaires internes, un petit fragment de cartilage costal (le plus souvent, 3e ou 4e côte) est retiré à proximité du sternum, permettant ainsi de dégager les vaisseaux receveurs.

En fonction du site de prélèvement, l'intervention microchirurgicale dure entre 4 et 8 heures (plus longtemps en cas de reconstruction mammaire bilatérale). Immédiatement après l'opération, il existe un risque de troubles circulatoires au niveau de la plastie par lambeau, notamment en raison de la formation d'un caillot sanguin dans les vaisseaux sanguins fragiles anastomosés sous contrôle microscopique. Dès lors, il est indispensable d'assurer des contrôles de la circulation sanguine toutes les heures dans les suites précoces de l'opération et d'être prêt à réopérer immédiatement. Malgré toutes les précautions prises, il n'est pas toujours possible d'éviter une nécrose totale ou partielle du lambeau. Une perte totale de la reconstruction microchirurgicale est très rare (1 à 3,5%) [4].

Abdomen comme site donneur: DIEP/TRAM/SIEA

L'abdomen est considéré comme le site donneur de référence pour le prélèvement de tissu dans le cadre d'une reconstruction mammaire autologue. Ce tissu possède

une consistance très voisine de celle du tissu mammaire. Au niveau de la partie inférieure de l'abdomen, un fuseau cutanéo-graisseux transversal est prélevé avec les vaisseaux sanguins qui l'irriguent (vaisseaux perforants: Deep Inferior Epigastric Perforator, DIEP; Superficial Inferior Epigastric Artery, SIEA). Le TRAM (Transverse Rectus Abdominis Muscle), sous forme de lambeau pédiculé, était autrefois glissé sous la peau jusqu'à la région mammaire. La résection de tissu du muscle grand droit était souvent associée à une faiblesse de la paroi abdominale et à des hernies. Par contraste, le transfert microvasculaire consiste à transférer à la rigueur une petite portion musculaire (TRAM libre épargnant le muscle) ou uniquement du tissu cutanéo-graisseux (DIEP). Le site donneur au niveau de l'abdomen est refermé par abdominoplastie. De nombreuses femmes sont séduites par cette forme de reconstruction mammaire autologue: en plus d'une nouvelle poitrine, elle retrouve un ventre ferme; de plus, la cicatrice est dissimulable sous un maillot de bain.
L'utilisation d'un lambeau SIEA de l'abdomen est plus rare: les vaisseaux correspondants sont souvent très fragiles et donc, trop incertains pour une perfusion suffisante du tissu transplanté (fig. 2 et 3).

Figures 2 et 3
Sein droit reconstruit par raccordement microvasculaire de lambeau DIEP de l'abdomen (reconstruction du mamelon pas encore réalisée); site de prélèvement au niveau de l'abdomen refermé par abdominoplastie (cicatrice au niveau de la partie inférieure de l'abdomen).

Prélèvement de tissu du dos: muscle grand dorsal

Le muscle grand dorsal est détaché en partie ou en totalité crânialement au pelvis et il est transféré avec un îlot cutané du dos vers l'avant, au niveau de la paroi thoracique. L'origine du pédicule vasculaire (artère et veine thoracodorsale) reste ainsi reliée à la région axillaire (pas de suture vasculaire microchirurgicale nécessaire). Etant donné que ce lambeau permet uniquement de reconstruire un sein de petite taille (au max. petit bonnet B), il est combiné à une prothèse en silicone en cas de besoin. L'opération laisse une cicatrice au niveau du dos qui, selon le souhait de la patiente, peut être positionnée en diagonale ou en horizontale, pouvant ainsi être dissimulée sous le maillot de bain. La perte du muscle dorsal est largement compensée par d'autres groupes musculaires, n'occasionnant pas de limitations majeures (fig. 4 à 6).

Face interne et face postérieure de la cuisse: lambeaux TMG et PAP

Avec cette méthode, un fuseau cutanéo-graisseux horizontal est prélevé de la face interne de la cuisse de pair avec le muscle gracile sous-jacent (Transverse Musculocutaneous Gracilis [TMG] flap). La perte du muscle n'altère pas la fonction des jambes. Cette méthode présuppose la présence au niveau de la face interne de la cuisse d'une quantité suffisante de tissu approprié pour la reconstruction de la poitrine. Le défaut qui en résulte est refermé par cruroplastie. La cicatrice reste dissimulée dans l'aine. La peau de la face interne de la cuisse est légèrement plus foncée que celle de la région mammaire. Dès lors, le lambeau se prête bien pour reconstituer le volume mammaire en cas de seins de petite taille après une mastectomie avec préservation cutanée: dans ce cas, la peau recouvrant la poitrine reste intacte et du tissu de comblement doit être inséré sous la peau pour reconstruire le sein.
Le lambeau PAP (vaisseau: Profunda Artery Perforator, PAP) contient uniquement du tissu cutané et du tissu adipeux sous-cutané; le muscle reste intact. La cicatrice au niveau du site de prélèvement est située juste en dessous du pli interfessier, sur la face postérieure de la cuisse.

SGAP et IGAP: tissu de la région glutéale

Cette méthode de reconstruction mammaire utilise du tissu cutané et adipeux de la région glutéale. Le lam-

Figures 4 et 5
Reconstruction mammaire par lambeau pédiculé de grand dorsal.

Figure 6
Cicatrice au niveau du dos après transfert de tissu.

beau SGAP (vaisseau: Superior Gluteal Artery Perforator) est prélevé de la portion supérieure de la fesse, tandis que le lambeau IGAP (Inferior Gluteal Artery Perforator) est prélevé de la portion inférieure de la fesse. Le pédicule vasculaire passe par le muscle grand glutéal, qui est très épais et puissant. Le muscle est laissé en place, mais le vaisseau qui le traverse est mis à nu, ce qui implique une technique opératoire sophistiquée. La cicatrice laissée par le prélèvement d'un lambeau IGAP est certes plus discrète dans le pli interfessier que la cicatrice laissée au site de prélèvement d'un lambeau SGAP, mais elle peut être désagréable en position assise.

Le prélèvement d'un lambeau de la région glutéale est par ex. envisagé chez les patientes très minces chez lesquelles l'abdomen et la face interne des cuisses ne présentent pas suffisamment de tissu adipeux et chez celles ayant des antécédents d'opérations abdominales s'opposant au prélèvement d'un lambeau DIEP. La consistance du tissu adipeux de la région glutéale est légèrement plus ferme que celle du tissu mammaire normal (fig. 7 à 10 📷).

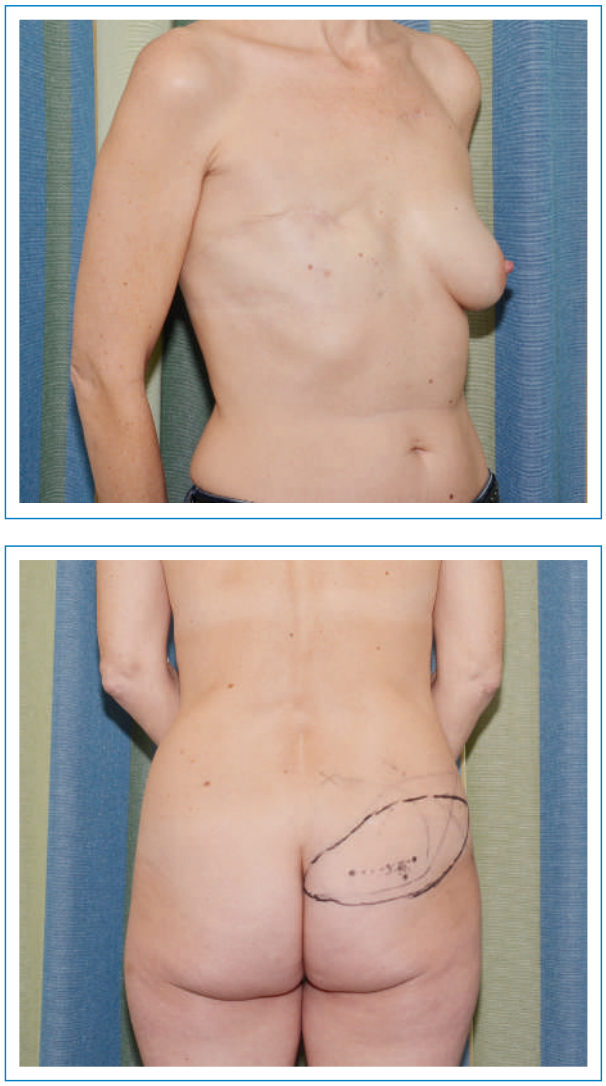

Figures 7 et 8
Transfert microvasculaire de tissu cutanéo-graisseux glutéal (lambeau SGAP).

Figure 9
Poitrine reconstruite par lambeau SGAP. Le mamelon est également constitué de tissu autologue.

Figure 10
Cicatrice au niveau de la fesse après transplantation.

Transfert graisseux: correction des creux et irrégularités suite à une chirurgie mammaire conservatrice

Parmi les différentes techniques de reconstruction mammaire autologue, le transfert graisseux (encore appelé transfert de graisse autologue ou lipomodelage) est la plus récente et celle qui est actuellement la plus discutée: au moyen d'une méthode de liposuccion spécifique respectueuse des tissus et qui ne détruit pas les adipocytes, le tissu graisseux est aspiré du site donneur de la patiente (abdomen, flanc, cuisse et/ou face interne du genou), puis il est préparé et injecté au moyen de fines canules au niveau des zones sans volume de la poitrine, dans le tissu sous-cutané et dans le muscle mammaire (mais pas dans la glande mammaire). Pour que les adipocytes greffés de cette manière «prennent», ils doivent être en contact avec du tissu vivant. Pour cette raison, la graisse est injectée sous forme de minuscules dépôts en chapelets via de fines canules et vient ainsi parfaitement combler les creux et irrégularités de contour résultant par ex. d'une chirurgie mammaire conservatrice. En revanche, la reconstruction complète de la poitrine par transfert de graisse autologue est uniquement possible après une phase d'expansion tissulaire de la région mammaire avec une pompe d'aspiration spécifique (système BRAVA) et elle nécessite plusieurs interventions.

L'avantage du transfert de graisse autologue est que pour prélever le tissu graisseux et l'injecter dans la région mammaire, seules de petites piqûres sont nécessaires (pratiquement pas de cicatrices). Les sites donneurs sont les dépôts de graisse souvent indésirables du corps. Malheureusement, env. 40% des tissus graisseux transplantés sont résorbés au cours des 6 à 8 premières semaines et l'intervention doit alors souvent être répétée. L'intervention peut le plus souvent être réalisée sous forme de chirurgie ambulatoire et elle dure env. 2 heures. Au niveau du site de prélèvement du tissu graisseux, un vêtement compressif doit être porté afin que la peau recouvrant le site de prélèvement se redrape et qu'aucun creux inesthétique ne persiste.

La possibilité de développement d'un cancer après transfert de graisse autologue est souvent discutée car les cellules souches du tissu adipeux pourraient stimuler la croissance de cellules cancéreuses. Pour cette raison, la graisse autologue ne doit pas être transplantée dans la glande mammaire, mais au niveau sous-cutané et/ou plus en profondeur, dans le muscle pectoral. Toutefois, les études cliniques conduites jusqu'à présent ne sont pas parvenues à démontrer de lien entre le cancer du sein et le transfert de graisse autologue. Des résultats à long terme font encore défaut.

Un autre point de critique est que la réalisation des mammographies ultérieures dans le cadre du suivi peut être compliquée du fait de la présence potentielle de calcifications consécutives à la nécrose d'adipocytes. Toutefois, ces calcifications liées à la nécrose adipocytaire peuvent être reconnues par le radiologue dûment formé et elles doivent être distinguées des microcalcifications caractéristiques d'un cancer du sein [5].

Un nouveau complexe mamelon-aréole

La reconstruction du mamelon par tissu autologue constitue le plus souvent l'étape ultime de la reconstruction mammaire. Etant donné que la poitrine reconstruite par tissu autologue se tasse souvent légèrement au cours des 3 premiers mois, après le dégonflement, la reconstruction du mamelon (généralement sous anesthésie locale) est uniquement réalisée plus tard. Elle peut également être réalisée en même temps qu'un ajustement du sein controlatéral (souvent, une mastopexie de l'autre sein est nécessaire pour obtenir une meilleure symétrie).

Le mamelon à proprement parler est obtenu par une petite plastie par lambeau, qui est modelé de sorte à obtenir la forme d'un mamelon, et suturé. L'aréole peut être obtenue par greffe de peau de l'aine, dont la pigmentation est plus foncée, ou de tissu prélevé au niveau du mamelon controlatéral. L'aréole peut également être tatouée.

Moment de la reconstruction

Le choix du moment de la reconstruction mammaire dépend de différents facteurs. En principe, la reconstruction est possible à tout moment. Elle peut se faire en même temps que la mastectomie (reconstruction immédiate), sous forme de reconstruction immédiate différée («delayed immediate») ou sous forme de reconstruction tardive. La reconstruction immédiate différée est pertinente pour les patientes chez lesquelles il est encore très incertain au moment de la mastectomie si une radiothérapie adjuvante sera nécessaire. Dans ce cas, lors de la mastectomie avec préservation cutanée, une prothèse en silicone est placée sous la peau de la poitrine pour occuper l'espace. Si l'analyse histologique du matériel réséqué indique qu'une radiothérapie n'est pas nécessaire, la reconstruction mammaire est planifiée rapidement. Dans le cas contraire, la patiente suit la radiothérapie, puis une reconstruction mammaire est réalisée. Le choix du moment de la reconstruction mammaire dépend d'une part de la situation médicale et d'autre part de la situation individuelle de la patiente: si la reconstruction a lieu immédiatement, la charge psychique est possiblement plus faible. Certaines femmes souhaitent toutefois étudier à tête reposée les différentes options de reconstruction mammaire et décident dès lors d'intercaler une pause entre la résection tumorale et la reconstruction. Lorsqu'il est clair qu'une radiothérapie adjuvante sera nécessaire, une reconstruction tardive est préférable. Bien qu'il soit possible d'exclure la zone reconstruite du faisceau d'irradiation, il est très fréquent d'observer des altérations au niveau de la poitrine reconstruite, détériorant le résultat esthétique.

Correspondance:
Dr Mirjam Zweifel
FMH Plastische, Rekonstruktive und Ästhetische Chirurgie
Praxis, Centralbahnstrasse 11
CH-4051 Basel
praxis[at]mirjamzweifel.ch
www.mirjamzweifel.ch

Références

1 Nationales Institut für Krebsepidemiologie und –registrierung NICER, Stand Juni 2012
2 Eltahir Y et al., Quality-of-life outcomes between mastectomy alone and breast reconstruction: comparison of patient-reported BREAST-Q and other health-related quality-of-life measures. Plast Reconstr Surg. 2013 Aug;132(2):201e-209e.
3 Bouchardy C et al., Trends in Breast Cancer Survival in Switzerland, Schweizer Krebsbulletin Nr.4/2011, 326-328.
4 Avraham et al., Microsurgical breast reconstruction, Cancer J. 2008 Jul-Aug;14(4):241-7.
5 Largo RD et al., Efficacy, safety and complications of autologous fat grafting to healthy breast tissue: A systematic review. J Plast Reconstr Aesthet Surg. 2013 Dec 12.