

Ein Parasit lähmt die Beine: Echinokokkus im Spinalkanal

Maria Kamenova^a, Jürgen Hench^b, Elisabeth Wehrle-Wieland^c, Morten Goetz Wasner^a, Christian Zweifel^a, Raphael Guzman^a, Gregory Jost^a

^a Department of Neurosurgery, University Hospital Basel

^b Department of Neuropathology, University Hospital Basel

^c Div of Infectious Diseases & Hospital Epidemiology, University Hospital Basel

Die Autorenliste wurde in der Online-Version des Artikels mit Frau Dr. Wehrle-Wieland ergänzt.

Die Autoren haben keine finanziellen oder persönlichen Verbindungen im Zusammenhang mit diesem Beitrag deklariert.

Zusammenfassung

Ein 44-jähriger Patient türkischer Herkunft stellte sich mit einem progredienten sensomotorischen Querschnittssyndrom vor. Die Bildgebung zeigte eine massive Rückenmarkskompression durch einen intraspinalen extraduralen multizystischen Tumor auf Höhe BWK 5 rechts, der an das Vorliegen einer aneurysmatischen Knochenzyste denken liess. Intraoperativ fanden sich multiple zystische Läsionen. Die Schnellschnittdiagnose «zystische Echinokokkose» konnte später bestätigt werden. Eine antihelminthische Langzeittherapie wurde initiiert. Die Symptome verschwanden praktisch vollständig. Dieser Fallbericht lehrt, dass eine spinale zystische Echinokokkose bildmorphologisch eine aneurysmatische Knochenzyste vortäuschen kann. Bei Patienten mit passender Anamnese und positivem serologischen Befund sollte mit der antihelminthischen Behandlung schon präoperativ begonnen werden.

Einleitung

Die zystische Echinokokkose ist eine parasitäre Zoonose, die durch Bandwürmer der Gattung *Echinococcus* hervorgerufen wird. Weltweit sind bisher sechs Echinokokkus-Spezies bekannt. Die grösste Bedeutung haben der Hundebandwurm (*Echinococcus granulosus*, zystische Echinokokkose) und der Fuchsbandwurm (*Echinococcus multilocularis*, alveoläre Echinokokkose) [1]. Trotz Fortschritten in der bildgebenden Diagnostik und gut etablierten multimodalen Behandlungsmethoden ist die seltene spinale Echinokokkose weiterhin mit einem hohen Grad an Morbidität und Mortalität assoziiert. Rezidive sind auch nach Jahrzehnten noch möglich [4].

Patienteninformation

Der 44-jährige Patient türkischer Herkunft beklagte sich über stechend-brennende Rückenschmerzen mit Ausstrahlung in den Thorax, Parästhesien in der Bauchdecke und den Beinen, einen wackligen Gang und eine linksseitig betonte Beinschwäche. Die Symptome waren vor eineinhalb Jahren schleichend aufgetreten und waren zuletzt rasch progredient. Der Patient ist ländlich in Anatolien aufgewachsen.

Klinische Befunde

Klinisch imponierte ein sensomotorisches Querschnittssyndrom. Das Gangbild war ataktisch, der Zehen- und Hackengang unsicher. Das sensible Niveau lag bei T8 mit einer deutlichen Pallhypästhesie in den Beinen. Die allgemeinen Laborwerte (Blutbild, Entzündungsparameter) waren unauffällig.

Diagnostik

Die Bildgebung (Abb. 1A und 1B) zeigte eine massive Verdrängung des Myelons durch einen rechtsseitig intraspinalen, extraduralen, extramedullären, multizystischen Tumor auf Höhe BWK 5. Weiter konnte eine Aufweitung des Neuroforamens rechts und eine scharf begrenzte Osteolyse des Wirbelkörpers, der rechten Hemilamina und der 5. Rippe durch paravertebrale Extension festgestellt werden. Die Zystensepten nahmen kein Kontrastmittel auf. Angiographisch war die Raumforderung okkult und mit einer aneurysmatischen Knochenzyste vereinbar.

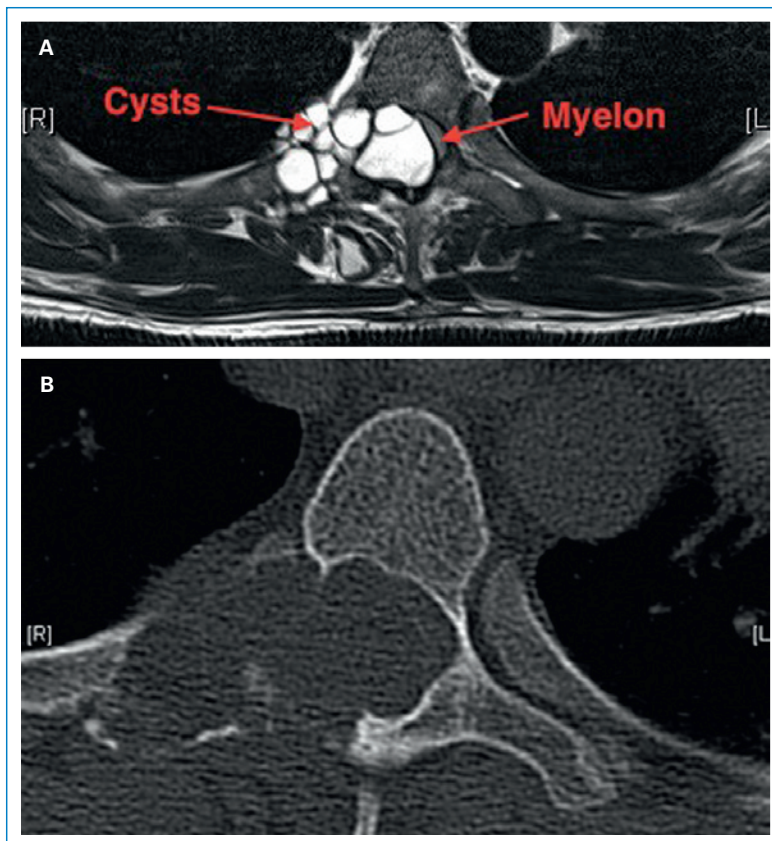




Abbildung 1
(A) Axiale T2-gewichtete MRI- und (B) axiale CT-Befunde der Brustwirbelsäule, die die zystischen intraspinalen Läsionen darstellen.

Therapie

Der Befund wurde unter Neuromonitoring über eine Laminektomie BWK 5 reseziert. Es zeigten sich mehrere dünnwandige Zysten mit klarem Inhalt, teilweise an der Dura haftend. Manche waren bereits entleert (Abb. 2 ). Im Schnellschnitt vermutete man eine Echinokokkose, die später durch den Nachweis von multiplen *Cestoden-Protoscolices* und einzelnen *Scolices* im Zysteninhalt bestätigt werden konnte (Abb. 3 ). Es wurde deshalb unverzüglich eine antihelminthische Therapie mit Albendazol (400 mg 1-0-1 täglich) und Praziquantel (600 mg 4-0-3 1/Woche zur Verhinderung einer eventuellen Streuung nach Eröffnung der Zysten) begonnen. Gemäss PCR-Untersuchung handelte es sich um den Hundebandwurm (*Echinococcus granulosus*).

Verlauf und Outcome

Intraoperativ konnten nach Entfernung der Zysten und Entfaltung des verdrängten Myelons die vorher erloschenen motorisch evozierten Potenziale wieder abgeleitet werden. Postoperativ hatte der Patient deutlich weniger Schmerzen und die neurologischen Defizite waren rasch regredient. Die MRT der gesamten ZNS-Achse, Thorax und Abdomen zeigte mögliche weitere Echinokokkus-Zysten parakardial, deren Dynamik im Verlauf der langfristigen antihelminthischen Therapie beobachtet wird.

Diskussion


Die zystische Echinokokkose kommt weltweit und in allen Altersgruppen vor. Im Mittelmeerraum zählt sie zu den endemischen Zoonosen. Das mittlere Manifestationsalter beträgt 35 Jahre [3]. Unbehandelt wird die hohe Morbidität und Mortalität oft mit malignen Prozessen verglichen: «Le cancer blanc» [5]. Der parasitäre Lebenszyklus durchläuft einen obligaten Wirtswechsel (Abb. 4 ). Die geschlechtsreifen Bandwürmer parasitieren im Darm des Hauptwirts (meistens Hunde, aber auch andere Karnivoren). Nach Ausscheidung der Eier infiziert sich der Zwischenwirt (u.a. Nagetiere, Schafe) durch deren orale Aufnahme mit der Nahrung. Im Darm schlüpfen aus den Eiern Larven – sogenannte Onkosphären – penetrieren die intestinale Mukosa, siedeln sich über die venöse oder lymphatische Zirkulation an einer fast beliebigen Lokalisation ab und entwickeln sich dort zu vesikulären Metacestoden. Dieses Stadium ist charakterisiert durch unilokuläre, flüssigkeitsgefüllte, zystische Läsionen (Hydatidenzysten), die expansiv durch konzentrische Vergrößerung (1 bis 5 cm/Jahr) wachsen und infektiöse Protoscolices beinhalten, die durch Verzehr des Zwischenwirts wieder in den Darm des karnivoren Endwirts gelangen, wo sie geschlechtsreif werden [3]. Der Mensch ist ein zufälliger Fehlwirt. Befallen werden meistens Leber (70%) und Lunge (20%). 0,5 bis 4% der Patienten mit zystischer Echinokokkose leiden an einem ossären Befall, der zu Hälfte der Fälle die Wirbelsäule betrifft [1, 3]. Die Zystenbildung be-

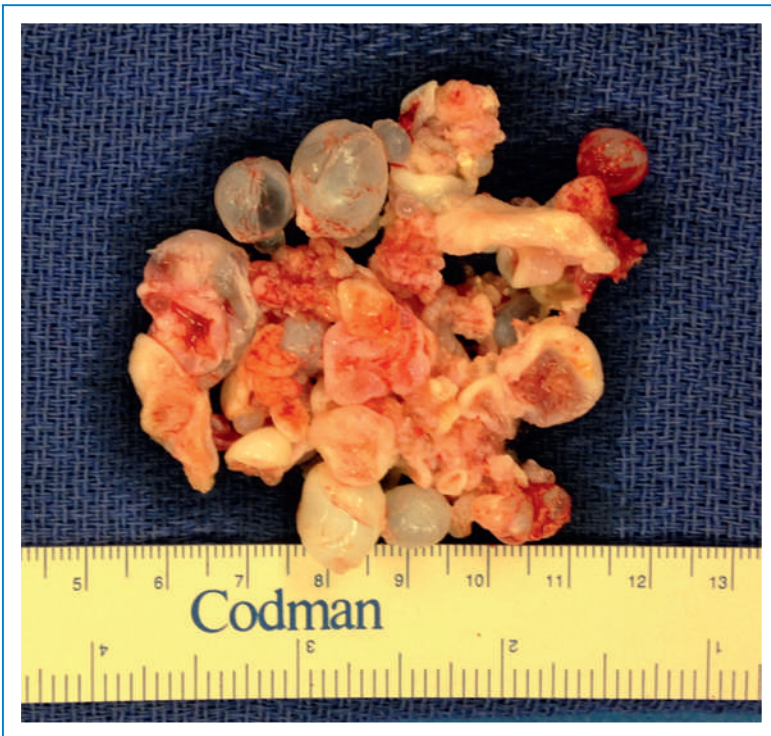

Abbildung 2
Makroskopische Abbildung der resezierten Zysten.

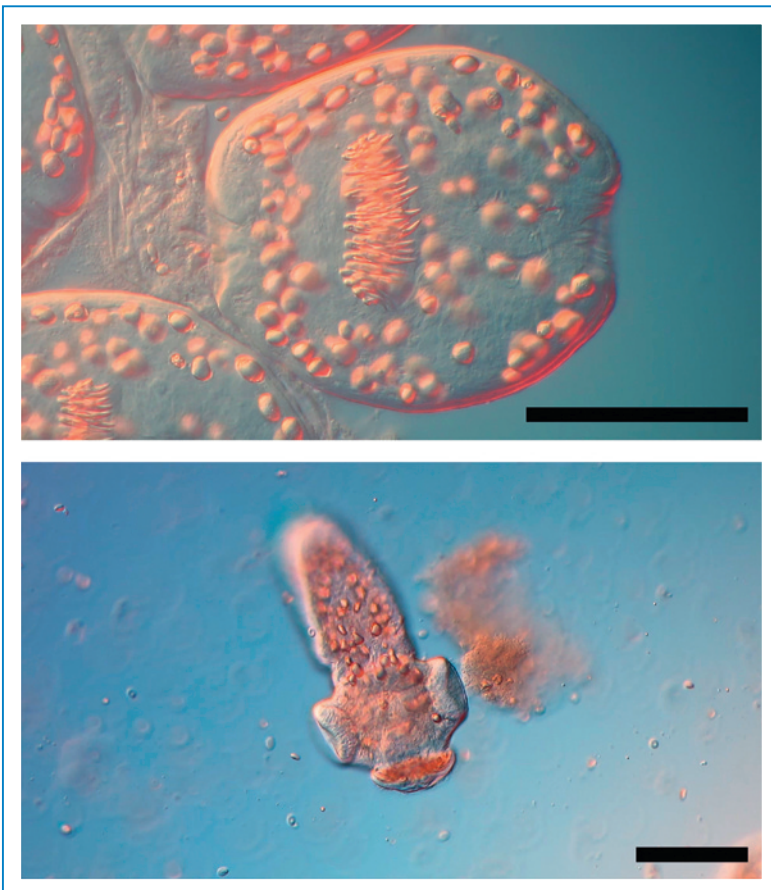


Abbildung 3
Nativpräparat des Zysteninhalts (vom Patienten selbst) ungefärbt, dargestellt mit Nomarski-Optik. Oben: Protoscolex (40x). Unten: Bandwurm (Adulttier) mit Scolex (20x). Balkenlänge jeweils 0,1 mm.

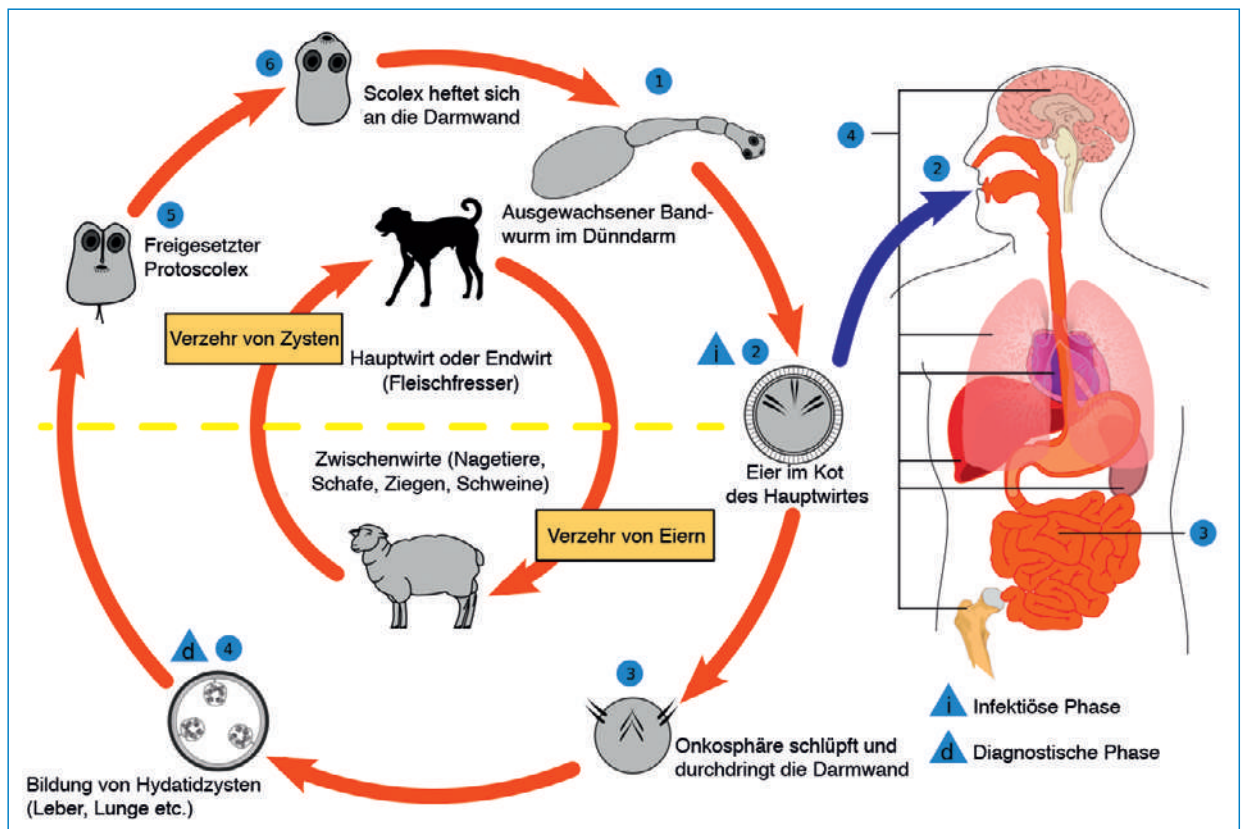


Abbildung 4

Lebenszyklus von Echinokokken. Adaptiert von Wikimedia Commons, nach CDC Echinococcus Life Cycle (Slashme).

ginnt im gut durchblutetem Knochenmark. Es folgt eine aggressive Proliferation in den Knochenkanälen [4]. Der Parasit verdrängt das Gewebe zwischen den Trabekeln durch das langsame Wachstum der Zysten. Im Verlauf wird die Kortikalis zerstört und die umliegenden Weichteile werden unter Ausbildung mehrerer Tochterzysten befallen. Am häufigsten involviert sind die Brust- (45 bis 50%) und Lendenwirbelsäule (20 bis 39%). Die Frühdiagnose der spinalen Echinokokkose ist aufgrund der unspezifischen Beschwerden selten. Die Patienten zeigen Symptome der neuronalen Kompression oder Destruktion der Wirbelkörper, beispielsweise lokale oder radikuläre Schmerzen, Sensibilitätsstörungen, Blasendysfunktion, Paraparese und Paraplegie. In Endemiegebieten ist die spinale zystische Echinokokkose eine häufige Ursache für lumbale Beschwerden: Türkei 3,8%, Marocco 4,5% und Tunesien 14% [3]. Die Diagnose erfolgt radiologisch und serologisch. Die radiologischen Befunde der Wirbelsäule lassen differentialdiagnostisch an Metastasen, Tuberkulose, Chondrosarkome und aneurysmatische Knochenzysten denken. Die Therapie der Wahl ist die chirurgische Resektion mit eventueller Stabilisation. Mit einer rechtzeitigen antihelminthischen präoperativen Prophylaxe kann das intraoperative Disseminationsrisiko vermindert werden. Die Langzeitprognose hängt vor allem von der kompletten Resektion der Zysten ab, was gerade im Knochen aufgrund des infiltrativen Charakters der Erkrankung oft nicht erreicht werden kann. Zusätzlich gehört die prä-, peri- und langfristig-postoperative Therapie mit Albendazol zum Standard [4].

Schlussfolgerung

Bei einem spinal zystischen Tumor gehört die zystische Echinokokkose als Pendant zur aneurysmatischen Knochenzyste mit in die Differentialdiagnose, vor allem wenn ein Aufenthalt in einem Endemiegebiet zu verzeichnen ist. Diese Risikokonstellation sollte Anlass zur serologischen Abklärung geben, allenfalls sogar zur prophylaktischen präoperativen antihelminthischen Abschirmung, selbst wenn die Diagnose noch nicht definitiv feststeht.

Korrespondenz:

Maria Kamenova
 Universitätsspital Basel
 Spitalstrasse 21
 CH-4031 Basel
[maria_kamenova\[at\]web.de](mailto:maria_kamenova[at]web.de)

Literatur

- Grosso G., Gruttadauria S., Biondi A., Marventano S., and Mistretta, A.; «Worldwide epidemiology of liver hydatidosis including the Mediterranean area», *World J Gastroenterol.* (2012) 18 (13): 1425–1437.
- Song X. H., Ding L. W., Wen H.; «Bone hydatid disease», *Postgrad Med J* (2007) 83: 536–542.
- Neumayr A., Tamarozzi, F., Goblirsch, S., Blum, J., Brunetti, E.; «Spinal cystic echinococcosis – a systematic analysis and review of the literature: part 1. Epidemiology and anatomy.», *PLoS neglected tropical diseases* (2013) Vol. 7, H. 9, e2450.
- Neumayr A., Tamarozzi, F., Goblirsch, S., Blum, J., Brunetti, E.; «Spinal cystic echinococcosis – a systematic analysis and review of the literature: part 2. treatment, follow-up and outcome.», *PLoS neglected tropical diseases*, (2013) Vol. 7, H. 9, e2458.
- Dévé F.; «L'Echinococose osseuse.», Montevideo: Monteverde y Cia, (1948).