

Eine Patientin mit eitriger Gonokokkenperitonitis

Björn Jonas Mattsson^a, Gino Grifone^b, Thomas Malinka^c, Stefan Puig^d, Luca Martinolli^e

^a Inselspital Bern

^b Universitätsklinik für Frauenheilkunde, Inselspital Bern

^c Universitätsklinik für Viszeralchirurgie und Medizin, Inselspital Bern


^d Universitätsinstitut für diagnostische, interventionelle und pädiatrische Radiologie, Inselspital Bern


^e Universitäres Notfallzentrum, Inselspital Bern

Fallbeschreibung

Eine 20-jährige Patientin mit bekannter chronischer peripartaler Hepatitis B stellte sich auf der Notfallstation vor. Sie klagte über krampfartige Unterbauchschmerzen beidseits seit 24 Stunden. Die Patientin hatte weder Fieber, Schüttelfrost, Übelkeit oder Erbrechen noch analen Blutabgang bzw. urogenitale Symptome. Anamnestisch beschrieb die Patientin regelmässigen ungeschützten Geschlechtsverkehr mit einem neuen Partner bei regelmässiger Einnahme oraler Kontrazeptiva. Die Patientin war kardiopulmonal kompensiert, klinisch imponierte ein starker suprapubischer Palpationsschmerz ohne Peritonismus.

Die Laboruntersuchungen zeigten eine Erhöhung der Entzündungswerte (CRP 193 mg/l) bei normaler Leukozytenzahl (Leukozyten 8,0 G/l), die Urinanalyse war unauffällig. Die abdominelle Sonographie konnte keine freie Flüssigkeit zeigen, die Appendix war nicht darstellbar. Zum Ausschluss gynäkologischer Pathologien wurde eine gynäkologische Untersuchung inklusive transvaginalen Ultraschalls durchgeführt, die ebenfalls keine konklusive Diagnose ergab. Wegen des jungen Alters der Patientin wurde beschlossen, eine Magnetresonanztomographie (MRT) des Abdomens durchzuführen. Hier zeigten sich keine Hinweise für intraabdominelle Infek-

tionen, Abszesse, Enterokolitis oder Appendizitis, bei physiologischer Menge freier Flüssigkeit im Douglasraum (Abb. 1 )

Aufgrund der Symptomatik und des erhöhten CRP wurde die Patientin auf der Notfallbettenstation hospitalisiert. Am Folgetag wurde wegen progredienter generalisierter abdomineller Schmerzen in allen Quadranten mit diffussem Peritonismus und einem weiteren Anstieg der Entzündungsparameter (CRP 323 mg/l, Leukozyten 9,1 G/l) eine Computertomographie durchgeführt. Diese zeigte nun über das physiologische Mass hinausreichende freie Flüssigkeit im Douglasraum mit leicht verdickter Appendix ohne Hinweise auf eine Hohlorganperforation (Abb. 2 )

Die konsiliarisch hinzugezogenen Kollegen der Viszeralchirurgie stellten die Indikation einer diagnostischen Laparoskopie (Appendektomie und Lavage mit Drainageeinlage). Es zeigte sich eine eitrige Vier-Quadranten-Peritonitis mit eitrig fibrinöser Belegung von Appendix, Uterus und Adnexe. In der intrabdominellen Flüssigkeit konnten mittels PCR *Neisseria gonorrhoeae* nachgewiesen werden. In der mikrobiologischen Untersuchung der Zervixabstriche (PCR), die während der gynäkologischen Untersuchung gewonnen wurden, liessen sich ebenfalls *Neisseria gonorrhoeae* und *Chlamydia trachomatis* Genotyp F nachweisen. Ein Wachstum in der Selektivkultur für *Neisseria gonorrhoeae* gelang nicht. Blut- und Urinkulturen blieben steril, HIV-Test und Lues-Suchtest waren negativ. Die histopathologische Untersuchung der Appendix ergab eine fibrinös eitrig Periapendizitis ohne Nachweis einer akuten Entzündung der intestinalen Schleimhaut.

Die initial empirisch durchgeführte antibiotische Therapie mittels Piperacillin, Tazobactam und einmaliger Gabe von Azithromycin wurde nach Erhalt der mikrobiologischen Ergebnisse auf Ceftriaxon und Doxycyclin umgestellt. Der weitere Verlauf war komplikationsarm, und die Patientin konnte vier Tage postoperativ nach Hause entlassen werden.

Diskussion

Neisseria gonorrhoeae ist ein häufiger Erreger sexuell übertragbarer Erkrankungen, wobei die Infektion bei Frauen in etwa der Hälfte der Fälle asymptomatisch bleibt. Häufige Manifestationen sind vaginaler Pruritus mit oder ohne purulentem Ausfluss und Urethritis [1, 2]. Obwohl anorektale Infektionen häufig sind, bleiben diese meist asymptomatisch, oropharyngeale Infektionen sind selten. Unbehandelt entwickelt sich in bis zu 40% der

Die Autoren haben keine finanzielle Unterstützung und keine Interessenkonflikte im Zusammenhang mit diesem Beitrag deklariert.

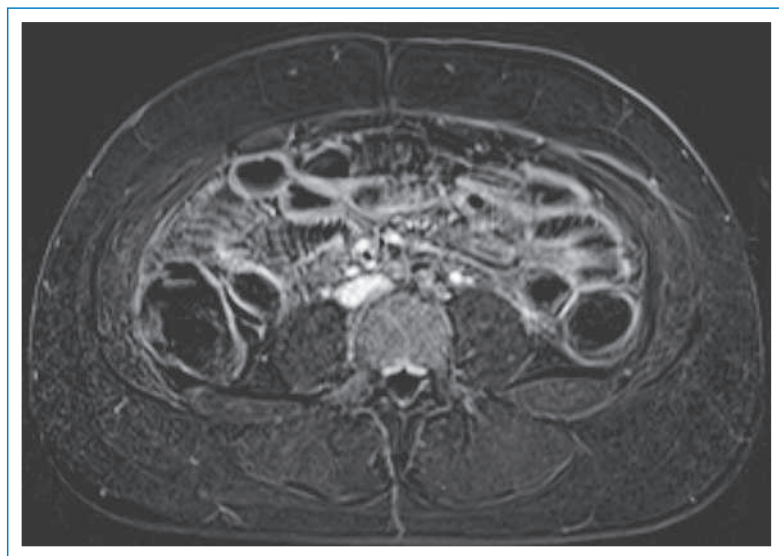


Abbildung 1

MRT des Abdomens in T1-Gewichtung nach i.v. Applikation von Kontrastmittel in Subtraktionstechnik, um ein etwaiges Enhancement besser darstellen zu können. Es zeigt sich eine normale Morphologie der intraabdominellen Organe, insbesondere kein suspektes Enhancement oder verdickte Darmschlingen.

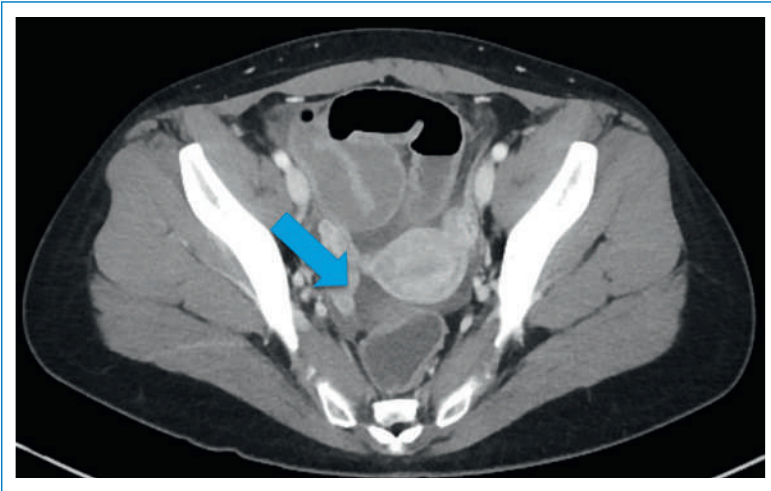


Abbildung 2
CT des Abdomens nach i.v. Kontrastmittelapplikation mit freier Flüssigkeit im kleinen Becken (Pfeil).

Fälle eine Pelvic Inflammatory Disease (PID), die mit Unterbauchschmerzen, Dysparunie und vaginalem Blutabgang einhergehen kann [3, 4]. Eine Gonokokken- oder Chlamydien-assoziierte Perihepatitis kann sich als Fitz-Hugh-Curtis-Syndrom manifestieren, häufig in Verbindung mit Oberbauchschmerzen und Transaminasenerhöhung.

Eine wie in unserem Fall generalisierte Gonokokken-Peritonitis ist selten [3, 4]. Die initialen klinischen und radiologischen Befunde schienen mit einer Vier-Quadranten-Peritonitis bei perforierter Appendizitis vereinbar, und die definitive Diagnose konnte erst postoperativ bei blander Appendix mittels PCR gestellt werden. Unseres Wissens ist dies in der Schweiz die erste Beschreibung eines solchen Falls.

Initial war die Bildgebung mittels transabdomineller sowie transvaginaler Sonographie und MRI des Abdo-

mens unauffällig. Die in der Literatur beschriebenen Veränderungen sind, sofern bei der frühen Form der PID überhaupt nachweisbar, unspezifisch, wobei der transvaginale dem transabdominellen Ultraschall überlegen ist [5]. Erst im fortgeschrittenen Stadium können unter Umständen Abszesse identifiziert werden [5]. Nur die starke Erhöhung der Entzündungsparameter gab in unserem Fall einen Hinweis auf ein akutes Entzündungsgeschehen.

Auch eine sehr früh durchgeführte Bildgebung schafft es nicht immer, infekassozierte Phänomene zu erfassen. Eine gute interdisziplinäre Zusammenarbeit zwischen Notfallmedizin, Viszeralchirurgie, Infektiologie und Gynäkologie war in diesem Fall massgebend.

Seit einigen Jahren verzeichnet man eine steigende Inzidenz sexuell übertragbarer Erkrankungen und eine zunehmende Antibiotikaresistenz von *Neisseria gonorrhoeae*, so dass dieses Krankheitsbild in Zukunft häufiger auftreten könnte.

Korrespondenz:

Dr. med. Björn Jonas Mattsson
Inselspital Bern
Freiburgstrasse
CH-3010 Bern
[bjoern.mattsson\[at\]insel.ch](mailto:bjoern.mattsson[at]insel.ch)

Literatur

- Warren RE. Ano-rectal symptoms of sexually transmitted disease. *Can Fam Physician*. 1987;33:1859-62.
- Agarwal AK, Wilmer WA, Bay WH, Falkenhain ME, Mangino JE. Pneumococcal and gonococcal peritonitis due to vaginitis. *Perit Dial Int*. 2002;22(6):731-2.
- Brunel AS, Fraisse T, Lechiche C, Sotto A. Une péritonite sexuellement transmise. *Med Mal Infect*. 2008;38(4):233-4.
- Wilmore SM, Reynolds CJ. Gonococcal peritonitis diagnosed post laparotomy in a 38-year-old woman: a case report. *Cases J*. 2009;2:8080.
- Puig S. Imaging of female children and adolescents with abdominopelvic pain caused by gynecological pathologies. In: Medina SL, Blackmore CC, Applegate K (Eds): *Evidence-Based Imaging. Improving the Quality of Imaging in Patient Care*. 2011 Springer; New York: 649-58.