

Ein Chlaustag mit Folgen!

Michael Baur, Thomas Brack
Kantonsspital Glarus

Zwischen Weihnachten und Neujahr wurde eine 83-jährige Frau mit Verdacht einer akuten Pneumonie stationär zugewiesen. Zwei Tage zuvor war ein plötzlich einsetzender trockener Husten aufgetreten. Seither hatte sich der Allgemeinzustand der Patientin verschlechtert, und sie klagte über Fieber, Schüttelfrost und Rückenschmerzen im mittleren Thorax-Bereich.

Zum Zeitpunkt der stationären Aufnahme war die Patientin kurzatmig, der Husten hatte sich bereits gebessert.

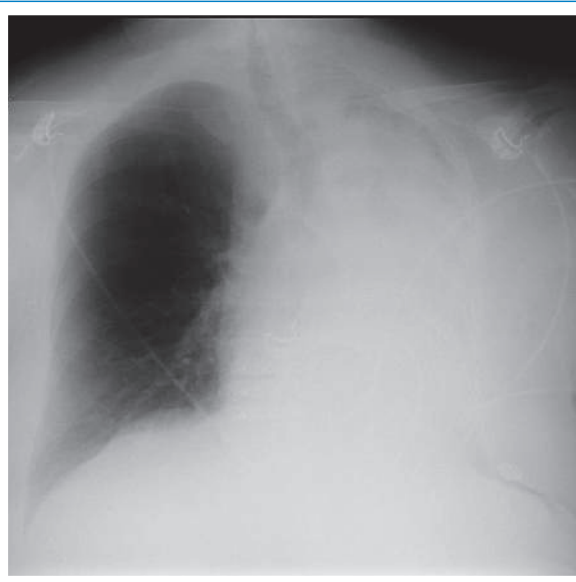


Abbildung 1

Im Status zeigte sich linksthorakal ein abgeschwächtes Atemgeräusch ohne Nebengeräusche. Die SpO₂ betrug 90% bei 10 l/min O₂ via Gesichtsmaske, die restlichen Vitalparameter waren im Normbereich.

Im Röntgen-Thorax präsentierte sich eine vollständige Verschattung der linken Lunge (Abb. 1). Sonographisch konnte kein Pleuraerguss nachgewiesen werden. Im daraufhin durchgeführten CT-Thorax zeigte sich eine Verlegung des linken Hauptbronchus durch eine ca. 10 mm lange Struktur (Abb. 2). Bronchoskopisch fand sich das Stück einer Mandel als Ursache der Obstruktion (Abb. 3), das wegen seiner Grösse und der starken Schleimhautschwellung nicht mit dem flexiblen Bronchoskop entfernt werden konnte. Die Entfernung gelang schliesslich mit einem über das Gastroskop eingebrachten Bergebeutel. Die Patientin erklärte später, dass sie vor Beginn des Hustens Mandeln aus ihrem Chlaus-Säckli gegessen und sich dabei verschluckt hätte.

Bald nach Entfernung des Mandelstücks war die linke Lunge wieder vollständig belüftet. Die Patientin erhielt Amoxicillin/Clavulansäure zur Therapie der poststenotischen Pneumonie und erholte sich innerhalb einer Woche vollständig.

Korrespondenz:

Dr. med. Michael Baur
Kantonsspital Glarus
Burgstrasse 99
CH-8750 Glarus

[michaelbaur1\[at\]gmail.com](mailto:michaelbaur1[at]gmail.com)

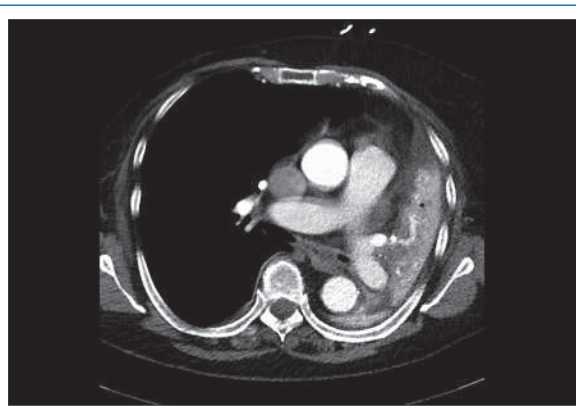


Abbildung 2

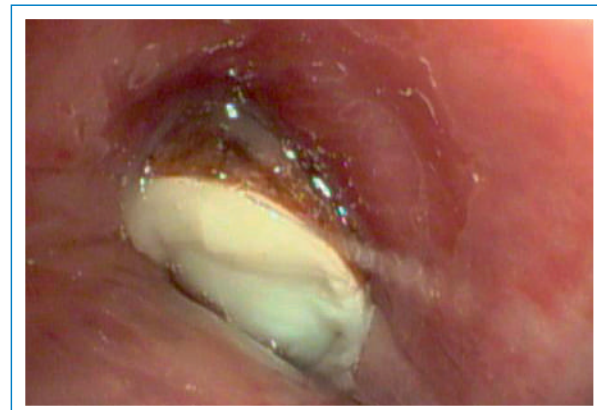

Abbildung 3

Die Autoren haben keine finanzielle Unterstützung und keine anderen Interessenkonflikte im Zusammenhang mit diesem Beitrag deklariert.