Nuklearmedizin 2013: The «New Clear Medicine»

Irene A. Burger
Klinik für Nuklearmedizin, UniversitätsSpital Zürich

In der zurückliegenden Dekade hat die Nuklearmedizin ein neues Gesicht erhalten. Lange wurden Befunde auf vielen nuklearmedizinischen Bildern ohne wesentliche anatomische Information etwas abschätzig als «unclear medicine» belächelt. Seit einigen Jahren vermag nun die hochaufgelöste Hybridbildgebung durch die Kombination aus Funktion und Anatomie zu überzeugen. Der Erfolg der Positronen-Emissionstomographie (PET) in Kombination mit der Computertomographie (CT) war durchschlagend. Ich durfte die Anfänge des PET/CT durch meine Dissertation 2001 am Rande miterleben und sehen, wie aus einer Idee eine Untersuchungsmethode wurde, die in der Diagnostik nun ein integraler Bestandteil vor allem für das Staging und die Therapie-Verlaufskontrollen bei Tumoren ist [1, 2].

PET/MR – technische Hindernisse

Der nächste naheliegende Schritt, die Kombination von Magnetresonanztomographie (MR) und PET, war und ist in der Realisierung ungleich schwieriger. Das starke Magnetfeld im MR setzt eine neue Detektoren-Technologie voraus, die nicht mehr auf dem Prinzip der Photomultiplier beruht. Dies stellt an die Gerätehersteller hohe Anforderungen bezüglich Entwicklung von neuen Detektorsystemen. Mit den sogenannten «Avalanche»-Photodioden konnten erstmals solche Systeme realisiert werden, die aber im Vergleich zu den herkömmlichen Photomultiplier-Detektoren eine schlechtere zeitliche Auflösung erzielen und damit eine hochauflösende PET-Bildgebung mit «Time-of-flight»-Detektion nicht zulassen. Eine neue Generation von Silizium-Photomultipliern soll nun mit einer zeitlichen Auflösung von unter 400 Pikosekunden diese Anforderung erfüllen.
Neben der technischen Schwierigkeit der Integration von PET-Detektoren in einem starken Magnetfeld ist die Schwächungskorrektur eine weitere Herausforderung für das PET/MR. Die Dichtewerte eines Körpers werden mit der CT optimal erfasst und können im PET/CT für eine effiziente Korrektur der Emissionsdaten verwendet werden. Die neu entwickelten Ganzkörper-MR-Sequenzen ermöglichen zwar eine gute Differenzierung von Hintergrund, Lunge sowie Wasser und Fett, können aber die Dichte des Knochens nicht erfassen. Dies führt zu einer Verfälschung der PET-Quantifizierung bei Knochenläsionen. Verschiedene Lösungen des Schwächungskorrektur-Problems werden zurzeit noch validiert, darunter Atlas-basierte Korrekturen, bei denen das MR mit einem Template co-registriert wird, dem die Dichtewerte hinterlegt sind. Ein weiterer Ansatz ist die Integration der Emissionsdaten in die Schwächungskorrektur.
Die Frage, ob und wo das MR in Kombination mit PET dem PET/CT gegenüber eine signifikante klinische Verbesserung darstellt, ist bis heute jedoch noch weitgehend unbeantwortet.

Das «Trimodality»-Prinzip

Eine einfache, im Vergleich zur direkten Kombination von MR und PET günstigere Möglichkeit der PET/MR-Bildgebung ist die sogenannte «Trimodality»-Lösung. Die Kombination eines PET/CT-Scanners mit einem MR im Nebenraum, die via Patienten-Shuttletisch verbunden sind, erscheint plausibel. Wichtig dabei ist es, die Schnittbilder in der gleichen Position zu akquirieren, womit eine Hardware-basierte Bildfusion ermöglicht wird. Natürlich ist das Argument einer Reduktion der Strahlendosis von PET/MR gegenüber PET/CT hinfällig, wenn PET/CT-MR akquiriert wird. Dafür kann man aber vorerst viele der noch nicht gelösten Schwierigkeiten des PET/MR umgehen, wie beispielsweise die PET-Schwächungskorrektur.
Wir konnten in kurzer Zeit ein robust funktionierendes Shuttle planen und umsetzen (Innovation Design Center, Thalwil, Schweiz), mit dem seit Herbst 2010 am UniversitätsSpital Zürich bei über 1400 Patienten eine PET/CT-MR-Untersuchung durchgeführt wurde (Abb. 1). Wertvolle Informationen zum diagnostischen Nutzen von PET/MR im Vergleich zu PET/CT konnten so gesammelt werden. Vor allem wurden verschiedene Krankheitsbilder definiert, bei denen der Einsatz von PET/MR besonders vielversprechend scheint.
Ein Kernpunkt in der PET/MR-Bildgebung ist ausser der Reduktion der Strahlenexposition vor allem der verbesserte Weichteilkontrast. Bei Tumoren im Hals-Nasen-Ohren-Bereich kann damit eine Verbesserung des lokalen T-Stagings erwirkt werden, da mittels MR eine genauere Aussage über die Ausdehnung des Primärtumors möglich ist. Zudem konnte gezeigt werden, dass bei HNO-Tumoren das Kontrastmittel-CT dem MR ohne Kontrast ebenbürtig ist. Dies ermöglicht es auch, Patienten mit einer eingeschränkten Nierenfunktion optimal zu untersuchen [3].
Auch im Becken gilt das MR als Methode der Wahl zur Diagnose von gynäkologischen Tumoren. Intensiv wurde die Debatte bezüglich Indikationen für PET/MR auch am Memorial Sloan Kettering Cancer Center geführt. Eine mögliche Verbesserung der Genauigkeit der MR-Untersuchung mit Hilfe der PET wurde aufgrund der viel

Die Autorin hat keine finanzielle Unterstützung und keine Interessenkonflikte im Zusammenhang mit diesem Beitrag deklariert.

schlechteren Auflösung der PET stark bezweifelt. Mit der retrospektiven Fusion und Analyse von PET/CT- mit MR-Daten konnten wir jedoch zeigen, dass bei rezidivierten, gynäkologischen Tumoren die diagnostische Genauigkeit von MR betreffend Organ- oder Beckenwand-Invasion mit PET/MR gesteigert werden konnte. So wurden gewisse Läsionen erst durch die Fusion von PET mit MR sicher detektiert, die im MR schwierig zu erfassen waren (Abb. 2). Zudem erhöhte das PET/MR die Sicherheit des Befunders und verbesserte die Übereinstimmung zwischen zwei Befundern. Diese manuell fusionierten Bilder kommen noch nicht von einem integrierten PET/MR-System, aber sie konnten zeigen, dass die Kombination von PET- mit MR-Daten in spezifischen Fragestellungen einen klinischen Mehrwert bringen kann [4].

Ob Trimodality gegenüber den voll integrierten PET/MR-Kameras langfristig eine Anwendung behalten wird, bleibt unklar. Solange aber die MR-Sequenzen Lungenmetastasen nicht adäquat ausschliessen können und die Beurteilung von ossären Metastasen wesentlich von der lytischen oder sklerotischen Komponente des Knochens abhängt, wird die zusätzliche CT-Untersuchung in vielen Fällen ein integraler Bestandteil der onkologischen Bildgebung bleiben. In welcher Form und bei welchen Indikationen diese Untersuchungen optimal miteinander kombiniert werden, bleibt Teil der klinischen Forschung [5].

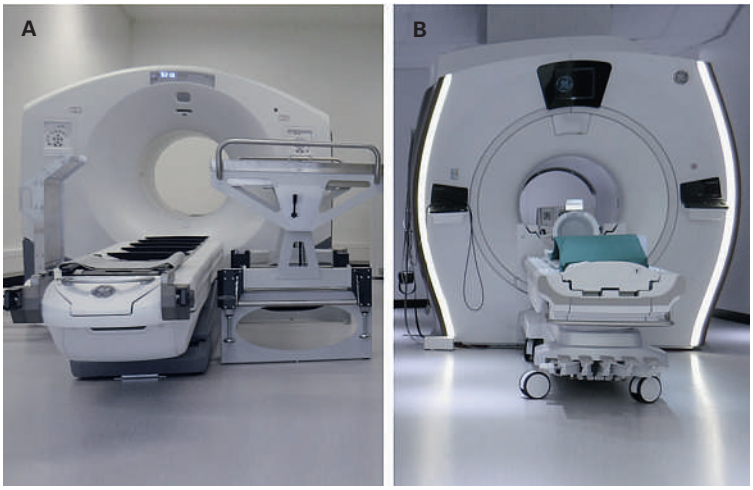

Abbildung 1

A PET/CT-Scanner (GE Medical Systems) mit dem daneben stehenden, fix installierten Shuttle, der die Umlagerung vom MR- auf den PET/CT-Tisch ermöglicht. Das System ist für alle Kameratypen kompatibel und ermöglicht eine Umlagerung des Patienten vom MR ins daneben stehende PET/CT in weniger als 3 Minuten.

B 3-Tesla-MR-Scanner (GE Medical Systems) im Nebenraum. Als Transportsystem wird der abdockbare MR-Tisch verwendet. Die Räumliche Trennung ermöglicht es, das MR nach der Umlagerung bereits für die nächste Untersuchung zu verwenden, was zu einem effizienten Workflow führt.

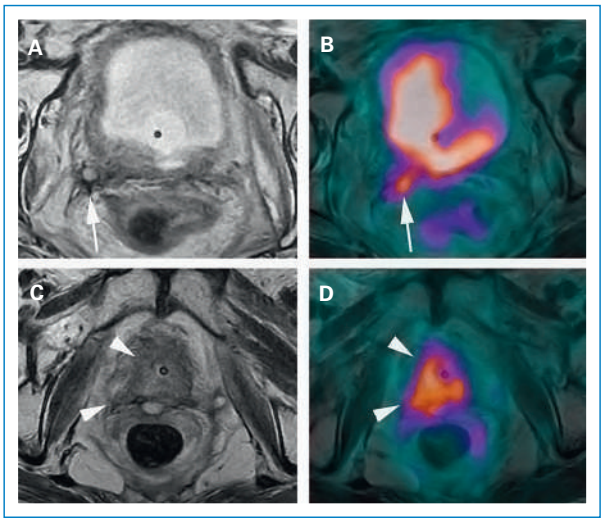

Abbildung 2

Lokalrezidiv eines Zervixkarzinoms bei Status nach Hysterektomie und Kolpektomie.

Oben: Die Läsion an der mesorektalen Faszie (Pfeil) wurde sowohl im MR **(A)** als auch im PET/MR **(B)** korrekt detektiert.

Unten: Der zweite Fokus des Rezidivs, der sich periurethral rechts ausbreitet (Pfeilkopf), wurde jedoch im MR übersehen **(C)**, die Läsion im PET/MR **(D)** wurde richtig als periurethrales Rezidiv interpretiert.

Ausblick

Die spannende Entwicklung der Bildgebung mit innovativer Integration von morphologischen und Funktions-Bildgebungsverfahren ist noch lange nicht abgeschlossen. Wir freuen uns über das neue voll integrierte PET/MR-Gerät, das im November 2013 am UniversitätsSpital Zürich installiert worden ist und das mit den neuen Silizium-Photomultiplier-Detektoren hochaufgelöste «Time-of-flight»-PET-Bilder verspricht. Wir sind auf die nächsten Kapitel der integrierten molekularen Bildgebung gespannt.

Korrespondenz:
Dr. med. Irene A. Burger
Klinik für Nuklearmedizin
UniversitätsSpital Zürich
Rämistrasse 100
CH-8091 Zürich
Irene.Burger[at]usz.ch

Literatur

1 Fischer B, Lassen U, Mortensen J, et al. Preoperative staging of lung cancer with combined PET-CT. NEJM. 2009;361(1):32–9.
2 Wahl RL, Jacene H, Kasamon Y, Lodge MA. From RECIST to PERCIST: Evolving Considerations for PET response criteria in solid tumors. J nuclear medicine: official publication, Society of Nuclear Medicine. 2009;50 Suppl 1:122S–50S.
3 von Schulthess GK, Kuhn FP, Kaufmann P, Veit-Haibach P. Clinical positron emission tomography/magnetic resonance imaging applications. Semin Nucl Med. 2013;43(1):3–10.
4 Vargas HA, Burger IA, Donati OF, et al. MRI/PET provides a roadmap for surgical planning and serves as a predictive biomarker in patients with recurrent gynecological cancers undergoing pelvic exenteration. International J of Gynecological Cancer. 2013, in press.
5. Veit-Haibach P, Kuhn FP, Wiesinger F, Delso G, von Schulthess G. PET-MR imaging using a tri-modality PET/CT-MR system with a dedicated shuttle in clinical routine. Magma. 2013;26(1):25–35.