

Raumforderndes zerebrales Ödem bei familiärer hemiplegischer Migräne


Jane Morgillo-Mitchell^a, Thomas Schmitt-Mechelke^b, Martin Müller^a, Petra Stellmes^a

^a Zentrum für Neurologie und Neurorehabilitation, Luzerner Kantonsspital; ^b Neuropädiatrie, Luzerner Kantonsspital

Fallbeschreibung


Eine 21-jährige Patientin wurde in einem peripheren Spital wegen einer Migräneattacke mit prolongierter hochgradiger armbetonter Hemiparese rechts, Dysphasie und Verwirrtheit aufgenommen. Vorgängig hatte die Patientin wegen Fieber und Schmerzen bei impaktierten Weisheitszähnen eine antibiotische Therapie erhalten. Aus der Vorgeschichte war bekannt, dass die Patientin bereits seit dem zweiten Lebensjahr an Migräneattacken mit assoziierter Hemiparese und Sprachstörungen litt; die motorischen Ausfälle betrafen mal die linke, mal die rechte Seite und hielten meist etwa 30 Minuten, selten auch mehrere Stunden an.

Die Familienanamnese wies mütterlicherseits in jeder Generation migränetypische Kopfschmerzen ohne Paresen oder andere neurologische Ausfallssymptome auf, die Mutter litt an rezidivierenden visuellen Auren ohne Kopfschmerzen. Als die Patientin zehn Jahre alt war, wurde von neuropädiatrischer Seite die Diagnose einer (möglicherweise familiären) hemiplegischen Migräne (FHM) gestellt und eine Prophylaxe mit Flunarizin 5 mg/d begonnen mit nachfolgender Reduktion der Migräneattacken auf weniger als einmal jährlich. Mit 16 Jahren wurde die Flunarizinprophylaxe pausiert und ab dem 20. Lebensjahr wieder etabliert, nachdem die Frequenz wieder auf zwei hemiplegische Migräneattacken pro Jahr anstieg.

Wenige Monate zuvor war die Patientin wegen Gangunsicherheit, manueller Ungeschicklichkeit und Händetremor von einem niedergelassenen Neurologen untersucht worden. Ausser einem Haltetremor der Hände konnte bei der Rechtshänderin damals kein sicheres neurologisches Korrelat in der Untersuchung gefunden werden. Das MRI des Schädels zeigte zu diesem Zeitpunkt eine beginnende Kleinhirnatrophie (Abb. 1 ). Als bei der aktuellen Attacke die gewohnte Rückbildung der Hemiparese und der Dysphasie auch nach vier Tagen ausblieb, wurde die Patientin auf die neurologische Abteilung unseres Zentrums verlegt. Das MRI des Schädels inkl. MR-Angio am Eintrittstag präsentierte sich bis auf die vorbestehende Kleinhirnatrophie unauffällig, insbesondere zeigten sich keine Gefässverschlüsse. Während der folgenden vier Tage besserten sich die Kopfschmerzen unter Analgesie, die Parese war leicht und die Dysphasie vollständig rückläufig.

Am Tag 9 nach Beginn der Symptomatik erlitt die Patientin plötzlich eine Verschlechterung mit wechselnder Vigilanz, starker psychomotorischer Unruhe, einer schweren non-fluents Aphasie und einer Urin-Inkontinenz. Ausserdem bestand eine buccofaciale Apraxie; die arm-

betonte Hemiparese rechts war unverändert in leichtem Ausmass (Kraftgrad M4) vorhanden.

Im unmittelbar durchgeführten Verlaufs-MRI des Schädels (Abb. 2 ) zeigte sich nun neu eine generalisierte kortikale Schwellung der linken Hemisphäre mit leichter Mittellinienverlagerung sowie ein posterior betontes Ödem im linken Thalamus, ohne Zuordnung zu einer Gefässprovinz. Die Patientin wurde auf die Intensivstation verlegt, und es wurde off-label eine Therapie mit Dexamethason 4×8 mg/d i.v. sowie Acetazolamid 2×250 mg/d p.o. initiiert.

In den nächsten Tagen zeigte sich eine langsame Regredienz der neurologischen Ausfallssymptome, die MR-tomographische Kontrolle zwei Tage später ergab einen Status idem, eine cCT-Kontrolle weitere drei Tage später zeigte eine rückläufige linkshemisphärische Schwellung mit Abnahme der Mittellinienverlagerung von vorgängig 9 auf 5 mm. Nach fünf Tagen auf der MIPS konnte die Patientin wieder auf die Normalstation zurückverlegt werden, und nach einer weiteren Woche erfolgte der Übertritt in die hausinterne Neurorehabilitation. Die Hemiparese hatte sich zwischenzeitlich vollständig zurückgebildet, und die Apraxie war deutlich regredient; es zeigten sich zu diesem Zeitpunkt noch ausgeprägte Wortfindungsstörungen im Rahmen einer expressiven und rezeptiven Aphasie, eine Dyskalkulie sowie eine deutliche Gangataxie, so dass die Patientin nur in Begleitung mobil war.

Limitierend für den weiteren Verlauf der Patientin konnten zudem eine reduzierte mentale und körperliche Belastbarkeit, eine deutliche exekutive Dysfunktion sowie eine verlangsamte Informationsverarbeitungsgeschwindigkeit identifiziert werden, die in einer neuropsychologischen Testung noch drei Monate nach dem Spitalaufenthalt nachweisbar waren. Das primäre Rehabilitationsziel einer Reintegration ins häusliche Umfeld (zum Lebenspartner mit Unterstützung der Eltern der Patientin) und der Teilnahme am soziokulturellen Leben konnte erreicht werden, sämtliche Arbeitsversuche im Rahmen der ambulanten Rehabilitation scheiterten jedoch aufgrund der persistierenden neuropsychischen Defizite. In den fortgesetzten regelmässigen ambulanten neurologischen Kontrollen dominieren nebst der persistierenden neuropsychischen Störungen wahrscheinlich bereits vorbestehende und durch die akute Episode mit Hirn-ödem aggravierte cerebelläre Symptome in Form einer Koordinations- und Feinmotorikstörung beider Hände, einer leichten Dys-/Bradyarthrie, einer Stand- und Gangataxie sowie sakkadierten Blickfolgebewegungen. Das strukturelle Korrelat der Kleinhirnsymptomatik konnte bereits als umschriebene Atrophie im MRI ge-

Die Autorin hat keine finanzielle Unterstützung und keine Interessenkonflikte im Zusammenhang mit diesem Beitrag deklariert.

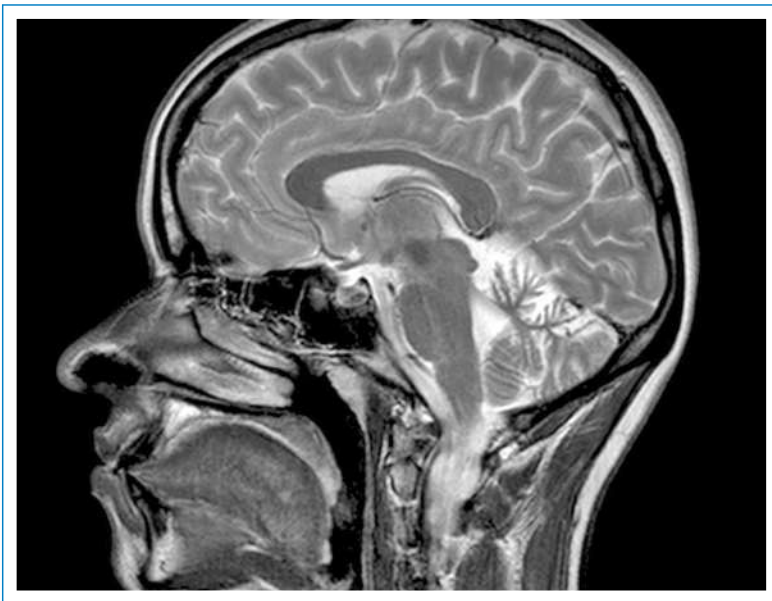

Abbildung 1
MRI des Schädels T2 sagittal: vorbestehende Kleinhirnatrophie.

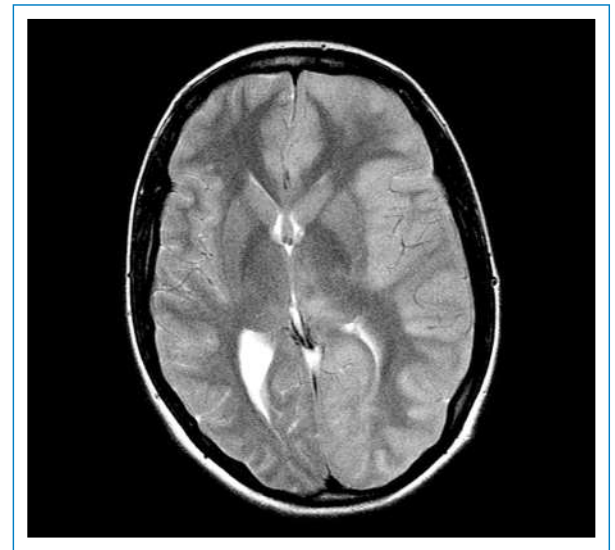

Abbildung 2
MRI T2 nach Zustandsverschlechterung: kortikale Schwellung der linken Hemisphäre mit Komprimierung des Seitenhorns und Mittellinienverlagerung, ausserdem Ödem im linken posteriorem Thalamus.

zeigt werden. Ein Verlaufs-Schädel-MRI ein Jahr nach akutem Hirnödem ergab nebst einem stationären Ausmass der Kleinhirnatrophie eine vollständige Rückbildung der vorgängig residuellen Signalstörungen kortikal linkshemisphärisch und links thalamisch.

Eine molekulargenetische Abklärung bestätigte die Diagnose der familiären hemiplegischen Migräne (FHM); es liess sich eine heterozygote Mutation des CACNA1A-Gens (p.Arg1346Gln) nachweisen, die in internationalen Datenbanken als pathogen beschrieben worden ist.

Unter einer fortgesetzten Prophylaxe mit Flunarizin primär 10 mg/d und im Verlauf bei nicht zu tolerierenden Nebenwirkungen wieder 5 mg/d sowie Magnesium 600 mg/d traten nach knapp zwei Jahren noch 3–4 Migräneattacken ohne Aura und 3 Episoden mit passagerer Armparese (isolierte Aura) ohne Kopfschmerzen pro Monat auf. Nach Absetzen der hormonellen Antikonzeption ging die Frequenz der Migräneattacken mit und ohne Aura deutlich zurück.

Diskussion

Die FHM ist eine seltene, autosomal-dominant vererbte Erkrankung. Ihr Pathomechanismus ist nur zum Teil erklärt. Bekannt sind unter anderem Mutationen der CACNA1A- und SCNA1A-Gene (kodieren Untereinheiten der neuronalen spannungsabhängigen Ca⁺⁺- resp. Na⁺-Kanäle) sowie des ATP1A2-Gens (kodiert eine Untereinheit der Na-K-ATPase) [2]. Entsprechende Mutationen finden sich bei ca. 10–20% der untersuchten Familien. Pathogene CACNA1A-Mutationen führen zu einer «gain-of-function» des Kanals, die vermutlich die Vulnerabilität des Gehirns für das Auftreten einer «cortical spreading depression» erhöht. Eine progrediente cerebelläre Atrophie kann bei diesen Patienten assoziiert sein, die sich klinisch bei ca. 20% mit permanenten neurologischen Defiziten (v.a. Nystagmus und Ataxie) manifestiert [2].

In der Literatur sind bisher nur wenige Fälle mit einem in der Bildgebung nachgewiesenen, raumfordernden zerebralen Ödem im Rahmen einer akuten Attacke beschrieben. Hingegen finden sich mehrere Fallberichte schwerer Episoden mit prolongierter Hemiparese, Vigilanzstörungen bis hin zu Koma oder sogar Tod ohne MR-tomographisch nachweisbare zerebrale strukturelle Pathologie. Ein minimales Kopftrauma scheint ein möglicher Auslöser für so schwere Episoden bei Patienten mit CACNA1A-Mutation zu sein, war bei unserer Patientin jedoch nicht zu eruieren [1].

Da die FHM eine seltene Erkrankung ist, fehlen klinische Studien zur Therapie. Eingesetzt werden empirisch nebst dem selektiven Kalziumantagonisten Flunarizin (Sibelium®) vor allem Antiepileptika wie Lamotrigin, Valproat und Topiramamat sowie Acetazolamid oder Verapamil [3]. Zur Attackenkupierung sollten vor allem konventionelle Analgetika wie NSAR oder Paracetamol, eventuell mit Koffein kombiniert, gegeben werden; Triptane werden bei der neurologischen Ausfallssymptomatik als kontraindiziert angesehen. Eine wirksame medikamentöse Therapie gegen die in unserem Fall beobachtete akute Schwellung des Hirnparenchyms ist nicht etabliert; die von uns eingesetzten Steroide/Acetazolamid waren ohne eindeutigen Effekt.

Korrespondenz:

Jane Morgillo, pract. med.
Alteggghalde 4
CH-6045 Meggen
[jem0705\[at\]hotmail.com](mailto:jem0705[at]hotmail.com)

Literatur

- 1 Stam AH, Luijckx G-J, Poll-Thé BT, Ginjaar IB, Frants RR, Haan J, et al. Early seizures and cerebral oedema after trivial head trauma associated with the CACNA1A S218L mutation. *J Neurol Neurosurg Psychiatry*. 2009;80:1125–9.
- 2 Pietrobon D. Familial Hemiplegic Migraine. *Neurotherapeutics*. 2007; 4:274–84.
- 3 Pelzer N, Stam AH, Haan J, Ferrari MD, Terwindt GM. Familial and sporadic hemiplegic migraine: diagnosis and treatment. *Curr Treat Options Neurol*. 2013;15(1):13–27.