Seltene Lokalisation eines Myxoms in der autochthonen Rückenmuskulatur

Jan Janzen[a], Helen Stucki[b], Carlo Schlatter[c]

[a] Histopathologie und VascPath, Bern; [b] Praxis für Allgemeinmedizin, Thun; [c] Praxis und Klinik Hohmad, Thun

Kasuistik

Die 53-jährige Patientin klagte über lokalisierte Nackenschmerzen ohne Ausstrahlung. Klinisch wurde während der Palpation im Bereich des Punctum maximum der Schmerzsymptomatik eine intramuskuläre Verhärtung festgestellt. Aufgrund dieser Myogelose begannen regelmässige physiotherapeutische Massnahmen. Im Übrigen litt die 162 cm grosse und 62 kg wiegende Patientin unter Hypotonie (Blutdruck 90/60 mm Hg, Ruhepuls 60/min), Colitis ulcerosa, rezidivierenden Gingivitiden, einem Uterus leiomyomatosus sowie Hämorrhoiden. Im Jahr 2010 hatte die Patientin eine Pertussisinfektion durchgemacht. Mit Ausnahme einer Verkalkung im Bereich der linken Achillessehne und einer chronischen Entzündung im Fussgewölbe medial links waren am Stütz- und Bewegungsapparat keine Besonderheiten nachweisbar.

Trotz kontinuierlicher Physiotherapie stellten sich nur geringfügige Besserungen ein. Wegen der Beschwerdepersistenz wurden durch die Hausärztin weitere Abklärungen vorgenommen. Diese ergaben einen ca. 2–3 cm messenden, palpablen, verschieblichen Tumor in der paravertebralen autochthonen Rückenmuskulatur Höhe BWK 2–3 rechts. Der Tumor war anfänglich nur leicht druckdolent. Innerhalb eines knappen Jahrs wurde er druckdolenter, eine Tumorprogredienz fiel jedoch nicht auf. Die körperlich aktive Patientin klagte zudem über Probleme beim Tragen von Rucksäcken.

In der Sonographie zeigte sich ein unregelmässig begrenzter, zum Teil unscharf abgrenzbarer Weichteiltumor mit einem Durchmesser von 24 × 9,6 mm und hypoechogen-inhomogener Binnenstruktur im transversospinalen Trakt der autochthonen Muskulatur paravertebral rechts, Höhe BWK 2–3 (Abb. 1). Teilweise ergab sich ein suspekter Aspekt mit Abbruch der intramuskulären Strukturen. Differentialdiagnostisch wurde ein vergrösserter Lymphknoten sowie ein primärer oder sekundärer Weichteiltumor respektive die Metastase eines unklaren Primärtumors («ACUPS») in Betracht gezogen. Aufgrund der zunehmenden Schmerzsymptomatik und der unklaren Dignität wurde mit der Patientin eine chirurgische Sanierung besprochen und durchgeführt.

Intraoperativ stellte sich ein tief in der Muskulatur liegender Tumor dar. Dieser war rechtsseitig lateral der Processi spinosus des zweiten und dritten Brustwirbelkörpers lokalisiert. Nach Durchtrennung der Subkutis wurde die Faszie des Musculus trapecius inzidiert und der Muskel in Faserrichtung gespalten. Die darunter liegende Faszie der autochthonen Muskulatur wurde gespalten. Die in der Tiefe lokalisierte derbe, knotige Läsion mit glasigem Aspekt konnte identifiziert und in toto exstirpiert werden.

Das in 4-prozentiger phosphatgepufferter Formalinlösung fixierte Operationspräparat wurde zur histologischen Diagnostik übersandt. Makroskopisch sah man ein 30 × 15 × 10 mm messendes, grauweisses, unregelmässiges Präparat mit teils soliden, teils schleimigen, teils gelatinösen grauweissen Schnittflächen. Mikroskopisch stellte sich ein benignes mesenchymales Neoplasma mit Infiltration der teils atrophen, teils komprimierten (druckatrophen) quergestreiften Muskulatur mit uniformen Zellkernen dar (Abb. 2). Die immunhistochemischen Anfärbungen mesenchymaler Marker (Vimentin, Desmin, SM-Aktin) fielen typisch aus, und es konnte eine leicht erhöhte proliferative Aktivität in der Tumorperipherie nachgewiesen werden (MIB 1/Ki67 in

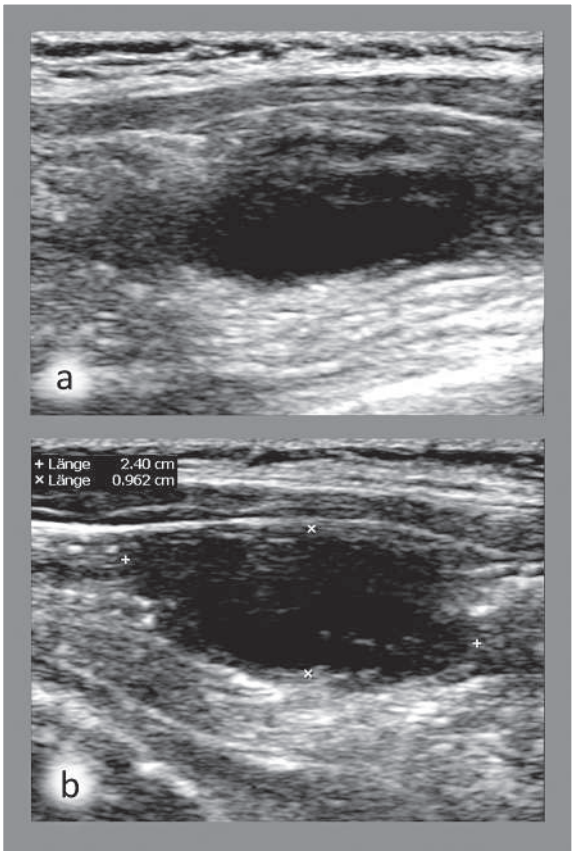

Abbildung 1
Intramuskuläres Myxom in der Sonographie: teilweise unscharf abgrenzbarer Weichteiltumor mit einem maximalen Durchmesser von 24 mm und hypoechogen-inhomogener Binnenstruktur.

Die Autoren haben keine finanzielle Unterstützung und keine Interessenkonflikte im Zusammenhang mit diesem Beitrag deklariert.

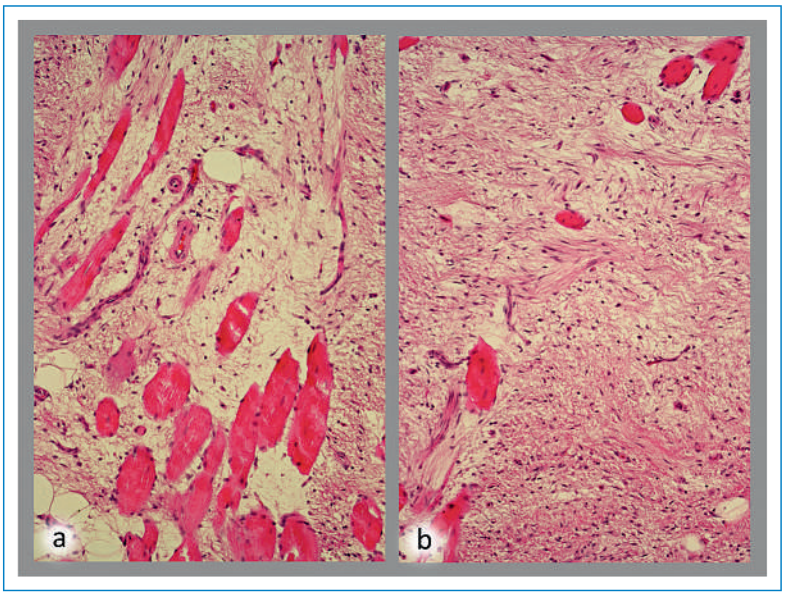

Abbildung 2
Intramuskuläres Myxom mit Infiltration der Muskulatur **(a)** und zellarmen Tumorarealen **(b)**, HE-Färbung × 200.

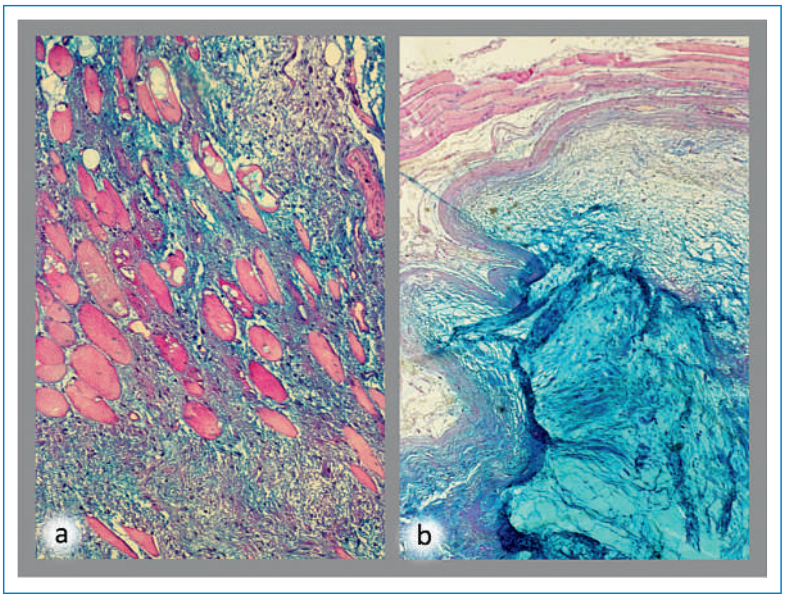

Abbildung 3
Die Spezialfärbungen zeigen die muzinösen Tumorkomponenten zwischen den Muskelzellen **(a)** und in einer Pseudozyste **(b)**. Die morphologische Abgrenzung zu einem Sarkom ist schwierig. AB-PAS-Färbung × 200.

ca. 5%). Lymphknotenstrukturen wurden nicht nachgewiesen. Wegen der muzinösen Tumorkomponenten war die diagnostische Abgrenzung zu einem niedrigmalignen myxoiden Fibrosarkom bzw. myxoiden Liposarkom schwierig (Abb. 3). Die eingeholte universitäre Zweitmeinung (PD Dr. med. Beata Bode, Pathologie Zürich) bestätigte unsere Diagnose eines intramuskulären Myxoms.
Beim letzten Follow-up, 24 Monate nach der operativen Entfernung des Tumors, bestanden nach wie vor reizlose Verhältnisse ohne Anhaltspunkte für ein Rezidiv.

Diskussion

Beim intramuskulären Myxom handelt es sich um ein benignes, mesenchymal differenziertes Neoplasma. Meistens sind Frauen im Alter von 40 bis 60 Jahren betroffen [1]. Die präoperative Diagnose eines Myxoms ist schwierig. Erst mit Hilfe einer mikroskopischen Untersuchung kann die Diagnose postoperativ erhoben werden, wobei folgende Kriterien wegweisend sind:

- Keine Bindegewebskapsel des Tumors, demzufolge infiltrierendes Wachstum in die Umgebung mit atrophen und/oder degenerierten Muskelfasern;
- Nachweis spindelförmiger, sternförmiger, ovaler oder runder Stromazellen mit fibrillären Retikulinfasern im Zytoplasma und unreife Kollagenfasern (Immunfärbungen Vimentin, Desmin und Aktin);
- Ansammlungen interstitiellen Muzins bzw. saurer/basischer Mukopolysaccharide (Alzianblau-PAS-Färbung);
- Bindegewebsreiche Tumorareale mit Kapillaren, Fibroblasten, Fibrozyten und Myofibroblasten (Calponin, CD31,34) [2–7].

Entzündungszellen kommen mit Ausnahme vereinzelter Makrophagen und Mastzellen nicht vor. Die Proliferationsaktivität des intramuskulären Myxoms kann mit dem Marker Ki 67 (Mib 1) nachgewiesen werden. In einer 51 Fälle umfassenden Studie über intramuskuläre Myxome bestanden bei 76% hyperzelluläre respektive hypervaskularisierte Tumorareale [7]. Interessanterweise wird das Myxom in der gängigen Schulmedizin trotz des lokal infiltrierenden Wachstums als ein benignes Neoplasma eingestuft. Über Metastasen wurde unseres Wissens bisher nicht berichtet, die Rezidivgefahr wird als gering eingeschätzt.
Medizinhistorisch sei bemerkt, dass der Terminus Myxom vom deutschen Pathologen Rudolph Virchow bereits im 19. Jahrhundert erstmals erwähnt wurde. In seiner Zellularpathologie schrieb er: «*In der That gibt es eine Reihe von Geschwülsten, die man zum Colloid gerechnet hat, welche vollkommen die Structur des Nabelstranges haben, und welche, wie dieser Theil, in ihrer Intercellularsubstanz wesentlich Schleim enthalten … diese Schleimgeschwülste sind … Myxome zu nennen*» [8]. Im angloamerikanischen Schrifttum wurde das Myxom erstmals im Jahr 1948 erwähnt [9]. Enzinger publizierte schliesslich im Jahr 1965 die erste Übersichtsarbeit dieser Entität mit 34 Fällen [3].
Meistens sind intramuskulär gelegene Myxome im Oberschenkel, in der Schulter- oder in der Glutealregion lokalisiert. Im geschilderten Fall lag das Myxom innerhalb der autochthonen Rückenmuskulatur. Diese Lokalisation ist selten und weist auf eine kongenitale Ätiologie hin; nach unseren Recherchen wurden bislang ca. zehn Fälle mit dieser Lokalisation publiziert [10]. Des Weiteren wurde ein isolierter Befall im Musculus scalenus dokumentiert [11]. Intramuskuläre Myxome scheinen eine Wachstumtendenz aufzuweisen; berichtet wurde von einem paravertebralen Myxom, das im grössten Durchmesser 15 cm mass (Ausdehnung von LWK 2 bis S 3) [12]. Die Ätiologie des intramuskulären Myxoms ist nach wie vor unklar und wird kontrovers diskutiert. Wahrschein-

lich leitet es sich von Myofibroblasten und/oder Fibroblasten ab, die sich unter anderem durch eine Sekretion von Mukopolysacchariden auszeichnen. Beim Nachweis multipler intramuskulärer Myxome sollte zudem an eine koexistierende fibröse Dysplasie (Mazabraud-Syndrom), an Überlappungen mit dem Morbus Jaffe-Lichtenstein oder an das Albright-Syndrom gedacht werden [2]. Da sich bei unserer Patientin die Symptomatik während physiotherapeutischen Massnahmen (Massage) verschlechterte, wurde auch ein Trauma in der Pathogenese berücksichtigt. Im untersuchten Operationspräparat fanden sich diesbezüglich jedoch keine Korrelate, insbesondere kamen keine Blutungsreste in der Berliner-Blau-Färbung vor.

Abschliessend sei erwähnt, dass aufgrund der klinisch-pathologischen Erscheinungsbilder differentialdiagnostisch immer an das Vorliegen eines malignen mesenchymalen Neoplasmas gedacht werden muss. Ein fibromyxoides Sarkom, ein myxoides malignes Histiozytom (Myxofibrosarkom) und ein myxoides Liposarkom sollten ausgeschlossen werden, bevor die Diagnose eines Myxoms gestellt wird.

Danksagung

Wir danken Dr. med. Katrin Janzen, Bern, und Tanja Schneider für die Hilfe bei der Manuskripterstellung.

Korrespondenz:

Dr. med. J. Janzen, MPhil
Histopathologie und VascPath
Postfach 350
CH-3000 Bern 22
info[at]janlab.ch

Literatur

1 Miettinen M, Hockerstedt K, Reitamo J, Totterman S. Intramuscular myxoma – a clinicopathological study of twenty- three cases. Am J Clin Pathol. 1985;84:265–72.
2 Allen PW. Myxoma is not a single entity: a review of the concept of myxoma. Annals of Diagnostic Pathology. 2000;4(2):99–123.
3 Enzinger FM. Intramuscular myxoma. A review and follow-up study of 34 cases. Am J Clin Pathol. 1965;43:104–13.
4 Andrews T, Kountakis SE, Maillard AA. Myxomas of the head and neck. Am J Otolaryngol. 2000;21:184–9.
5 Ishoo E. Intramuscular myxoma presenting as a rare posterior neck mass in a young child: case report and literature review. Arch Otolaryngol Head Neck Surg. 2007;133:398–401.
6 Jaser NA, Amr SS. Intramuscular myxoma. Annales Chirurgiae et Gynaecologiae 1988;77:78–80.
7 Nielsen GP, O'Connell JX, Rosenberg AE. Intramuscular myxoma: a clinicopathologic study of 51 cases with emphasis on hypercellular and hypervascular variants. Am J Surg Pathol.1998;22:1222–7.
8 Virchow R. Die Cellularpathologie in ihrer Begründung auf physiologische und pathologische Gewebelehre. 4. Auflage, Verlag August Hirschwald, Berlin 1871;563.
9 Stout A. Myxoma: the tumor of primitive mesenchyme. Ann Surg.1948; 127:700–19.
10 Falavigna A, Righesso O, Volquind D, Teles AR. Intramuscular myxoma of the cervical paraspinal muscle. Eur Spine J. 2009;18 (Suppl.2):245–9.
11 Ozawa H, Fujii M, Tomita T, Ogawa K. Intramuscular myxoma of scalene muscle: a case report. Auris Nasus Larynx. 2004;31:319–22.
12 Rashid A, Abdul-Jabar HB, Karmani S, Rezajooi K, Casey ATH. Giant paravertebral myxoma. Eur Spine J. 2010;20 (Suppl.2):138–42.