Dyspnoe nach In-vitro-Fertilisation

Philipp Stocker[a], Christian De Geyter[b], Franziska Schmid[b], Michael Tamm[a], Daiana Stolz[a]

[a] Klinik für Pneumologie, Universitätsspital Basel
[b] Klinik für gynäkologische Endokrinologie und Reproduktionsmedizin, Universitätsspital Basel

Fallbeschreibung

Eine 24-jährige Patientin wurde vom Hausarzt wegen zunehmender Dyspnoe ins Universitätsspital Basel zugewiesen. Nach vorgängiger Stimulation mit rekombinantem humanem Follitropin-beta (Puregon®) bei männlicher Infertilität und bei Zustand nach Ovarektomie rechts war bei der Patientin fünf Tage zuvor ein Embryo-Transfer im Rahmen einer Behandlung mit intrazytoplasmatischer Spermieninjektion durchgeführt worden. Bereits drei Tage nach dem Embryo-Transfer hatte die Patientin über eine belastungsabhängige Dyspnoe geklagt. Die Symptome waren vom Hausarzt im Rahmen ihres bekannten, saisonalen Asthmas interpretiert worden. Unter der von ihm verordneten Therapie mit Prednison 40 mg/d hatte sich der Zustand jedoch nicht gebessert.

Die Patientin beschrieb die neu aufgetretene Atemnot als belastungsabhängig, im Gegensatz zur bekannten Asthma-Symptomatik, die sich durch nächtlichen, trockenen Husten und Atemnot manifestierte. Thoraxschmerzen, Fieber, Auswurf und Beinschmerzen wurden verneint.

Klinisch zeigte sich eine adipöse (BMI 37,5 kg/m²), febrile (38,6 °C), normoxäme (99% O_2-Sättigung) Patientin in ordentlichem Allgemeinzustand. Der Blutdruck betrug 155/84 mm Hg, der Puls 96/min. Bei der Lungenauskultation war basal beidseits ein abgeschwächtes Atemgeräusch hörbar. Perkutorisch bestand eine basale, bilaterale Dämpfung. Die kardiale Auskultation ergab reine Herztöne ohne Nebengeräusche. Bilaterale, symmetrische, indolente Unterschenkelödeme liessen sich abgrenzen.

Das Blutbild zeigte eine Leukozytose (15,5 × 10^9/l) mit Neutrophilie (10,5 × 10^9/l) und eine Lymphozytose (4 × 10^9/l). Transaminasen und LDL waren leicht erhöht (ASAT 46 U/l, ALAT 96 U/l, GGT 164 U/l, LDH 218 U/l). Das CRP war ebenfalls geringfügig erhöht (12,7 mg/l). Die D-Dimere lagen bei 2,1 µg/ml.

Im abdominellen Ultraschall zeigten sich ein auf 9,9 × 6,2 cm vergrössertes linkes Ovar sowie wenig Aszites. Auf ein Röntgen-Thorax wurde bei der Möglichkeit einer Pleurasonographie verzichtet. Sonographisch konnte rechts ein grosser (>1 l), links ein mässig grosser (>500 ml) Pleuraerguss ohne Septierung dargestellt werden. Die Computertomografie des Thorax war, bis auf die bilateralen Pleuraergüsse mit konsequenten Kompressionsatelektasen, unergiebig (Abb. 1). Insbesondere fanden sich keine Hinweise auf Lungenembolien.

Die diagnostische und therapeutische Thorakozentese rechts ergab 1500 ml gelbliche Flüssigkeit. Die Analyse des Punktats zeigte ein Exsudat nach LIGHT-Kriterien (Pleura/Plasma-Protein 65/40 g/l, LDH 218/109 U/l) mit pH >7,2. Zytologisch handelte es sich um eine lymphozytär-granulozytäre Entzündung. Ein bakterielles Wachstum blieb aus.

Die Bodyplethysmografie einen Tag nach Pleurapunktion zeigte eine mittelschwere restriktive Ventilationsstörung (TLC 67% Soll) bei deutlicher Einschränkung der Diffusionskapazität (DLCO 62% Soll). Die ABGA zeigte eine leichte respiratorische Alkalose (pH 7,46), Normoxämie (10 kPa) und leichte Hypokapnie (4,10 kPa). Das Stickstoff-Monoxid in der Ausatmungsluft (FeNO) war mit 8 ppb normal (Norm <25 ppb).

Im Verlauf gab die Patientin deutlich weniger Atemnot an. Pleurasonographisch zeigte sich, im Vergleich zum Vorbefund, rechts noch ein mässiger Erguss, links eine leichte Abnahme der Ergussmenge. Der weitere klinische Verlauf war unauffällig. Ein Schwangerschaftstest blieb negativ.

Dieser Fall ist illustrativ, weil er einerseits einmal mehr die Wichtigkeit der Anamnese und des klinischen Untersuchs unterstreicht und andererseits wichtige Differentialdiagnosen der Dyspnoe in der Schwangerschaft beinhaltet. Ätiologisch kam für die Symptomatik der Patientin am ehesten ein ovarielles Hyperstimulationssyndrom in Frage. Differentialdiagnostisch musste aufgrund der Risikokonstellation und der Befunde auch an eine Lungenembolie oder eine Exazerbation des Asthma bronchiale gedacht werden.

Ovarielles Hyperstimulationssyndrom (OHSS)

Die zwei häufigsten Komplikationen der hormonellen Stimulationsbehandlung sind Mehrlingsschwangerschaften und ein klinisch relevantes ovarielles Überstimulationssyndrom (ca. 8%). Das Auftreten von Dyspnoe und der Nachweis eines Pleuraergusses weisen auf eine schwere Präsentation hin, die mit einer Häufigkeit von 0,5–5% bei allen Stimulationsbehandlungen vorkommt [1]. Pathogenetisch kommt es zu einer erhöhten Kapillarpermeabilität, die durch exzessives Ausschütten von vasoaktiven Substanzen während der Reifung und Luteinisierung von vielen Follikeln ausgelöst wird [2]. Dabei spielt der in den Corpora lutea des stimulierten Ovars ausgeschüttete *Vascular endothelial growth factor* (VEGF) eine Hauptrolle. Als Folge der erhöhten Kapillarpermeabilität können eine Dehydratation, Hyperkoaguabilität und Elektrolytstörungen bis hin zu einem ARDS auftreten. Die intraabdominale oder pleurale Flüssigkeitsansammlung führt zur Abnahme von der Gasaustauchoberfläche

Die Autoren haben keine finanzielle Unterstützung und keine Interessenkonflikte im Zusammenhang mit diesem Beitrag deklariert.

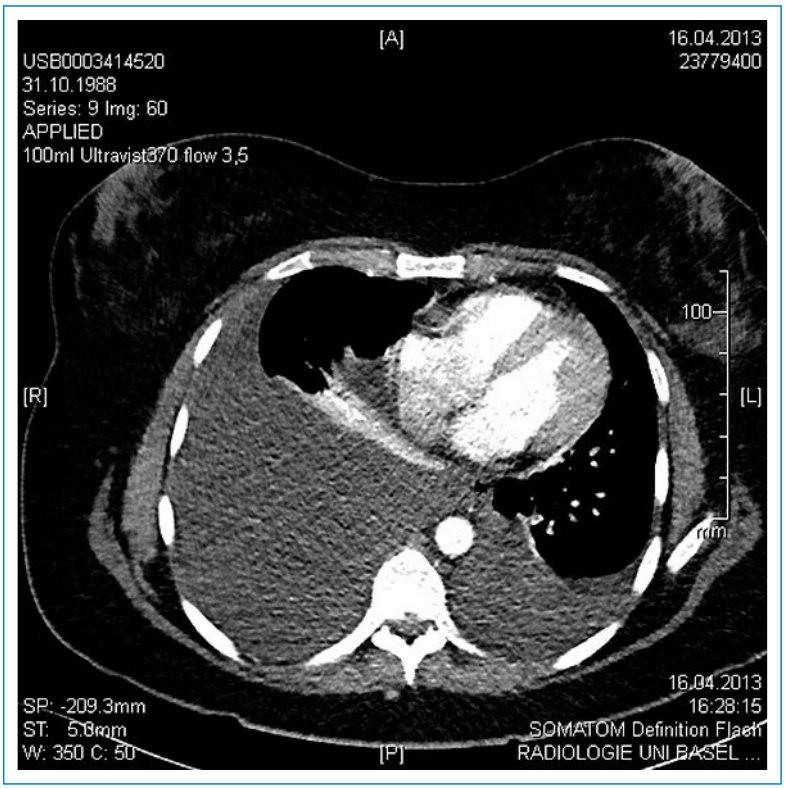

Abbildung 1
CT-Thorax mit beidseitigen Pleuraergüssen.

Tabelle 1
Einteilung des ovariellen Hyperstimulationssyndroms nach Golan.

Grad	Symptomatik
Mild	Grad 1: Abdominelles Spannungsgefühl, Unwohlsein Grad 2: Grad-1-Symptome + Übelkeit und Erbrechen, Vergrösserung der Ovarien (5–12 cm)
Mässig	Grad 3: Grad-2-Symptome + klinischer oder sonographischer Nachweis von Aszites
Schwer	Grad 4: Grad-3-Symptome + klinischer Hinweis auf Aszites und/oder Dyspnoe und Hydrothorax Grad 5: Grad-4-Symptome + Dehydratation, Hämokonzentration, Erhöhung der Blutviskosität, Koagulationsstörung, verminderte renale Perfusion

sowie Zunahme des pulmonalen Ventilations-Perfusionsmismatches. Dies zeigt sich lungenfunktionell als restriktive Ventilationsstörung mit Einschränkung der Diffusionskapazität. Als weitere pulmonale Komplikationen können respiratorische Infekte, ein ARDS oder Lungenembolien auftreten [3]. Thromboembolische Komplikationen sind schwerwiegende, aber glücklicherweise sehr seltene Komplikationen eines OHSS. Thrombosen treten dabei in 25% arteriell und in 75% venös auf.
Die Therapie des ovariellen Hyperstimulationssyndroms richtet sich nach dem Schweregrad (Tab. 1). Die Behandlung des milden und moderaten Hyperstimulationssyndroms ist symptomatisch und in der Regel ambulant möglich. Aus pulmonologischer Sicht kann bei relevanter Atemnot eine Pleurapunktion vorgenommen werden, wie im beschriebenen Fall.

Asthma bronchiale in der Schwangerschaft

Eine Asthma bronchiale in der Schwangerschaft verbessert sich bei etwa einem Drittel der Patientinnen, bleibt bei einem Drittel unverändert und verschlechtert sich bei einem Drittel der Schwangeren [4]. Akute Asthma-Exazerbationen treten bei 20–36% der schwangeren Patientinnen auf. Da Asthma bronchiale in der Schwangerschaft mit einer kleinen, aber statistisch signifikanten Erhöhung von Schwangerschaftskomplikationen assoziiert ist, haben die Prävention von Exazerbationen und die Therapie grosse Bedeutung. Das Asthma-Management beinhaltet neben der pharmakologischen Therapie auch die Patientenschulung und die Überwachung der Lungenfunktion.
Inhalierte Beta-2-Mimetika (bevorzugt Salbutamol, Salmeterol, Formoterol) und inhalierte Glukokortikoide (bevorzugt Budenosid) gelten auch in der Schwangerschaft als sichere Asthma-Medikamente. Systemische Glukokortikoide bergen ein erhöhtes Schwangerschaftsrisiko und sollten nur nach vorsichtiger Risiko-Nutzen-Abwägung verabreicht werden.
Die Diagnose eines Asthma bronchiale wird in der Schwangerschaft aufgrund einer reversiblen Atemwegsobstruktion gestellt, auf einen Bronchoprovaktionstest sollte in der Schwangerschaft verzichtet werden (Schwangerschafts-Kategorie C). Bei unserer Patientin konnte bei normaler Spirometrie und normalem Stickstoff-Monoxid in der Ausatmungsluft eine Asthma-Exazerbation als Ursache der Symptomatik ausgeschlossen werden.

Lungenembolie in der Schwangerschaft

Im Rahmen einer venösen Stase der unteren Extremitäten und einer Hyperkoaguabilität bei Zunahme der Gerinnungsfaktoren ist das Risiko eines venösen thromboembolischen Ereignisses bei Schwangeren (auch ohne Ovarialstimulation) gegenüber Nicht-Schwangeren 4- bis 50-mal höher. Wegen der therapeutischen Konsequenz kommt dem Nachweis beziehungsweise Ausschluss einer Lungenembolie grosse Bedeutung zu. Klinische Wahrscheinlichkeits-Scores (Wells-, Geneva-Score) für venöse thromboembolische Ereignisse sind für die Allgemeinbevölkerung validiert, nicht aber für schwangere Patientinnen. Eine tiefe klinische Wahrscheinlichkeit für eine Lungenembolie in Kombination mit einem negativen D-Dimer-Test schliesst eine Lungenembolie in der Allgemeinbevölkerung aus. Bei Schwangeren sollten die D-Dimere als Entscheidungshilfe zur Weiterabklärung nicht eingesetzt werden, da diese in der Schwangerschaft physiologischerweise steigen und andererseits ein negatives D-Dimer-Resultat eine Lungenembolie nicht zwingend ausschliesst.
Gemäss geltenden Guidelines sollte, bei vorhandenen Beschwerden der unteren Extremitäten, primär mittels Kompressions-Ultraschall eine Beinvenenthrombose gesucht werden (Abb. 2) [5]. Wird eine Thrombose nachgewiesen, darf ohne weitere Bildgebung eine Therapie begonnen werden. Bei negativem Venenultraschall oder Abwesenheit von Beinsymptomen wird vorgängig ein konventionelles Röntgen-Thoraxbild durchgeführt –

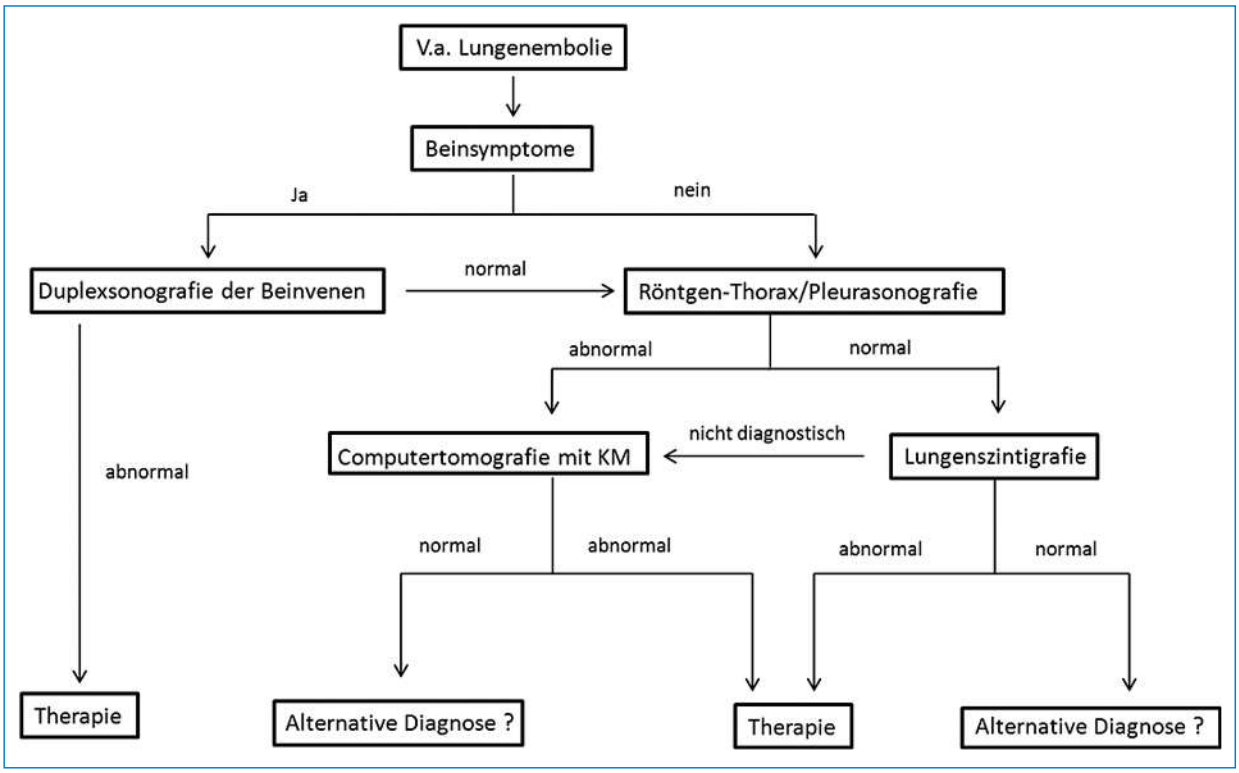

Abbildung 2
Diagnostischer Algorithmus bei Verdacht auf Lungenembolie in der Schwangerschaft, adaptiert nach [5].

oder wie im unseren Fall eine Pleurasonographie. Bei normalem Röntgenbild wird aufgrund der tieferen Strahlendosis für die Mammae eine Lungenszintigraphie bevorzugt, bei pathologischem Thorax-Röntgenbild eine Computertomographie empfohlen. Interessanterweise ist die Strahlenbelastung für den Fetus bei beiden Untersuchungen etwa gleich. Bei Nachweis einer Lungenembolie in der Schwangerschaft wird gewichtsadaptiert eine Therapie mit niedermolekularem Heparin empfohlen.

Korrespondenz:
Dr. med. Philipp Stocker
Klinik für Pneumologie
Universitätsspital Basel
Petersgraben 4
CH-4031 Basel
philipp.stocker[at]usb.ch

Literatur

1 Golan A, Weissman A. Symposium: Update on prediction and management of OHSS. A modern classification of OHSS. Reprod Biomed Online. 2009;19:28–32.
2 Lamazou F, Legouez A, Letouzey V, et al. [Ovarian hyperstimulation syndrome: pathophysiology, risk factors, prevention, diagnosis and treatment]. J Gynecol Obstet Biol Reprod (Paris). 2011;40:593–611.
3 Abramov Y, Elchalal U, Schenker JG. Pulmonary manifestations of severe ovarian hyperstimulation syndrome: a multicenter study. Fertil Steril. 1999;71:645–51.
4 Schatz M, Harden K, Forsythe A, et al. The course of asthma during pregnancy, post partum, and with successive pregnancies: a prospective analysis. J Allergy Clin Immunol. 1988;81:509–17.
5 Leung AN, Bull TM, Jaeschke R, et al. An official American Thoracic Society/Society of Thoracic Radiology clinical practice guideline: evaluation of suspected pulmonary embolism in pregnancy. Am J Respir Crit Care Med. 2011;184:1200–8.