




# Vorsicht bei juckendem Bauchnabel in der Schwangerschaft

Kristine Heidemeyer, Luca Borradori, Patrick A. Oberholzer  
Universitätsklinik für Dermatologie, Inselspital Bern

## Fallbeschreibung

Die Zuweisung der 30-jährigen Patientin erfolgte bei Verdacht auf eine therapieresistente Impetigo contagiosa. Die Patientin war in der 33. Schwangerschaftswoche und entwickelte zehn Tage vor Überweisung stark juckende Hautveränderungen, erst periumbilikal, anschliessend an den Fingern und den Zehen. Nach einem Spontanabort und einem Schwangerschaftsabbruch war dies die erste bis über das 2. Trimenon dauernde Schwangerschaft der Patientin. Unter einer durch den Hausarzt eingeleiteten Therapie mit CoAmoxicillin kam es zu einer Zunahme der Hautbefunde.

Bei Eintritt präsentierte sich die Patientin in einem guten Allgemeinzustand. Im Hautstatus zeigten sich periumbilikal, plantar beidseits an den Zehen und Fingern sowie vereinzelt am Rücken relativ gut begrenzte, lokalisierte urtikarielle Herde, auf denen sich Vesikel und Bullae entwickelten (Abb. 1 ). Die Entzündungswerte waren nur sehr diskret erhöht (CRP 20 mg/l, bei normwertigen Leukozyten), und die Patientin war afebril. In den Abstrichen der Blasen konnten keine Bakterien nachgewiesen werden.

Aufgrund der typischen Klinik und dieser Befunde stellten wir die Diagnose eines *Pemphigoid gestationis*. Die histologische Untersuchung einer periumbilikal entnommenen Biopsie zeigte eine oberflächliche und zum Teil auch tiefe vesikulo-bullöse eosinophile Dermatitis (Abb. 2 ). Die Resultate der direkten Immunfluoreszenz-(IF-)Analyse erlaubten mit linearen C3-Ablagerungen entlang der epidermalen Basalmembranzzone die Diagnose (Abb. 3 ). Die Suche nach zirkulierenden Autoantikörpern gegen BP180/BPAG2 per ELISA-BP180 fiel po-

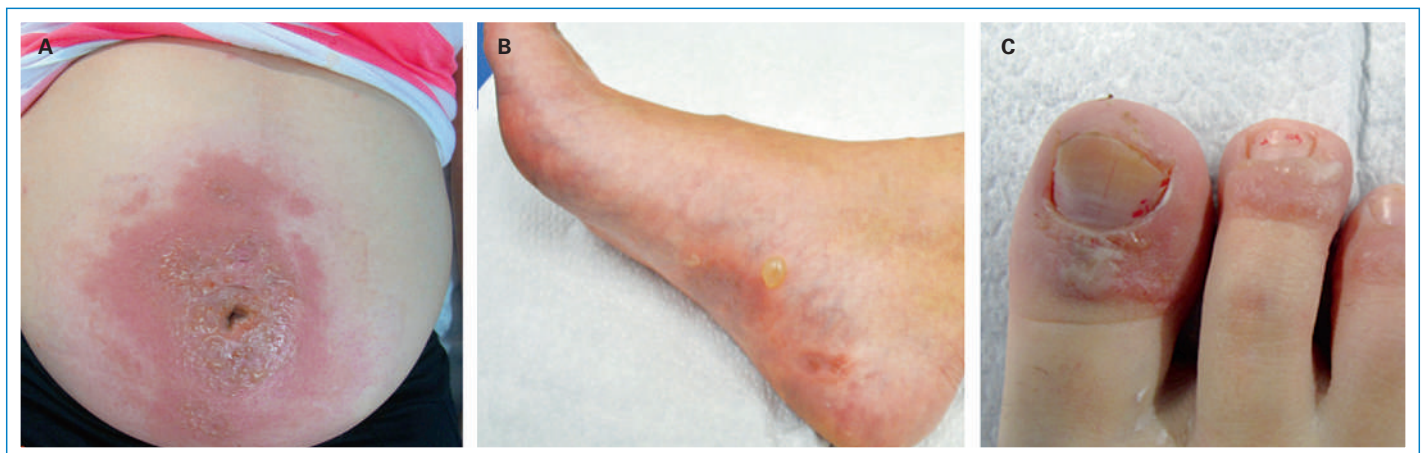sitiv aus (52,8 U/ml). Wir leiteten eine Therapie mit topischen Steroiden der Klasse III (Elocom-Crème) ein. Die Patientin wurde nach Durchführung einer intrauterinen Lungenreifung mit 12 mg Celeston nach Hause entlassen. Initial kam es zu einer deutlichen Reduktion der Hautbefunde, am 5. Tag traten jedoch erneut juckende Blasen palmoplantar und an den Oberschenkeln auf. Ein Wechsel auf ein Klasse-IV-Steroid brachte keine Besserung, so dass eine systemische Therapie mit Prednisolon 30 mg/d (entspricht ca. 0,5 mg/kg Körpergewicht) eingeleitet wurde. Darunter kam es zu einer langsamen Abnahme der Effloreszenzen, und die Steroide wurden in der Folge reduziert. Fünf Tage nach der Geburt heilten die Hautläsionen vollständig ab.

## Diagnostik

Das *Pemphigoid gestationis*, früher *Herpes gestationis* genannt, ist eine relativ seltene Schwangerschaftsdermatose, die bei einer von 2000–50000 Schwangerschaften auftritt [1]. Meist handelt es sich bei der Erst-diagnose um Erstschwangerschaften im 3. Trimenon oder selten Frauen in der frühen Postpartal-Periode. Eine Persistenz oder ein Rezidiv der Krankheit wurde auch unter oraler hormoneller Antikonzeption beobachtet. Zudem wurde vereinzelt eine Assoziation mit trophoblastischen Tumoren beschrieben.

Die Patientinnen präsentieren sich meist mit juckenden, polymorphen Hautveränderungen: Erytheme, ekzematiforme papulöse oder urtikarielle Hautveränderungen und Plaques, später eventuell auch Vesikel und Blasen oder auch targetoide Läsionen. Die Läsionen treten

Die Autoren haben keine finanzielle Unterstützung und keine Interessenkonflikte im Zusammenhang mit diesem Beitrag deklariert.



**Abbildung 1**

Gut begrenzte, lokalisierte urtikarielle Herde, auf denen sich Vesikel und Bullae entwickeln, periumbilikal (A), an den Füßen (B) sowie Zehen (C) und Fingern beidseits.

meist periumbilikal auf und können sich auf das ganze Integument ausbreiten. Meist ist das Gesicht ausgespart, die Schleimhäute sind selten befallen.

Die direkte Immunfluoreszenz, eine Untersuchung, mit der Immunoglobulinablagerungen in der Haut gesucht werden, ist der Goldstandard der Diagnostik [2]. Es finden sich lineäre C3- und in 30% der Fälle IgG-Ablagerungen entlang der epidermalen Basalmembranzone. Die histologische Untersuchung ist initial häufig unspezifisch und erlaubt keine Differenzierung gegenüber den anderen typischen Schwangerschaftsdermatosen.

Es finden sich ein Ödem und ein lympho-histiozytäres Infiltrat mit vereinzelt Eosinophilen. Erst im bullösen Stadium zeigen sich die typische subepidermale Blasenbildungen und vereinzelte nekrotische Keratinozyten. Zur weiteren Diagnostik können mittels der indirekten Immunfluoreszenz zirkulierende Antikörper (IgG) gegen die epidermale Basalmembranzone im Serum identifiziert werden. Diese Antikörper, die gegen das bullöse Pemphigoid-Antigen 180 (BP180) gerichtet sind, lassen sich heute schnell, spezifisch und empfindlich mittels ELISA nachweisen. Der ELISA-Wert korreliert auch mit der Krankheitsaktivität.

Die schwierigste Differentialdiagnose ist die polymorphe Schwangerschaftsdermatose (Polymorphic eruption of pregnancy; PUPPP, pruritic urticarial papules and plaques of pregnancy). Diese ist im Initialstadium weder klinisch noch histologisch vom *Pemphigoid gestationis* unterscheidbar. Die PUPPP weist jedoch äusserst selten Vesikel auf und zeigt sich mit deutlicher Betonung der Striae distensae. Wichtig ist es, bei Pruritus in der Schwangerschaft an die Differentialdiagnose der intrahepatischen Schwangerschaftscholestase zu denken, da diese als einzige Schwangerschaftsdermatose schwere Folgen für den Fötus mit gehäuften Früh- und Totgeburten haben kann. Bei Verdacht sollte die Gesamtgallensäure bestimmt werden.

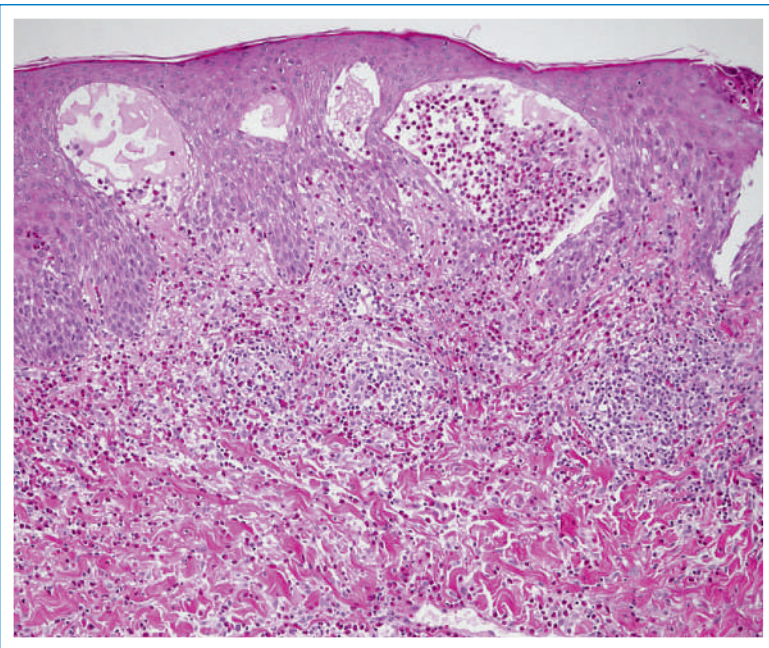
Die beim Schwangerschaftspemphigoid charakteristisch nachgewiesenen Autoantikörper gegen BP180 (auch BPAG2 oder Kollagen XVII genannt) sind pathogenetisch relevant. Bei BP180 handelt es sich um ein Transmembranprotein, das in Adhäsionskomplexen der Haut – den sogenannten Hemidesmosomen – exprimiert wird. Somit ist es wichtig für die Verankerung der Keratinozyten an der epidermalen Basalmembran.

Die Antikörper-vermittelte Entzündung führt zur subepidermalen Spaltbildung und somit zur Blase. Interessanterweise wird BP180 auch in den epithelialen Zellen des Chorions und in der Plazenta ab dem zweiten Schwangerschaftsmonat exprimiert.

## Therapie

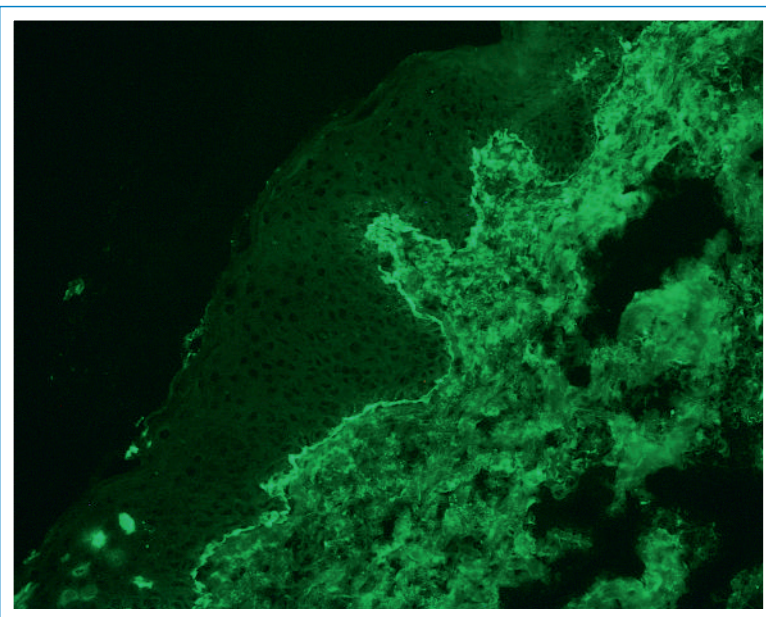
Die Behandlungsmethoden sind durch die Schwangerschaft limitiert. Therapeutisch wird in erster Linie versucht, die Krankheitsaktivität mit topischen Steroiden zu kontrollieren, insbesondere auch aufgrund des geringen Nebenwirkungsprofils. Bei fehlendem Ansprechen oder schweren Verläufen können systemische Steroide (in der Regel Prednisolon 0,3–0,5 mg/kg KG) eingesetzt werden, womit meist gute Erzielung erzielt werden. Die möglichen Nebenwirkungen müssen geprüft und therapiert werden [3, 4]. Gegen den Juckreiz können Antihistaminika eingesetzt werden: Insbesondere ist auch die leicht sedierende Wirkung der «alten» anticholinergen H1-Antihistaminika erwünscht. Da es unter dieser Therapie am Ende der Schwangerschaft zu einer Sedation des Fötus kommen kann, sollten am Ende der Schwangerschaft und bei stillenden Frauen vorzugsweise nichtsedierende Antihistaminika eingesetzt werden.

Bei fehlendem Ansprechen auf Steroide wurde auch der erfolgreiche Einsatz von intravenösen Immunglobuli-



**Abbildung 2**

Die histologische Untersuchung einer periumbilikal entnommenen Biopsie zeigt eine oberflächliche und zum Teil auch tiefe vesikulo-bullöse eosinophile Dermatitis.



**Abbildung 3**

Direkte Immunfluoreszenz-Analyse: lineare C3-Ablagerungen entlang der epidermalen Basalmembranzone.

nen beschrieben. Bei einem sehr selten vorkommenden prolongierten postpartalen Verlauf wurden Azathioprin (50–150 mg/d) und Dapson (50–150 mg/d) mit variablem Erfolg eingesetzt. Rituximab (375 mg/m<sup>2</sup> alle 4 Wochen) führte in einzelnen, nicht auf andere immunsuppressive Therapien ansprechenden Fällen zum Erfolg [5]. Die Krankheit ist jedoch in den meisten Fällen postpartal innert sechs Monaten selbstlimitierend.

Wichtig ist, dass es bei Folgeschwangerschaften mit dem gleichen Partner potentiell zu Rezidiven mit früherem Beginn und schwereren Verläufen kommen kann. In weniger als 5% der Fälle sind die Neugeborenen mitbetroffen; die betroffenen Kinder werden mit Urticae und erythematösen Papeln, seltener Blasen geboren. Ernsthaftere Komplikationen wie Frühgeburtlichkeit treten sehr selten auf. Es wird aber vereinzelt über Neugeborene berichtet, die für ihr Alter zu klein sind und ein zu tiefes Geburtsgewicht haben. Auch wenn das fetale Risiko sehr gering ist, ist nach Diagnosestellung eine Kontrolle durch die Fachärzte der Geburtshilfe zu empfehlen.

### Take-home message

- Bei allen pruriginösen Schwangerschaftsdermatosen muss ab dem zweiten Trimester auch an ein *Pemphigoid gestationis* gedacht werden.
- Der Beginn ist häufig periumbilikal, mit starkem Juck-

reiz und entzündlichen, unspezifischen Hautveränderungen.

- Die Diagnose erfolgt mit direkter Immunfluoreszenz zum Nachweis von C3-Ablagerungen. Alternativ ist die Suche nach anti-BP180-Antikörpern mittels ELISA-BP180 möglich (Screening-Test noch nicht validiert).

---

### Korrespondenz:

Kristine Heidemeyer  
 Universitätsklinik für Dermatologie  
 Inselspital Bern  
 CH-3010 Bern  
[kristine.heidemeyer\[at\]insel.ch](mailto:kristine.heidemeyer[at]insel.ch)

---

### Literatur

- 1 Ambros-Rudolph CM, Mullegger RR, Vaughan-Jones SA, Kerl H, Black MM. The specific dermatoses of pregnancy revisited and reclassified: results of a retrospective two-center study on 505 pregnant patients. *Journal of the American Academy of Dermatology*. 2006;54(3):395–404. Epub 2006/02/21.
- 2 Ambros-Rudolph CM. Dermatoses of pregnancy – clues to diagnosis, fetal risk and therapy. *Annals of dermatology*. 2011;23(3):265–75. Epub 2011/09/13.
- 3 Intong LR, Murrell DF. Pemphigoid gestationis: current management. *Dermatologic clinics*. 2011;29(4):621–8. Epub 2011/09/20.
- 4 Beard MP, Millington GW. Recent developments in the specific dermatoses of pregnancy. *Clinical and experimental dermatology*. 2012; 37(1):1–4; quiz 5. Epub 2011/10/20.
- 5 Beltraminelli H, Borradori L. Gestational Pemphigoid Available from: <http://www.therapeutique-dermatologique.org/spip.php?article1552&lang=en>.