Carotisdissektion und Stroke beim Schnorcheln

Helena Pastorova, Björn Becker, Biljana Rodic

Kantonsspital Winterthur

Fallpräsentation

Ein 52-jähriger Patient stellte sich auf der Notfallstation wegen migräneähnlichen, linksseitigen Kopfschmerzen und plötzlich aufgetretener partieller Aphasie mit rechtsseitigem sensomotorischem Hemisyndrom vor. Zwei Tage zuvor war er aus den Ferien auf Mauritius zurückgekehrt. Dort hatte er, wie mehrmals zuvor, Tauchferien (Schnorcheln) gemacht und Tauchgänge bis max. 12 m Tiefe unternommen. Er gab an, einen linksseitigen Halsschmerz verspürt zu haben, dem er keine Bedeutung zuschrieb.

Die Diagnostik mittels Schädel-MRI bestätigte die Verdachtsdiagnose eines embolischen ischämischen zerebrovaskulären Insults im Mediastromgebiet links (Abb. 1). Die Ursache war eine langstreckige Dissektion der A. carotis interna links mit komplettem Gefässverschluss innerhalb des Canalis caroticus. Wir führten eine intravenöse Lysebehandlung durch, danach waren die Sprachstörung und die rechtsseitige Hemisymptomatik rasch regredient. In der übrigen Stroke-Abklärung ergab sich der Befund eines isolierten offenen Foramen ovale. Die Sekundärprophylaxe wurde mit Aspirin cardio weitergeführt.

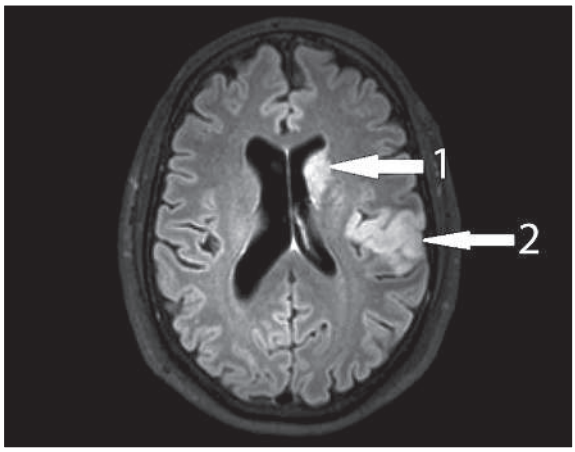

Abbildung 1
Pfeil Nr. 1: kleinere hypointense Läsion paraventrikulär (Nucleus caudatus, Nucleus lentiformis). Pfeil Nr. 2: grössere hypointense Läsion temporal (posteriore Insula, Gyrus supramarginalis, caudaler Gyrus postcentralis links).

Die Autoren haben keine finanzielle Unterstützung und keine Interessenkonflikte im Zusammenhang mit diesem Beitrag deklariert.

Diskussion

Eine spontane Dissektion der kraniozervikalen Gefässe, inbesondere der Arteria carotis, ist eine häufige Ursache ischämischer zerebrovaskulärer Ereignisse bei jüngeren Patienten und betrifft 20% aller ischämischer zerebrovaskulärer Ereignisse [1]. Die häufigsten Symptome sind ein lokaler Schmerz aufgrund der Dissektion, ipsilaterale Kopfschmerzen mit ipsilateralen Hirnnervenausfällen und einem Horner-Syndrom sowie bis zu 90% ischämische retinale oder zerebrale Symptome [2].

Eine Carotisdissektion mit nachfolgendem Hirninfarkt nach dem Tauchen kommt extrem selten vor. Es können verschiedene pathogenetische Muster vorliegen. Beim Tauchen wird eine Streckung, Extension und Rotation der Halswirbelsäule mit Zug an der Carotis interna und eine massive Druckerhöhung in der A. carotis durch Valsalva-Manöver vermutet. Wahrscheinlich würde das Tauchen allein für eine Dissektion nicht ausreichen. Als prädisponierende Faktoren liegen häufig verschiedene angeborene oder erworbene strukturelle Defizite der Arterienwand vor [2]. In der Regel werden die Patienten mit einer Dissektion für mehrere Monate antikoaguliert. Bei unserem Patienten haben wir uns für eine Behandlung mit Thrombozytenaggregationshemmern entschieden. Eine nichtrandomisierte Studie mit 298 Patienten zeigte, dass Rezidive eines ischämischen Insults oder einer Dissektion unabhängig vom Typ der antithrombotischen Therapie vorkommen (Aspirin oder Antikoagulantien) [3].

Korrespondenz:
Dr. med. Helena Pastorova
Hohensteinweg 16
CH-8055 Zürich
helenapastorova[at]hotmail.com

Literatur

1 Debette S. Cervical-artery dissections: predisposing factors, diagnosis and outcome. Lancet Neurology. 2009;8(7):668–78.
2 Hafner N, et al. Dissection of the internal carotid artery after SCUBA diving: a case report and review of the literature. Neurologist. 2011; 17(2):79–82.
3 Georgiadis D, et al. Aspirin vs anticoagulation in carotid artery dissection. Neurology. 2009;72(21):1810.