

«Hüftproblem» beim Sportler? An die Symphyse denken!

Hans Stalder^a, Peter Kremer^b

^a Orthopädie Klinik Im Park, Zürich



^b Rheumazentrum Klinik Im Park, Zürich

Leistenprobleme bei jungen Sporttreibenden – insbesondere Fussballspielern – sind häufig. Können die Probleme nicht eindeutig einem auslösenden Ereignis zugeschrieben werden, so führen sie meist zu langwierigen Abklärungen und nicht selten unbefriedigendem Behandlungsverlauf. Sind an den Weichteilen keine strukturellen Veränderungen nachzuweisen, so gerät meist das Hüftgelenk in den Fokus wo – dank hochentwickelter Bildgebung und arthroskopischer Behandlungsmöglichkeit – nicht selten ein Impingement als Auslöser der Beschwerden identifiziert wird. Wir überblicken zwei Fälle, bei denen eine Symphysisitis als Auslöser für Leistenschmerzen identifiziert werden konnte. Beide Fälle wurden initial mit einer Impingementpathologie der Hüftgelenke assoziiert. Anhand eines typischen Falls soll auf die Symphysisitis hingewiesen werden, die bei der Differentialdiagnose hartnäckiger chronischer Leistenbeschwerden Beachtung verdient.

Fallbeschreibung

Ein bis anhin beschwerdefreier 30-jähriger Hobbyfussballer mit regelmässigem, mehrmaligem Training pro Woche klagte im Anschluss an ein Trainingslager ohne ersichtlichen Auslöser über Leistenschmerzen beidseits, jedoch rechtsbetont. Die Beschwerden hielten über ein Jahr lang an. Sie traten ausschliesslich im dynamischen Bewegungsablauf auf, etwa beim Abspielen des Balls. Im Stehen, Liegen oder Sitzen war er beschwerdefrei. Die Beschwerden waren weder durch Schonung noch durch den Einsatz der üblichen, konservativen Massnahmen nachhaltig zu beeinflussen.

Im Rahmen der erweiterten bildgebenden Abklärung ergab die Arthro-MRT den Befund eines antero-lateralen, femoro-acetabulären CAM-Impingements mit zusätzlich nachweisbaren globulären Veränderungen im rechten Labrum. Nach Kortisoninfiltration der Hüfte sistierten die Beschwerden für einige Wochen, worauf der Patient für eine operative Sanierung des CAM-Impingements vorgesehen wurde. Die orthopädische Untersuchung ergab jedoch einen unauffälligen Hüftbefund. Insbesondere liess sich zwischen den radiologischen Befunden und der Klinik kein Zusammenhang erkennen. Einzig beim Open-book- bzw. beim Pelvic-rock-Test wurden leichte Schmerzen im Bereich des unteren Abdomens angegeben.

Bei dieser unklaren Ausgangslage erfolgte eine Skelettszintigraphie, die den Verdacht auf eine Symphysisitis bestätigte (Abb. 1 ). Eine zusätzliche MRT ergab den Verdacht einer entzündeten Symphyse mit erosiven Veränderungen und teilweise aufgebrauchtem Faserknorpel. Bei bestätigtem Verdacht auf eine symphysisitische Läsion und dem erneuten Versagen der konservativen Behandlungen erfolgte die Symphysiodese mittels Beckenkamm-Spaninterponat (Abb. 2 ). Der entfernte Symphysenknorpel wies histologisch erhebliche Substanzrisse und reaktives Granulationsgewebe entsprechend einer Pseudoarthrose auf.

Der postoperative Verlauf sowohl der Fusion als auch der Spanentnahme war unauffällig. Nach zehn Wochen konnte der Patient ein leichtes Training aufnehmen, nach sechs Monaten war er wieder voll sportfähig. Ein Jahr nach der Operation ergab die Verlaufsuntersuchung eine solide Fusion der Symphyse bei vollständiger Symptomfreiheit.

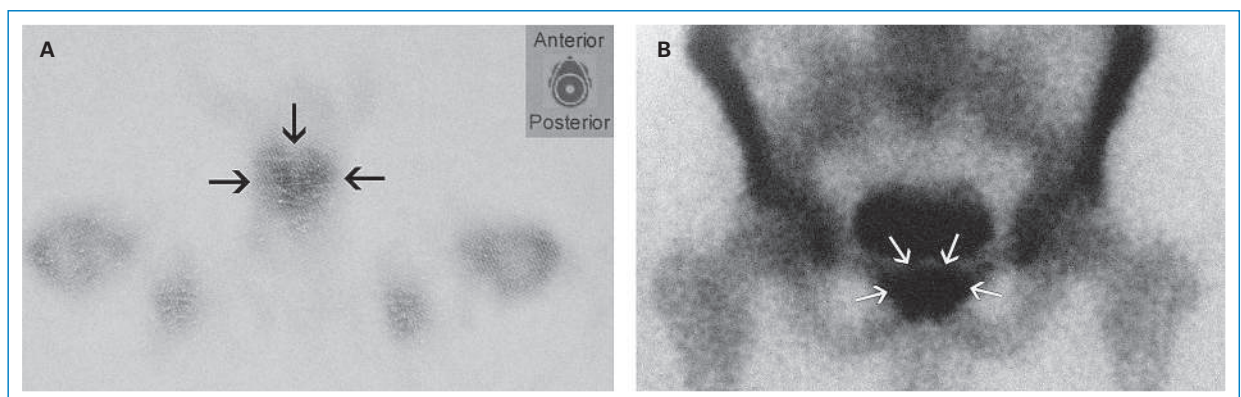


Abbildung 1
Szintigraphischer Befund mit starker Anreicherung im Bereich der Symphyse; **A:** koronare Aufnahme; **B:** ap.

Die Autoren haben keine finanzielle Unterstützung und keine Interessenkonflikte im Zusammenhang mit diesem Beitrag deklariert.

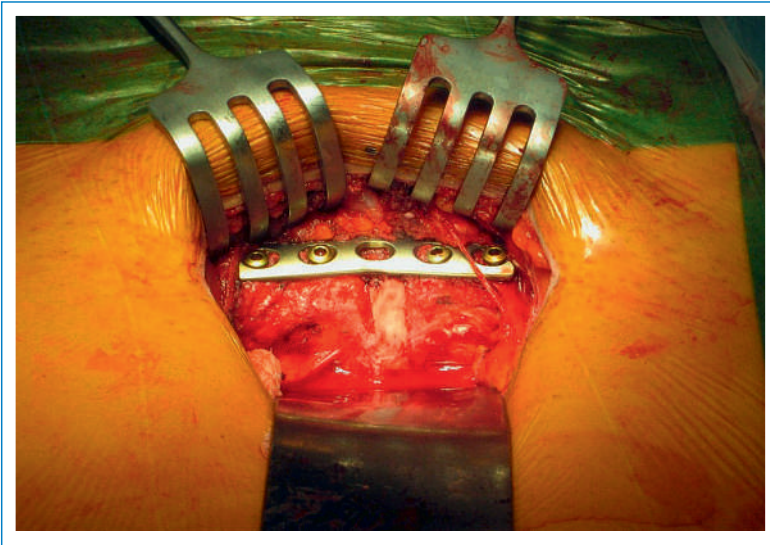

Abbildung 2
Operationssitus nach Spaninterponat und Plattenosteosynthese.

Diskussion

Sportlich aktive jüngere Menschen – meist fussballspielende junge Männer – leiden häufig unter Schmerzen in der Leiste. Hauptsymptom ist meist der lastabhängige, oft wechselseitige diffuse Schmerz. Können eindeutig posttraumatische Ursachen wie Adduktorenzerrungen, Muskelfaser- oder Sehnenrisse oder auch Hernien ausgeschlossen werden, so sollte eine Untersuchung der Hüftgelenke durchgeführt werden [1, 2]. Lassen sich anlagebedingte Pathologien, Schäden oder Veränderungen am Labrum acetabuli, den Knochen oder dem Gelenkknorpel als Schmerzursache ebenfalls ausschliessen, könnte ein Symphysenproblem vorliegen.

Aufgrund der relativ langen Liste von Differentialdiagnosen ist die Symphysitis zwar keine homogene pathogenetische Entität [3–8]. Es ist jedoch davon auszugehen, dass sie in der Gruppe der hier diskutierten Patienten nicht selten übersehen wird. Nach unserer Erfahrung mit zwei Fällen scheint die Symphysiodese bei gesicherter Diagnose eine effiziente und wenig invasive Behandlung zu sein. Allerdings ist die Literaturlage diesbezüglich wenig ergiebig.

Korrespondenz:

Dr. med. H. Stalder
Orthopädie Im Park
Seestrasse 220
CH-8027 Zürich
[hst\[at\]staldimpark.ch](mailto:hst[at]staldimpark.ch)

Literatur

- 1 Larson CM, Sikka RS, Sardelli MC, Byrd JW, et al. Increasing Alpha Angle is Predictive of Athletic-Related "Hip" and "Groin" Pain in Collegiate National Football League Prospects. *Arthroscopy*. 2013;29(3):405–10. doi: 10.1016/j.arthro.2012.10.024. Epub 2013 Jan 26.
- 2 Larson CM, Pierce BR, Giveans MR. Treatment of athletes with symptomatic intra-articular hip pathology and athletic pubalgia/sports hernia: a case series. *Arthroscopy*. 2011;27(6):768–75. doi: 10.1016/j.arthro.2011.01.018.
- 3 Williams PR, Thomas DP, Downes EM. Osteitis pubis and instability of the symphysis: when nonoperative measures fail. *Am J Sports Med*. 2000;28:3560–5.
- 4 Beatty T. Osteitis pubis in athletes. *Curr Sports Med Rep*. 2012;11(2):96–8.
- 5 Rosenthal RE, Anderson S, Markham RR, Rhami A. Osteomyelitis of the symphysis pubis a: A separate disease from osteitis pubis. *JBJS*. 1982;64A:123–8.
- 6 Grieser T, Schmitt H. Die Ostitis pubis – MRT als diagnostischer Schlüssel eines klinisch unklaren, belastungsabhängigen Leisten Schmerzes. *Deutsche Zeitschrift für Sportmedizin*. 2009;60(6):150–6.
- 7 Mehin R, Meek R, O'Brien P, Blachut P. Surgery for osteitis pubis. *Can J Surg*. 2006;49(3):170–6.
- 8 Delaunay C, Roman F, Validire J. Pubic osteoarthropathy caused by symphyseal instability or chronic painful symphysiolysis: treatment by symphysiodesis. Apropos of a case and review of the literature. *Rev Chir Orthop Reparatrice Appar Mot*. 1986;72(8):573–7.