MR-Elastographie der Leber

Moritz Wurnig, Andreas Boss
Institut für Diagnostische und Interventionelle Radiologie, UniversitätsSpital Zürich

Dank konsequenter Forschung und Entwicklung im Bereich der medizinischen Bildgebung sind heute exzellente anatomisch-morphologische Darstellungen mittels Ultraschall, Computer- (CT) und Magnetresonanztomographie (MRT) möglich. Allerdings können Erkrankungen – vor allem in frühen Stadien – keine oder nur unspezifische morphologische Korrelate zeigen. Ein typisches Beispiel dafür ist die Leberzirrhose beziehungsweise das Vorstadium Leberfibrose.

Methodik

Die Elastographie erlaubt – in Analogie zur Palpation – eine Beurteilung der Steifigkeit des untersuchten Gewebes beziehungsweise dessen Schermoduls, der die relevante physikalische Grösse darstellt. Das grundsätzliche Prinzip der Untersuchung besteht aus drei Teilen: der Applikation von mechanischem Stress, der Messung der Verformung des Gewebes und der Berechnung des Schermoduls aus den gewonnenen Daten.
Jeder der drei Untersuchungsteile kann auf unterschiedliche Arten erfolgen. Für die Applikation des mechanischen Stresses können einerseits interne (z.B. das Herz) oder externe Quellen verwendet werden, andererseits kann die Applikation zeitlich statisch oder dynamisch erfolgen. Für die Messung der Reaktion des Gewebes kann sowohl die Sonographie als auch die MRT mit speziellen Sequenzen eingesetzt werden. Beide Methoden können die Verformung und durch repetitive Messung die Ausbreitung mechanischer Wellen im untersuchten Gewebe erfassen und darstellen. Die Wellenlänge der beobachteten Wellen ist dabei umgekehrt proportional zur Steifigkeit des Gewebes. Für die Berechnung des Schermoduls werden an das jeweilige Verfahren und das untersuchte Gewebe angepasste Algorithmen eingesetzt, welche die Berechnung quantitativer Daten ermöglichen.
Heutzutage ist die dynamische Magnetresonanz-(MR-) Elastographie eine der häufigsten angewandten Formen der Elastographie. Die Vorteile der MR-Elastographie im Gegensatz zur Ultraschall-Elastographie liegen in der geringeren Untersucherabhängigkeit, der niedrigeren technischen Versagensrate und der grösseren Abdeckung des untersuchten Bereichs, da die Ultraschall-Elastographie nur eine limitierte Eindringtiefe hat [1, 2]. Dies stellt unter anderem bei adipösen Patienten ein besonderes Problem dar. Für die MR-Elastographie werden üblicherweise modifizierte Phasenkontrastsequenzen basierend auf Gradientenecho, Spinecho oder echoplanarer Bildgebung (Echo-Planar Imaging, EPI) eingesetzt. Durch den Einsatz von sogenannten Motion-encoding-Gradienten (speziell geschalteten ansteigenden Magnetfeldern) und entsprechender Triggerung können die mechanischen Wellen mit Amplituden im Mikrometerbereich dargestellt werden. Für die Erzeugung der mechanischen Wellen wird zumeist ein pneumatisch betriebener Induktor verwendet. Dieser erzeugt durch Vibration mechanische Wellen mit einer Frequenz zwischen 20 und 200 Hz, für die MR-Elastographie ist eine Frequenz von 60 Hz üblich. Die Dauer für die Akquisition einer Schicht beträgt etwa 20 Sekunden, bei angehaltener Atmung.

Anwendung

Durch ihre Lage und ihren Aufbau ist die Leber besonders für die Untersuchung mit Hilfe der Elastographie geeignet. Veränderungen des Schermoduls in der Leber lassen sich bei verschiedenen Erkrankungen feststellen, zum Beispiel Leberfibrose, -zirrhose, -tumoren oder akuter Hepatitis [2–4].
Der Nachweis bzw. die Graduierung einer Leberfibrose ist im Moment eine der wichtigsten Indikationen für die Durchführung einer MR-Elastographie. Die Leberfibrose ist die gemeinsame Endstrecke vieler chronischer Lebererkrankungen und führt bei weiterem Fortschreiten zur Leberzirrhose. Die Leberzirrhose wiederum kann zu schweren Komplikationen führen, unter anderem einem hepatozellulären Karzinom, hepatischer Enzephalopathie oder Leberversagen. Andererseits ist die Leberfibrose in frühen Stadien bei entsprechender Therapie der Grunderkrankung potentiell reversibel, so dass eine Früherkennung wichtig ist.
Der aktuelle Goldstandard für Diagnose und Quantifizierung der Leberfibrose, die Biopsie, hat einige Nachteile: ausser einer geringen Akzeptanz durch die Patienten auch Untersucherabhängigkeit, Anfälligkeit für Samplingfehler und eine schlechte Wiederholbarkeit. Daher wird bei asymptomatischen Patienten nur sehr ungern eine Biopsie durchgeführt [5]. Als invasive Untersuchung ist sie ausserdem mit einer Komplikationsrate von geschätzten 3% und einer Mortalitätsrate von 0,03% verbunden [6]. Im Gegensatz dazu konnte für die MR-Elastographie eine Sensitivität von 98% und eine Spezifität von 99% für die Unterscheidung zwischen normaler und fibrotischer Leber gefunden werden, sowie eine Sensitivität von 86% und eine Spezifität von 85%, um eine milde Fibrose von einer mittelgradigen oder schweren Fibrose zu unterscheiden. Die MR-Elastographie ist laut einem aktuellen systematischen Review das einzige bildgebende Verfahren, das Leberfibrose mit guter Genauigkeit diagnostizieren und graduieren kann [7]. Auch im Vergleich mit Serumparametern wie dem AST/Thrombozyten-Ratio-Index (APRI) schneidet die MR-Elastographie besser ab [2].

Die Autoren haben keine finanzielle Unterstützung und keine Interessenkonflikte im Zusammenhang mit diesem Beitrag deklariert.

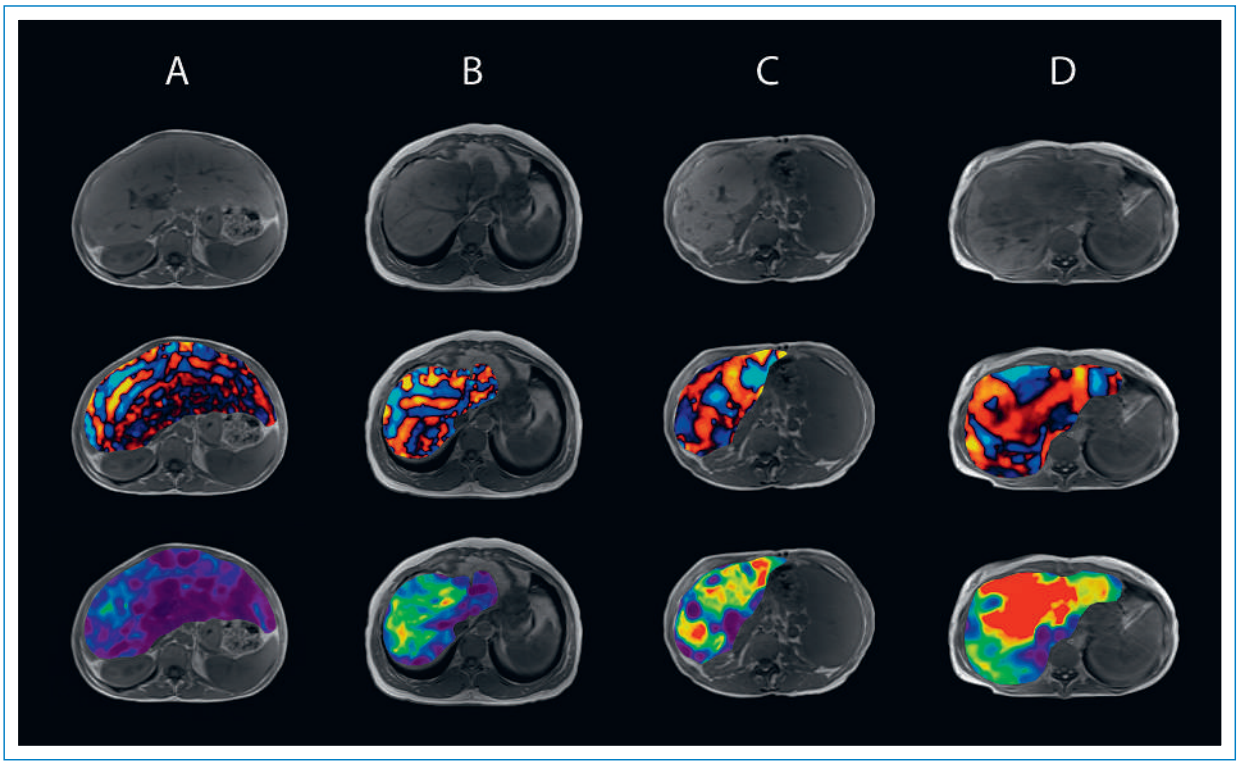

Abbildung 1
T1-gewichtetes MRT-Bild (1. Zeile), Wellenausbreitung (2. Zeile) und Schermodul (3. Zeile) einer unauffälligen Leber **(A)**, einer fibrotischen Leber **(B)**, eine Leber mit Fibrose und hepatozellulärem Karzinom **(C)** sowie einer Leber mit cholangiozellulärem Karzinom **(D)**.

Das Bild der Leberfibrose in der MR-Elastographie zeigt typischerweise Regionen mit Schermodulwerten grösser als 3 kPa; diese Regionen sind vor allem in frühen Stadien fleckförmig verteilt. Die Schermodulwerte nehmen mit steigendem Fibrosierungsgrad zu, so dass eine Graduierung ähnlich wie bei der Biopsie möglich ist (Abb. 1) [2, 8, 9].
Die Leberfibrose ist allerdings nicht die einzige Erkrankung, bei der die MR-Elastographie eingesetzt werden kann. In Studien konnte gezeigt werden, dass die MR-Elastographie Hinweise für eine Unterscheidung zwischen benignen und malignen Lebertumoren liefert. Niedrigere Werte sprechen dabei für Benignität, während höhere Werte für Malignität sprechen [3]. Damit kann die MR-Elastographie bei geringem zeitlichem Mehraufwand potentiell wichtige Zusatzinformationen zur konventionellen MR-Untersuchung liefern.

Klinischer Einsatz

Die MR-Elastographie ist eine sehr junge Methode und als solche aktuell noch nicht Teil der klinischen Routine. Dies liegt zum einen an der Verfügbarkeit der Methode, da zusätzliche Hardware notwendig ist, auch wenn grundsätzlich ein entsprechendes Upgrade an fast allen im Moment verwendeten MR-Geräten möglich ist. Andererseits sind die Studienpopulationen der bisher durchgeführten Studien relativ klein, so dass die Durchführung grösserer Studien zur Bestimmung von Normwerten und Cut-off-Werten für die jeweiligen Fragestellungen wünschenswert wäre.
Im Moment gilt die MR-Elastographie daher als experimentelle Methode, die vor allem im Rahmen von Studien angewandt wird. Eine Übernahme der Kosten durch die Krankenkassen ist aktuell nicht vorgesehen. Wegen der Einfachheit der Methode und des geringen Zusatzaufwands an Material und Zeit ist allerdings in Zukunft mit einer grösseren Verfügbarkeit zu rechnen. Damit würde möglicherweise auch die notwendige Evidenz für eine Übernahme der Kosten durch die Krankenkassen einhergehen, und es wäre eine breite klinische Anwendung als Alternative zur Leberbiopsie möglich. Auch die Anwendung an weiteren Organen ist denkbar und wurde teilweise in Studien schon umgesetzt.

Conclusio

Zusammenfassend kann man sagen, dass die MR-Elastographie eine vergleichsweise einfach anzuwendende Methode ist, die mit geringem zeitlichem Mehraufwand im Rahmen einer Leber-MRT und praktisch ohne zusätzliche Belastung des Patienten wichtige Zusatzinformation liefern kann. Insbesondere bei der Leberfibrose ist sie in Zukunft als nichtinvasive Alternative zur Leberbiopsie denkbar.

Korrespondenz:
PD Dr. med. Dr. sc. hum. Andreas Boss
Institut für Diagnostische und Interventionelle Radiologie
UniversitätsSpital Zürich
CH-8091 Zürich
Andreas.Boss[at]usz.ch

Literatur
Die vollständige nummerierte Literaturliste finden Sie unter www.medicalforum.ch.