Antikoagulation bei Vorhofflimmern und Herzklappenleiden

9. ACCP-Guidelines über antithrombotische Behandlung*

Bernhard Meier[a], Dipen Shah[b], Jan Steffel[c]

Es werden weitgehend nur neue Regelungen gegenüber der Ausgabe 2008 erwähnt.

Vorhofflimmern

Die ACCP-Richtlinien [1] basieren weiterhin auf dem CHADS2-Score (Abb. 1). Das C steht für «Congestive Heart Failure» (Herzinsuffizienz), das H für Hypertension, das A für Alter >75 Jahre, das D für Diabetes mellitus und das S für «Stroke or Transient Ischemic Attack» (Vorgeschichte von Hirnschlag oder transienter ischämischer Attacke, 2 Punkte).

Bei CHADS2-Score 0 wird neu keine Antikoagulation empfohlen (Evidenzgrad 2B). Nur falls der Patient eine Antikoagulation wünscht, soll ihm Azetylsalizylsäure (75–325 mg 1× täglich) oder die Kombination einer solchen Dosis mit Clopidogrel empfohlen werden (Evidenzgrad 2B). Es bleibt die Empfehlung, für allfällige orale Antikoagulation (OAK, steht jeweils stellvertretend für Vitamin-K-Antagonisten, Faktor Xa oder Thrombinantagonisten) bei zusätzlichen gewichtigen Risikofaktoren, die im CHADS2-Schema nicht enthalten sind. Unverändert bleibt ebenfalls, dass kein Unterschied zwischen paroxysmalem und nichtparoxysmalem Vorhofflimmern gemacht wird.

Für CHADS2-Score 1 wird neu eine OAK empfohlen (statt keiner Therapie) mit Evidenzgrad 1B. Eine Therapie mit Azetylsalizylsäure wird nicht mehr empfohlen. Eine Kombination von Azetylsalizylsäure mit Clopidogrel wird empfohlen für Patienten, die eine OAK ablehnen oder eine Kontraindikation dagegen haben, wobei Bedenken wegen des Blutungsrisikos nicht als solche zählen (Evidenzgrad 2B). Auch hier wird unverändert gegenüber der Vorversion darauf hingewiesen, dass Risikofaktoren, die nicht im CHADS2-Score abgebildet sind, ein zusätzliches Argument für eine OAK bilden.

Für CHADS2-Score >1 wird eine OAK empfohlen (Evidenzgrad 1A) gegenüber keiner Therapie, Azetylsalizylsäure (Evidenzgrad 1B) oder Kombinationstherapie Azetylsalizylsäure und Clopidogrel (Evidenzgrad 1B). Letztere Therapie wird empfohlen bei Ablehnung der OAK oder Kontraindikation gegen OAK (wiederum unter Ausschluss blosser Bedenken bezüglich Blutungsrisiken).

Neu wird die OAK mit Dabigatran 2 × 150 mg den Vitamin-K-Antagonisten mit Ziel-INR (Internationale Normalisierte Ratio) 2,0–3,0 vorgezogen (Evidenzgrad 2B) mit dem Caveat, dass die Nierenfunktion geprüft werden muss und eine Kreatinin-Clearance ≤30 ml/min eine Kontraindikation darstellt. Ausnahmen bilden folgende Patienten:

1. Patienten mit Mitralstenose (Evidenzgrad 1B für Vitamin-K-Antagonisten).
2. Bei Patienten mit stabiler koronarer Herzkrankheit (KHK), die eine OAK wählen, wird letztere (mit INR 2,0–3,0) gegenüber der Kombination mit Azetylsalizylsäure vorgezogen (Evidenzgrad 2C).
3. Patienten mit Koronarstentimplantation in den letzten sechs Monaten (bei medikamentbeschichteten Stents auch länger).
   - Bei CHADS2-Score >2 wird eine dreifache Therapie mit Vitamin-K-Antagonisten, Azetylsalizylsäure und Clopidogrel bevorzugt (Evidenzgrad 2C), allenfalls ohne Clopidogrel im Verlauf (Evidenzgrad 2C).
   - Bei CHADS2-Score 0–1 wird empfohlen, die Antikoagulation zugunsten der alleinigen doppelten Plättchenhemmung nach obigem Schema wegzulassen und nach 12 Monaten auf OAK zu wechseln.
   - Bei CHADS2-Score 0 wird die doppelte der einfachen Plättchenhemmung oder der Dreifachtherapie vorgezogen (Evidenzgrad 2C).
   - Nach 12 Monaten gilt bei allen Patienten nach Stentimplantation die Regel für jene mit stabiler KHK.

Bei Patienten mit einem CHADS2-Score >1 und zusätzlichem akutem Koronarsyndrom, aber ohne Stentimplantation, werden während 12 Monaten Vitamin-K-Antagonisten mit Azetylsalizylsäure der doppelten Plättchenhemmung oder der Dreifach-Therapie vorgezogen (Evidenzgrad 2C), mit Wechsel nach 12 Monaten auf OAK, wie bei stabiler KHK.

Bei Patienten mit Vorhofflimmern und Mitralstenose werden Vitamin-K-Antagonisten mit INR 2,0–3,0 keiner Therapie oder Azetylsalizylsäure bzw. doppelter Plättchenhemmung vorgezogen (Evidenzgrad 1B). Bei Patientenverweigerung oder den üblichen Kontraindikationen wird doppelte Plättchenhemmung der Azetylsalizylsäure allein vorgezogen (Evidenzgrad 1B).

Für Patienten mit Vorhofflimmern und wiederhergestelltem Sinusrhythmus (medikamentös, elektrisch oder nach Ablation) werden keine Abweichungen vom obigen Schema empfohlen (Evidenzgrad 2C), das heisst demge-

Bernhard Meier

BM erhielt Forschungsbeiträge und Speaker-Honorare von Astra Zeneca, Bayer HealthCare, Boehringer Ingelheim, Bristol-Myers Squibb, Eli Lilly, Sankyo, Sanofi-Aventis.
DS erhielt Speaker-Honorare von Astra Zeneca.
JS erhielt Consulting- oder Speaker-Honorare von Astra Zeneca, Bayer HealthCare, Boehringer Ingelheim, Bristol-Myers Squibb, Pfizer, Sanofi-Aventis und Forschungsbeiträge von Bayer HealthCare.

[a] Universitätsklinik für Kardiologie, Departement Herz und Gefässe, Inselspital, Bern
[b] Service de Cardiologie, Hôpitaux Universitaires de Genève
[c] Klinik für Kardiologie, UniversitätsSpital Zürich

* Die Kommentare von Schweizer Experten zu den 9. ACCP-Richtlinien wurden durch die Firmen Bayer (Schweiz) AG, GlaxoSmithKline und Sanofi-Aventis (Schweiz) AG in uneingeschränkter Weise unterstützt.

mäss eine Fortführung der OAK bei entsprechendem CHADS2-Score.
Für Patienten mit Vorhofflattern gilt das Gleiche.
Kardioversion (medikamentös, elektrisch oder durch Ablation) bei Vorhofflimmern von ≥2 Tagen bzw. unbekannter Dauer setzt drei Wochen OAK mit INR 2,0–3,0, niedermolekulares Heparin in voller Dosis oder Dabigatran für mindestens drei Wochen als Vorbehandlung voraus, unabhängig vom CHADS2-Score. Die Überlegung hierfür ist, dass im Sinne einer Risiko-Nutzen-Abwägung das kleine – aber vorhandene – thromboembolische Risiko peri-cardioversionem das ausgesprochen kleine Blutungsrisiko bei einer Kurzzeit-Antikoagulation (7 Wochen insgesamt) überwiegt, so dass trotz CHADS2-Score 0 eine Antikoagulation empfohlen wird. Ein negatives transösophageales Echokardiogramm erlaubt die Abkürzung dieser Vorbehandlung (Evidenzgrad 1B). Nach erfolgreicher Kardioversion wird die Behandlung für mindestens vier Wochen weitergeführt. Danach hängt die Weiterbehandlung von Rhythmus und der Gesamtrisikokonstellation (CHADS2-Score) ab.
Für die Kardioversion bei Vorhofflimmern von <2 Tagen Dauer wird die volle Heparinisierung (unfraktioniertes oder niedermolekulares Heparin) bei Erstkontakt so zeitig wie möglich vor der Kardioversion empfohlen (Evidenzgrad 2C) und nach Kardioversion eines der erwähnten Antikoagulationsschemen für vier Wochen weitergeführt (Evidenzgrad 2C). Danach wird ebenfalls gemäss Rhythmus und gesamter Risikokonstellation entschieden.

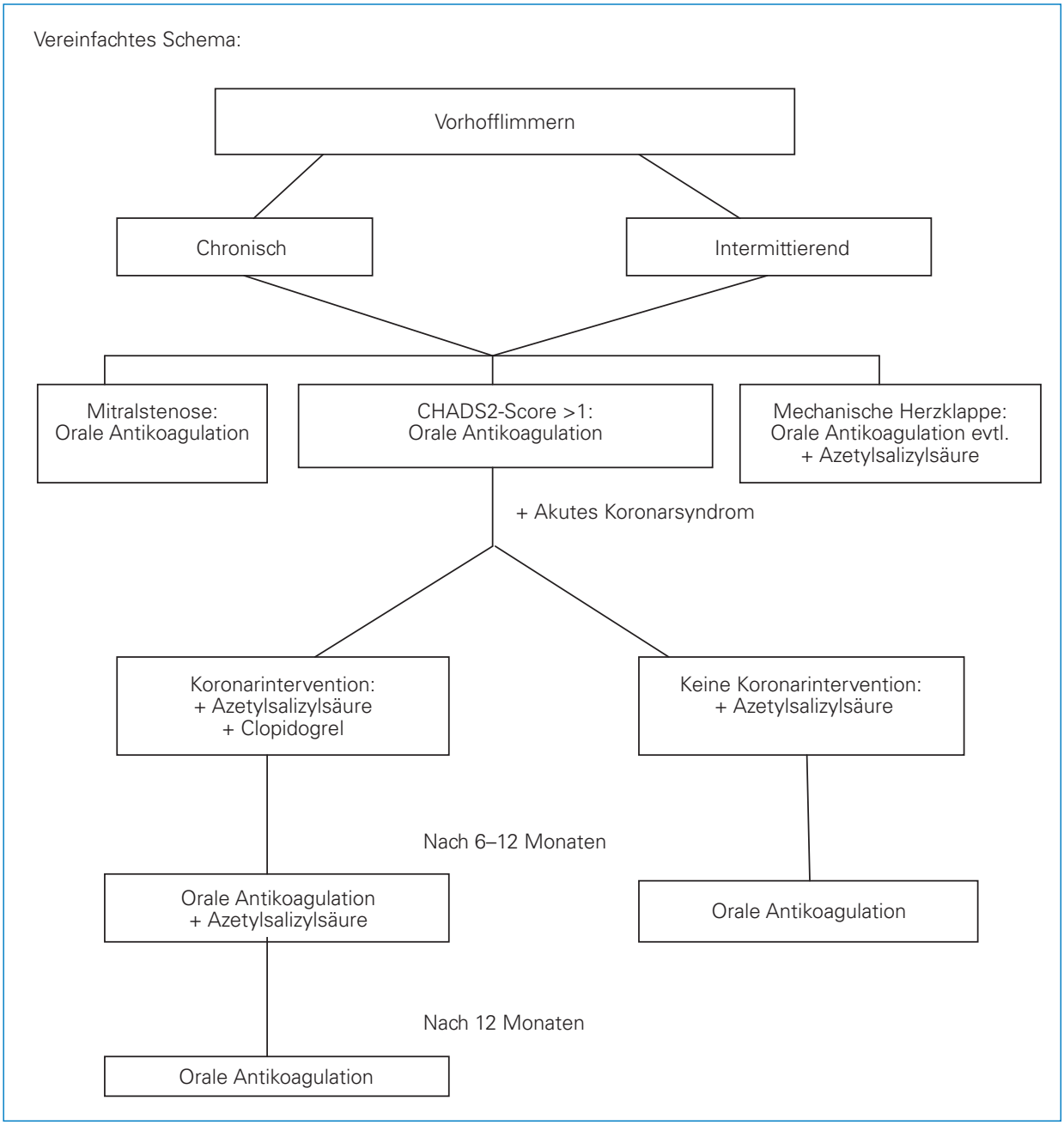

Abbildung 1
Vereinfachtes Therapieschema bei Vorhofflimmern.

Bei notfallmässiger Kardioversion (medikamentös, elektrisch oder ablationell) bei Vorhofflimmern und hämodynamischer Instabilität darf die Durchführung der Antikoagulation die Durchführung der Kardioversion nicht verzögern. Die Weiterbehandlung ist wie beschrieben. Vorhofflattern wird auch bezüglich Kardioversion wie Vorhofflimmern behandelt.
Auf Empfehlungen bezüglich der Verwendung des in der Schweiz eingeführten Rivaroxabans und des angekündigten Apixabans wird verzichtet, da beide bei der Drucklegung in den USA noch nicht zugelassen waren. Es wird indes erwähnt, dass die bisherige Datenlage dieser Medikamente mit der von Dabigatran vergleichbar ist.
Von Empfehlungen bezüglich Vorhofohrverschluss wird angesichts der Datenlage abgesehen.

Herzklappenleiden

Bei der Ballon-Mitralklappenvalvuloplastie wird neu eine OAK mit INR 2,5–3,5 empfohlen, falls bei einer vorangehenden transösophagealen Echokardiographie ein Thrombus gesehen wird (mit oder ohne Vorhofflimmern, Evidenzgrad 1A) [2]. Erst wenn der Thrombus aufgelöst ist, darf die Valvuloplastie durchgeführt werden (Evidenzgrad 1A).
Patienten mit offenem Foramen ovale oder Vorhofseptumaneurysma (bzw. einer Kombination) brauchen keine Antikoagulation oder Plättchenhemmung (Evidenzgrad 2C). Bei Foramen ovale oder bei Vorhofseptumaneurysma mit kryptogenem Hirnschlag wird Azetylsalizylsäure (50–100 mg pro Tag) empfohlen (Evidenzgrad 1A). Bei erneutem zerebralem Ereignis wird ein Vitamin-K-Antagonist mit INR 2,0–3,0 empfohlen bzw. der Verschluss des Foramen ovale (Evidenzgrad 2C).
Bei offenem Foramen ovale, kryptogenem Hirnschlag und Nachweis einer tiefen Venenthrombose wird ein Vitamin-K-Antagonist empfohlen (INR 2,0–3,0) (Evidenzgrad 1B). Ein PFO-Verschluss kommt hier ebenfalls in Frage (Evidenzgrad 2C).
Bei infektiöser Endokarditis wird keine Antikoagulation (Evidenzgrad 1C) oder Plättchenhemmer (Evidenzgrad 1B) empfohlen. Bei Endokarditis einer Kunstklappe unter Vitamin-K-Antagonist wird die Unterbrechung der Antikoagulation empfohlen, bis feststeht, dass keine unmittelbare Operation notwendig ist. Bei zerebraler Symptomatologie wird die OAK definitiv abgebrochen (Evidenzgrad 2C). Bei nichtbakterieller Endokarditis mit systemischen oder pulmonalen Embolien wird die Volldosis-Heparinisierung empfohlen (unfraktioniertes oder niedermolekulares Heparin) (Evidenzgrad 2C).
Bei Patienten mit aortaler Bioprothese im Sinusrhythmus wird Azetylsalizylsäure (50–100 mg pro Tag) der OAK auch in den ersten drei Monaten vorgezogen (Evidenzgrad 2C). Bei Patienten mit Transkatheter-Aortenklappenersatz wird Azetylsalizylsäure (50–100 mg pro Tag) zusammen mit Clopidogrel (75 mg pro Tag) für drei Monate empfohlen (Evidenzgrad 2C). Bei mitraler Bioprothese wird die OAK (INR 2,0–3,0) für die ersten drei Monate empfohlen (Evidenzgrad 2C). Bei allen Bioprothesen im Sinusrhythmus wird eine Weiterführung von Azetylsalizylsäure auch nach den ersten drei Monaten empfohlen (Evidenzgrad 2C).
Bei mechanischen Herzklappen wird die Therapie mit einem Vitamin-K-Antagonisten durch zusätzliches Heparin (unfraktioniertes oder niedermolekulares) in prophylaktischer oder therapeutischer Dosierung eingeleitet (Evidenzgrad 2C). Patienten mit mechanischen Herzklappen werden lebenslang mit Vitamin-K-Antagonisten antikoaguliert (Evidenzgrad 1B). Bei der Aortenklappe wird ein INR von 2,0–3,0 (Evidenzgrad 2C) und bei der Mitralklappe ein INR von 2,5–3,5 empfohlen (Evidenzgrad 2C). Zudem wird bei niedrigem Blutungsrisiko die zusätzliche Gabe von Azetylsalizylsäure (50–100 mg pro Tag) empfohlen (Evidenzgrad 1B).
Bei chirurgischer Mitralklappenreparatur mit Klappenringeinsatz wird Azetylsalizylsäure auch für die ersten drei Monate der OAK mit Vitamin-K-Antagonisten vorgezogen (Evidenzgrad 2C). Dasselbe gilt für chirurgische Aortenklappenreparaturen.
Bei Kunstherzklappenthrombosen im kleinen Kreislauf wird die Fibrinolyse der chirurgischen Revision vorgezogen (Evidenzgrad 2C). Bei Kunstherzklappenthrombosen im grossen Kreislauf mit grossem Thrombus (>0,8 cm^2) wird die sofortige Chirurgie der fibrinolytischen Therapie vorgezogen (Evidenzgrad 2C), ausser bei Kontraindikationen. Bei kleinem Thrombus (<0,8 cm^2) wird die Fibrinolyse vorgezogen, bei ganz kleinen Thromben genügt die intravenöse Heparinisierung mit seriellen Echokontrollen bis zur Thrombusresolution (Evidenzgrad 2C).

Wichtigste Abweichungen gegenüber Schweizer Gepflogenheiten

In der Schweiz wird wie in den meisten europäischen Ländern der CHA2DS2-VASc-Score verwendet. Zusätzlich zu Dabigatran ist in der Schweiz auch Rivaroxaban erhältlich für flächendeckende Indikationen für Antikoagulation bei Vorhofflimmern.
Ein Unterschied zwischen medikamentenabgebenden Koronar-Stents und passiven Stents ist nicht mehr gerechtfertigt, da das Gesamtthromboserisiko der modernen medikamentenabgebenden Stents im ersten Jahr kleiner und in den folgenden Jahren nicht mehr grösser ist als das der passiven Stents.
Bei Dabigatran ist keine regelmässige Kontrolle der Nierenwerte vorgeschrieben. Sie ist indessen sinnvoll und in der Schweiz gemäss Kompendium bei Niereninsuffizienz vorgeschrieben.

Zusammenfassung

1. Die amerikanischen Richtlinien beruhen weiterhin auf dem CHADS2-Score. Wiederhergestellter Sinusrhythmus ändert das Antikoagulationsschema nicht.
2. Bei CHADS2-Score 0 wird keine Antikoagulation empfohlen. Nur auf Wunsch des Patienten soll Azetylsalizylsäure (mit oder ohne Clopidogrel) verschrieben werden.

3. Ab CHADS2-Score ≥1 wird neu OAK empfohlen.
4. Bei Kombination von Vorhofflimmern und ACS ohne Stentimplantation wird während 12 Monaten OAK mit Azetylsalizylsäure empfohlen, danach nur OAK. Nach Koronarstentimplantation wird während sechs Monaten (bei medikamentenbeschichteten Stents auch länger) eine Dreifachtherapie mit Vitamin-K-Antagonisten, Azetylsalizylsäure und Clopidogrel bevorzugt mit Absetzen des Clopidogrels danach.
5. Bei Patienten mit Vorhofflimmern und Mitralstenose werden Vitamin-K-Antagonisten oder bei Kontraindikationen eine doppelte Plättchenhemmung oder Azetylsalizylsäure empfohlen.

Korrespondenz:
Prof. Dr. med. Bernhard Meier
Direktor und Chefarzt Kardiologie
Universitätsspital Bern
CH-3010 Bern
bernhard.meier[at]insel.ch

Literatur

1 You JJ, Singer DE, Howard PA, Lane DA, Eckman MH, Fang MC, et al. Antithrombotic therapy for atrial fibrillation: Antithrombotic Therapy and Prevention of Thrombosis, 9th ed: American College of Chest Physicians Evidence-Based Clinical Practice Guidelines. Chest. 2012; 141(2 Suppl):e531S-575S.
2 Whitlock RP, Sun JC, Fremes SE, Rubens FD, Teoh KH. Antithrombotic and Thrombolytic Therapy for Valvular Disease: Antithrombotic Therapy and Prevention of Thrombosis, 9th ed: American College of Chest Physicians Evidence-Based Clinical Practice Guidelines. Chest. 2012;141(2 Suppl):e576S-600S.