Ein hepatisches *«Stroke mimic»*

Stefan Kipfer[a, b], Ines Beiser[b], Frauke Kellner-Weldon[c]

[a] Neurologie, Medizinische Klinik, Kantonsspital Olten
[b] Universitätsklinik für Neurologie, Inselspital, Bern
[c] Universitätsinstitut für diagnostische und interventionelle Neuroradiologie, Inselspital, Bern

Die Zuweisung einer beim Eintreffen ins Zentrumspital komatösen (GCS 6), 46-jährigen Frau erfolgte mit Verdacht auf Hirnschlag. In der persönlichen Anamnese war eine Leberzirrhose bekannt (Child-Pugh-Score B). Klinisch-neurologisch wurden negative Pyramidenbahnzeichen, normal weite, lichtreagible Pupillen sowie eine tonische Blickdeviation nach unten objektiviert. Das notfallmässig durchgeführte Schädel-MRI lieferte keinerlei Hinweise auf das Vorliegen eines akuten ischämischen cerebrovaskulären Insults, jedoch zeigten sich bilaterale, T1-hyperintense Signalstörungen im Bereich des Hirnstamms, der Basalganglien und des Kleinhirns, was dem bildgebenden Korrelat einer Manganakkumulation entspricht (Abb. 1). Die ergänzend durchgeführte MR-Spektroskopie objektivierte eine deutliche Akkumulation von Glutamin/Glutamat sowie einen Cholinmangel (Abb. 2).

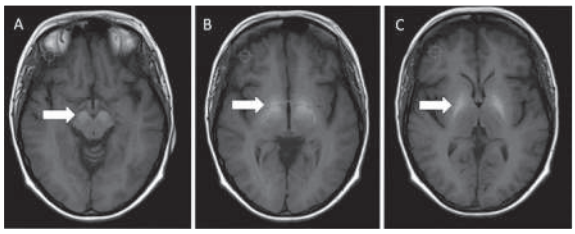

Abbildung 1
T1-hyperintense Signalstörungen (Pfeile) im Bereich des Hirnstamms (**A**, Mesencephalon) und der Basalganglien (**B** und **C**, Globus pallidus).

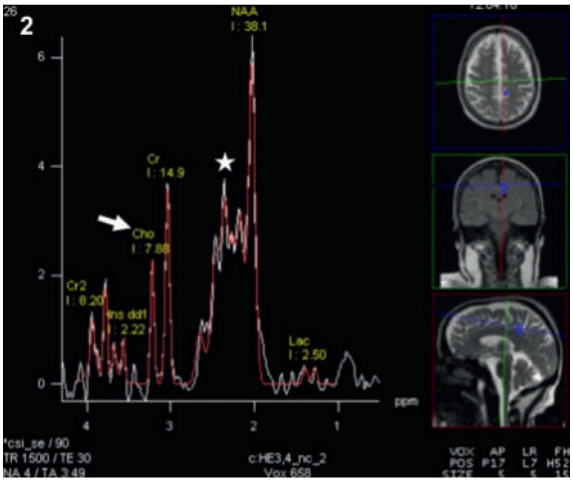

Abbildung 2
MR-Spektroskopie: deutliche Akkumulation von Glutamin/Glutamat (Stern) und Cholinmangel (Pfeil).

Kommentar

Die hier präsentierten kernspintomographischen Signalstörungen entsprechen der typischen neuroradiologischen Befundkonstellation einer akuten hepatischen Enzephalopathie (HE). Passend dazu lag der Ammoniakspiegel mit 245 µmol/l (Norm <50 µmol/l) deutlich über dem Normbereich. Nach einer entsprechenden stationären (u.a. Lactulose-)Therapie konnte die Patientin im Anschluss an eine medizinische Rehabiliation in gutem Allgemeinzustand wieder nach Hause entlassen werden.

Das Vorliegen eines Schlaganfalls konnte ausgeschlossen werden. Ca. 10–15% der mit dieser Verdachtsdiagnose in eine Stroke Unit zugewiesenen Patienten erhalten im Anschluss an die Zusatzabklärungen eine anderslautende Diagnose *(«stroke mimic»)*.

Für die Diagnose einer HE sind in der Regel keine ausführlichen bildgebenden Untersuchungen des Hirns erforderlich. Im Rahmen der notfallmässigen Hirnschlagabklärung hatten wir aber die einmalige Gelegenheit, eine Momentaufnahme dieses (sub-)akuten hepatischen Komas anfertigen zu können.

Die Autoren haben keine finanzielle Unterstützung und keine Interessenkonflikte im Zusammenhang mit diesem Beitrag deklariert.

Korrespondenz:
Dr. med. Stefan Kipfer
Oberarzt Neurologie
Kantonsspital Olten
CH-4600 Olten
s.kipfer[at]gmx.ch

Literatur

1 Ross BD, Jacobson S, Villamil F, et al. Subclinical hepatic encephalopathy: proton MR spectroscopy abnormalities. Radiology. 1994;193: 457–63.
2 Bathla G, Hegde AN. MRI and CT appearances in metabolic encephalopathies due to systemic diseases in adults. Clin Radiol. 2012. doi:pii: S0009–9260(12)00484–9. 10.1016/j.crad.2012.05.021 [Epub ahead of print] PubMed PMID: 23142023.