Die Perfusions-Computertomographie in der onkologischen Diagnostik

Hatem Alkadhi, Thomas Frauenfelder, Thomas Pfammatter
Institut für Diagnostische und Interventionelle Radiologie, UniversitätsSpital Zürich

Traditionelle Kriterien des Ansprechens auf eine Tumortherapie (wie z.B. WHO oder RECIST [1]) beruhen auf Beurteilungen der Grösse der Tumore. Es ist jedoch bekannt, dass Therapien, die auf die Gefässversorgung von Tumoren abzielen, in der Frühphase ein klinisches Ansprechen ohne eine relevante Reduktion der Grösse zur Folge haben können. Das bedeutet, dass eine Evaluation von lediglich morphologischen Parametern wie dem Tumorvolumen oder -durchmesser das tatsächliche Ansprechen auf die Therapie unterschätzen kann.
Die nicht-invasive Bildgebung der Tumorvaskularisation gelingt mit verschiedenen Methoden: der Magnetresonanztomographie (MRT), der Positronenemissionstomographie (PET), dem Ultraschall, der Katheterangiographie sowie der Computertomographie (CT). Die konventionelle CT zur Darstellung der Morphologie nimmt in der onkologischen Diagnostik bereits eine Schlüsselrolle ein, nicht zuletzt wegen ihrer Robustheit und hohen Verfügbarkeit. Die Bildgebung der Vaskularisation von Tumoren mit der CT hätte das Potential, die konventionelle CT für gezielte Therapieformen, die auf die Blutversorgung abzielen, spezifischer zu machen.

Perfusions-CT – wie funktioniert sie?

Die Darstellung der Tumordurchblutung erfolgt mit repetitiven, das heisst zeitaufgelösten Bildern unter der Gabe von Kontrastmittel. Diese Art der Bildgebung mit der CT wird Perfusions-CT genannt. Mit Hilfe von mathematischen Modellen wird aus den Bildern der Blutfluss quantifiziert (Abb. 1). Typische, in der Perfusions-CT absolut quantifizierbare Parameter sind der Blutfluss (BF) in ml/min/100 ml, das Blutvolumen (BV) in ml/100 ml und die Gefäss-Permeabilität in ml/min/100 ml. Zahlreiche Studien verschiedener Tumorentitäten haben belegt, dass diese in der Perfusions-CT gemessenen Parameter eine hohe Korrelation mit histopathologischen Markern der Angiogenese wie der *microvessel density* (MVD) und dem *vascular endothelial growth factor* (VEGF) aufweisen [2, 3].
Die Probleme der limitierten Volumenabdeckung der Perfusions-CT gehören mittlerweile durch verschiedene technische Weiterentwicklungen in der CT-Technologie der Vergangenheit an. Durch eine Verbreiterung der Detektoren oder alternativ durch kontinuierlich-pendelnde Tischbewegungen kann das zu untersuchende Volumen beliebig vergrössert und an die jeweils relevante Körperregion angepasst werden [4]. Die Integration einer Perfusions-CT in eine konventionelle CT zum Staging gelingt problemlos, ohne extra Kontrastmittel applizieren zu müssen. Die zusätzliche Röntgenstrahlung, welcher der Patient durch die Perfusions-CT ausgesetzt ist, muss im Kontext mit dem Alter des Patienten und dem Ausmass der onkologischen Grunderkrankung betrachtet werden.

Perfusions-CT – Anwendungsmöglichkeiten

Bisher sind zahlreiche Anwendungsmöglichkeiten der Perfusions-CT in der onkologischen Diagnostik untersucht worden. Diese beinhalten die Charakterisierung von Läsionen, das Staging, die Vorhersage des Outcomes und das frühe Ansprechen auf Therapie *(early treatment response)* [5]. Vor allem die beiden letztgenannten Anwendungen sind aktuell die vielversprechendsten Indikationen der Perfusions-CT in der onkologischen Diagnostik.
Bezüglich der Vorhersage des Ansprechens auf Therapie konnten Morsbach et al. zeigen, dass Patienten mit einem hohen Blutfluss in Lebermetastasen eine signifikant höhere 1-Jahres-Überlebensrate nach selektiver intraarterieller Radiotherapie als Patienten mit einem niedrigeren Blutfluss aufweisen [6]. Dies wird durch die gezieltere und vermehrte Akkumulation von Yttrium-Partikeln in den Metastasen und dadurch bessere Wirkungseffizienz erklärt.
Das frühe Ansprechen auf Therapie wurde in zahlreichen Studien mit der Perfusions-CT untersucht. Ein frühes Zeichen ist die reduzierte Vaskularisation, die mit der Perfusions-CT als positiver Effekt einer Chemotherapie in verschiedenen Tumoren der Leber, des Rektums, der Lunge und des Ösophagus gezeigt werden konnte [5]. Die Merkmale eines Ansprechens auf antiangiogenetische Therapie in der Perfusions-CT sind die Reduktion des Blutflusses, des Blutvolumens und der Permeabilität, wie dies bei Nierenzellkarzinomen, hepatozellulären und kolorektalen Karzinomen und neuroendokrinen Tumoren gezeigt werden konnte (Abb. 2).

Zusammenfassung

Die Tumor-Angiogenese repräsentiert einen wichtigen prognostischen Faktor für den individuellen Patienten und ist zugleich ein Ansatzpunkt moderner onkologischer Medikamente. Die Perfusions-CT ist eine relativ neue und vielversprechende Technik zur Evaluation der Tumordurchblutung. Das Potential der Perfusions-CT liegt in einer Quantifizierung der Tumorperfusion und in der Prädiktion des Therapieansprechens sowie in der

Die Autoren haben keine finanzielle Unterstützung und keine Interessenkonflikte im Zusammenhang mit diesem Beitrag deklariert.

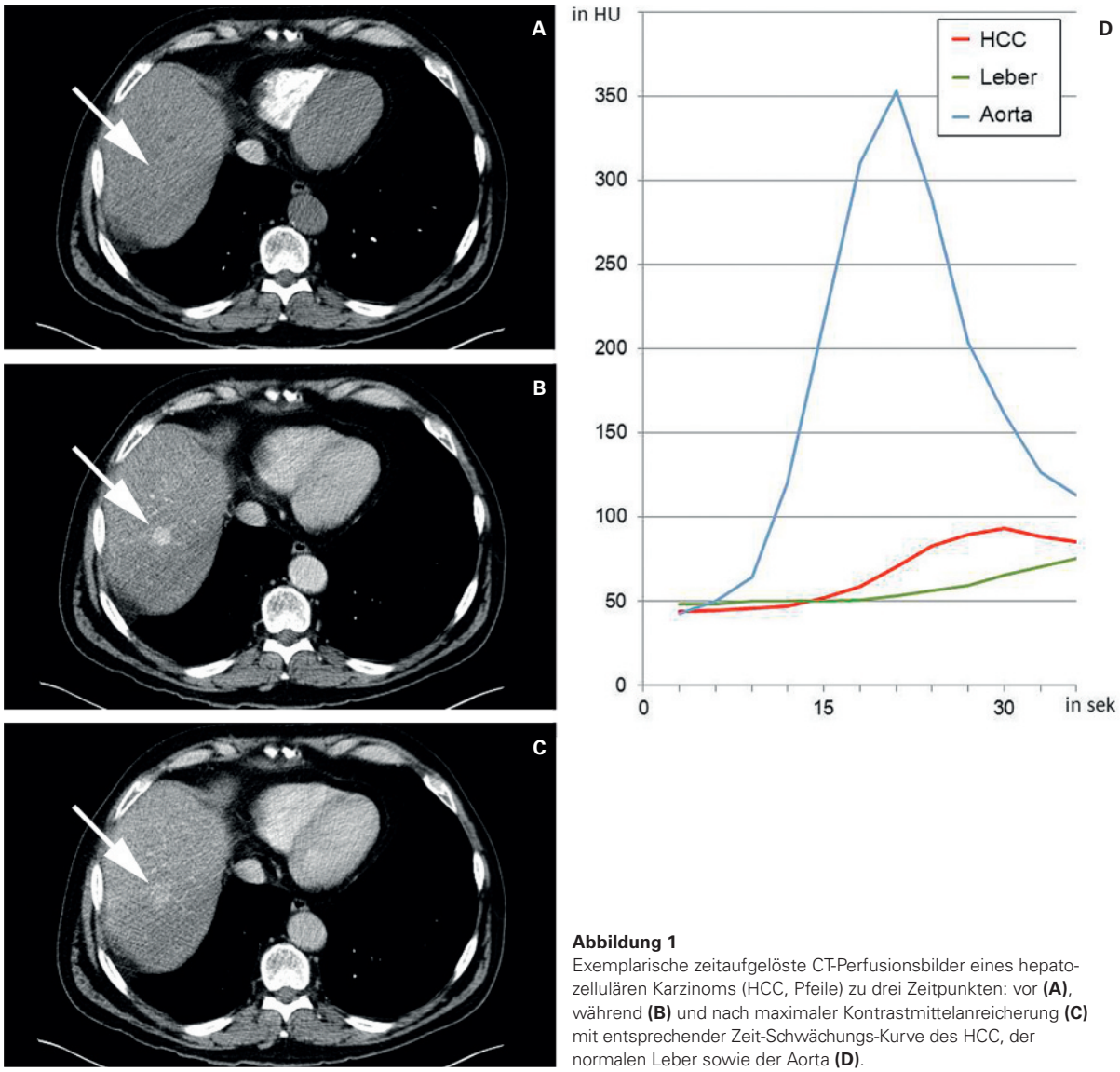

Abbildung 1
Exemplarische zeitaufgelöste CT-Perfusionsbilder eines hepatozellulären Karzinoms (HCC, Pfeile) zu drei Zeitpunkten: vor **(A)**, während **(B)** und nach maximaler Kontrastmittelanreicherung **(C)** mit entsprechender Zeit-Schwächungs-Kurve des HCC, der normalen Leber sowie der Aorta **(D)**.

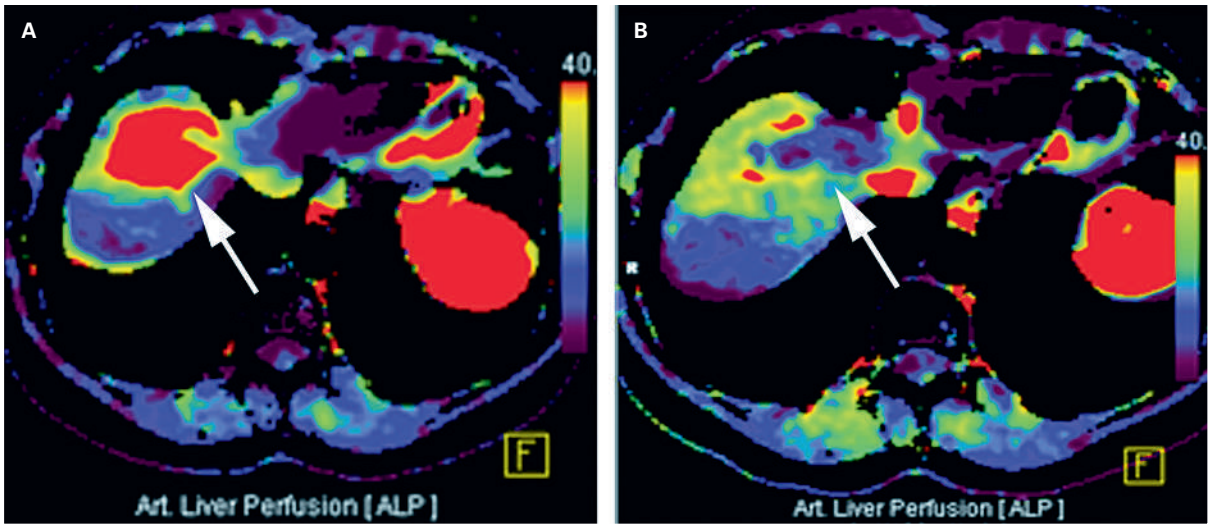

Abbildung 2
Beispiel einer Perfusions-CT mit farbkodierter Darstellung des arteriellen Flusses bei einer 68-jährigen Patientin vor **(A)** und 4 Wochen nach **(B)** transarterieller Radioembolisation eines cholangiozellulären Karzinoms (Pfeile) mit Yttrium^{90}-Partikeln. Die Perfusions-CT zeigt eine deutliche Devaskularisation des Tumors nach Therapie.

Frühevaluation nach Therapie, noch bevor sich die Tumorgrösse wesentlich ändert. Zukünftige Studien sollten die Rolle der Perfusions-CT in der onkologischen Diagnostik in Bezug auf verschiedene Tumoren und Therapieformen detailliert evaluieren und ihren Stellenwert im Vergleich zu anderen, bereits angewandten bildgebenden Methoden genauer definieren.

Korrespondenz:
Prof. Dr. med. Hatem Alkadhi
UniversitätsSpital Zürich
Institut für Diagnostische und Interventionelle Radiologie
Rämistrasse 100
CH-8091 Zürich
hatem.alkadhi[at]usz.ch

Literatur

1 Eisenhauer EA, Therasse P, Bogaerts J, et al. New response evaluation criteria in solid tumours: revised RECIST guideline (version 1.1). Eur J Cancer. 2009;45(2):228–47.
2 Goh V, Halligan S, Daley F, Wellsted DM, Guenther T, Bartram CI. Colorectal tumor vascularity: quantitative assessment with multidetector CT- do tumor perfusion measurements reflect angiogenesis? Radiology. 2008;249(2):510–7.
3 Reiner CS, Roessle M, Thiesler T, et al. Computed tomography perfusion imaging of renal cell carcinoma: systematic comparison with histopathological angiogenic and prognostic markers. Invest Radiol. 2013;48(4):183–91.
4 Goetti R, Reiner CS, Knuth A, et al. Quantitative perfusion analysis of malignant liver tumors: dynamic computed tomography and contrast-enhanced ultrasound. Invest Radiol. 2012;47(1):18–24.
5 Garcia-Figueiras R, Goh VJ, Padhani AR, et al. CT perfusion in oncologic imaging: a useful tool? AJR Am J Roentgenol. 2013;200(1):8–19.
6 Morsbach F, Pfammatter T, Reiner CS, et al. Computed tomography perfusion imaging for the prediction of response and survival to transarterial radioembolization of liver metastases. Invest Radiol. 2013; *in press*.