Leserbrief

Ultraschall hilft, versteckte Venen zu finden

Leserbrief zu: Gnädinger M, et al. Die peripher venöse Punktion. Teil 1. Swiss Med Forum. 2013;13(4):70–4.

Als Ergänzung zum Artikel von Gnädinger et al. sende ich Ihnen das Ultraschallbild einer kubitalen Venenpunktion mit einem blauen Venflon (23 G) in einem Fall, in dem Venen weder sicht- noch tastbar waren und die nötige Infusion zuvor fast aussichtslos schien (Abb. 1).

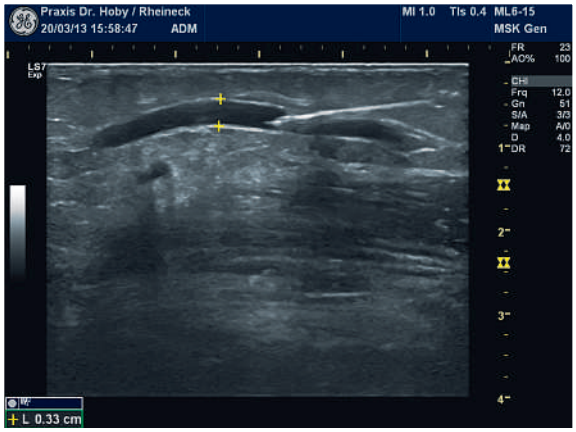

Korrespondenz:
Dr. med. Gottfried Hoby
Poststrasse 2b
CH-9424 Rheineck
hoby[at]hin.ch