

Handekzeme: praktisches Vorgehen in Diagnostik und Behandlung

Barbara Ballmer-Weber^a, Philipp Spring^b, Andreas Bircher^c, Dagmar Simon^d

Quintessenz

- Das Handekzem ist ein sehr häufiges Krankheitsbild, das zu erheblichen Belastungen der Patienten – wie eingeschränkter Einsatz der Hände – führt und eine deutliche Reduktion der Lebensqualität bedingt.
- Man unterscheidet irritative und allergische Kontaktekzeme und atopische Handekzeme. Diese Formen kommen häufig in Kombination vor.
- Handekzeme neigen bei später Diagnosestellung und (zu) spätem Einsatz einer adäquaten Therapie zur Chronifizierung.
- Die Behandlung von Patienten mit Handekzemen sollte interdisziplinär erfolgen.
- Die Therapie folgt einem Stufenschema. Lipidreiche Basistherapie, Vermeidung auslösender Faktoren sowie präventive Massnahmen sind wichtige Eckpfeiler.



Dagmar Simon



Barbara Ballmer-Weber

Die Autoren haben keine finanzielle Unterstützung und keine Interessenkonflikte im Zusammenhang mit diesem Beitrag deklariert. Alle vier Autoren waren früher in Advisory Boards der Firmen Basilea und GSK Schweiz aktiv.

Handekzeme sind in vieler Hinsicht eine Herausforderung für die Behandlung und das Krankheitsmanagement:

1. Handekzeme beeinträchtigen die Funktion eines überaus wichtigen Körperteils, was zu Einschränkungen im Beruf und persönlichen Umfeld führt und mit psychischer Beeinträchtigung verbunden ist.
2. Handekzeme werden ursächlich durch Umwelteinflüsse ausgelöst, basierend auf gewissen genetischen Eigenschaften, weshalb die Identifizierung und das anschließende Meiden auslösender Faktoren entscheidende Bestandteile der Therapie sind.
3. Handekzeme sind häufig, können eine Arbeitsunfähigkeit bedingen und verursachen dadurch hohe direkte und indirekte Kosten für den Patienten, seinen Arbeitgeber und die Versicherungsträger.
4. Handekzeme neigen vor allem bei verzögerter Diagnosestellung und (zu) spätem Einsatz effektiver Therapiemassnahmen zu Chronizität. Handekzeme sind eine der häufigsten Diagnosen unter den Berufskrankheiten, weshalb sie als sozialmedizinisches und -ökonomisches Problem ernst zu nehmen sind [1, 2]. Die Betreuung der Patienten, insbesondere bei chronischem Verlauf, muss deshalb in enger Zusammenarbeit zwischen behandelndem Arzt, meist dem Hausarzt, Dermatologen und gegebenenfalls Arbeitsmediziner erfolgen.

Mit diesem Artikel wollen wir die Aufmerksamkeit auf das häufige Gesundheitsproblem Handekzem lenken mit dem Ziel, dass betroffene Patienten eine rasche und effektive Behandlung erhalten, Ursachen abgeklärt, Re-

zidive verhindert und chronische Verläufe vermieden werden. Das Vorgehen bei der Diagnosestellung, Festlegung der Therapie, allergologischen Abklärung und Ergreifung von Präventivmassnahmen soll anhand von zwei Fällen besprochen werden (Tab. 1 ↻).

Eine klinische Diagnose: Ekzem

Handekzeme können sich mit unterschiedlichen morphologischen Bildern präsentieren. Bei akut aufgetretenen Ekzemen finden sich Juckreiz, Rötung und Schwellung, oft begleitet von dyshidrosiformen Bläschen, Nässen und Krustenbildung (Abb. 1 ↻). Bei chronischen Ekzemen trifft man Schuppung, Hyperkeratosen und Rhagaden bei geringer ausgeprägtem Erythem an (Abb. 2 ↻). Je nachdem ob eher Bläschen oder Rhagaden dominieren, bezeichnet man die Handekzeme als dyshidrosiform oder hyperkeratotisch-rhagadiform. Differentialdiagnostisch kommen eine Reihe von Krankheiten in Frage, als wichtigste sind Tinea manuum und Psoriasis zu nennen (Tab. 2 ↻). Erstere kann durch eine mykologische Untersuchung von Schuppenmaterial ausgeschlossen werden. Bei Verdacht auf Psoriasis ist das gesamte Integument einschliesslich Nägel nach psoriasistypischen Veränderungen abzusuchen. Die Histologie einer Biopsie der Hände vermag meist nicht eindeutig zwischen Ekzem und Psoriasis zu unterscheiden.

Wo liegen die Ursachen?

Grundsätzlich werden irritative und allergische Kontaktekzeme und das atopische Handekzem unterschieden [3]. Die irritativen Kontaktekzeme kommen am häufigsten vor. Typische Beispiele sind Handekzeme bei Coiffeuren, Küchen- und Serviceangestellten, Reinigungskräften und Personen mit Pflegeberufen, also Ekzeme bei Tätigkeiten, die durch häufigen Kontakt zu Wasser, Reinigungs- und Desinfektionsmitteln und/oder langes Tragen von Gummihandschuhen geprägt sind. Die Irritantien, die bei einmaligem Kontakt unschädlich sind, führen bei häufig wiederkehrender Exposition zu einer Schädigung der Hautbarriere und bedingen eine Entzündung, ein Ekzem, das man deshalb auch als kumulativ-subtoxisch bezeichnet.

^a Dermatologische Klinik, UniversitätsSpital Zürich

^b Dermatologische Klinik, Universitätsspital Basel

^c Service de Dermatologie et Vénérologie, CHUV, Lausanne

^d Universitätsklinik für Dermatologie, Inselspital Bern

Tabelle 1

Management des Handekzems am Beispiel von zwei Patienten.

Fall 1: 34-jährige Coiffeuse	Fall 2: 50-jähriger Landwirt
Anamnese	
<p>Seit einem Monat leidet sie an einem Handekzem und sieht einen Zusammenhang mit der Einführung eines neuen Haarfärbeprodukts in ihrem Geschäft. Die junge Frau und Mutter fühlt sich durch die stark juckenden, geröteten, z.T. nässenden Hautveränderungen nicht nur im Beruf, sondern auch bei der Hausarbeit beeinträchtigt. Aus der Anamnese der sonst gesunden Patientin sind eine allergische Rhinitis und Beugenezeme in der Kindheit zu erwähnen.</p>	<p>Er stellt sich wegen spröder trockener Haut an beiden Händen vor. Diese Ekzeme bestehen bereits seit Jahren und sind im Winter stärker ausgeprägt. Er hat sich bisher selbst mit Melkfett behandelt, doch ist dieses gegen die schmerzhaften tiefen Einrisse über den Fingergelenken zu wenig wirksam. Es sind keine anderen Hauterkrankungen oder Allergien bekannt.</p>
Klinischer Befund	
<p>Akutes Ekzem mit Rötung und ödematöser Schwellung der Haut, dyshydrosiformen Bläschen, Nässen und Krusten (Abb. 1). An den Unterarmen finden sich Streureaktionen.</p>	<p>Zeichen eines chronischen Ekzems mit stark keratotischen, erythematösen, schuppenden Hautveränderungen und tiefen Rhagaden insbesondere über den Fingergelenken (Abb. 2). Die Beweglichkeit der Finger ist dadurch eingeschränkt.</p>
Differenzialdiagnosen	
<p>Die Anamnese weist auf ein atopisches Dermatitis hin. Durch die berufliche Tätigkeit und Hausarbeit ist die Haut häufig Nässe, Shampoos, anderen Friseurstoffen und Reinigungsmitteln, also irritativen Einflüssen, ausgesetzt. Die Beobachtung, dass ein Färbeprodukt den Ekzemschub ausgelöst hat, lässt eine zusätzliche Kontaktallergie vermuten.</p>	<p>Die Arbeiten im Stall und auf dem Feld erledigt der Landwirt das ganze Jahr über ohne Handschuhe. Es bestehen keine Hinweise für vorbestehende Hauterkrankungen wie z.B. eine Psoriasis. Mittels mykologischen Direktpräparats und Kultur kann eine Dermatophytose ausgeschlossen werden. Es besteht der Verdacht auf ein irritatives Handekzem.</p>
Diagnostik, Eruierung auslösender Faktoren	
<p>Der Epikutantest ergab eine Kontaktsensibilisierung auf p-Toluylendiamin, einen Farbstoff. Dieser war in dem angeschuldigten Haarfärbemittel enthalten. Das Gesamt-IgE war mit 341 kU/l erhöht. Im Pricktest zeigten sich multiple Sensibilisierungen gegen Pollen und Hausstaubmilben, was die atopische Diathese bestätigt.</p>	<p>Kontaktsensibilisierungen auf Pflanzen, Hautpflegeprodukte, Futtermittel und Tierhaare wurden mittels Epikutantest ausgeschlossen. Im Pricktest wurden keine Hinweise für eine Soforttypsensibilisierung gefunden. Irritative Faktoren, insbesondere häufiges Händewaschen, mechanische Belastung der Haut und Kälte, werden als Auslöser verantwortlich gemacht.</p>
Therapie und Verlauf	
<p>Der Hausarzt verordnete ein topisches Kortikosteroid der Stärkeklasse 3 für zwei Wochen. Bei unzureichendem Ansprechen wechselte der Dermatologe auf Stärkeklasse 4, er verordnete zusätzlich antiseptische Handbäder mit Chloramin. Der Patientin wurde eine Arbeitsunfähigkeit von drei Wochen attestiert, in dieser Zeit wurde der Epikutantest durchgeführt. Die Patientin wurde auf die notwendige Allergenkenz, das heisst Meidung des Hautkontakts zu toluylenhaltigen Haarfärbemitteln, hingewiesen. Nach Besserung des Hautbefunds wurde die Kortikosteroidapplikation reduziert und die Behandlung mit einem topischen Calcineurininhibitor bis zur vollständigen Abheilung fortgesetzt. Exazerbationen, die im Rahmen ihres atopischen Handekzems auftraten, behandelt die Patientin mit einem topischen Calcineurininhibitor.</p>	<p>Initial wurde mit topischen Kortikosteroiden behandelt (Stärkeklasse 3, dann 4). Die Wirkung sollte durch Okklusion (Überziehen von Plastikhandschuhen über Nacht) für eine Woche verstärkt werden. Zur Rückfettung wendete der Patient eine harnstoffhaltige Salbe an. Die Rhagaden wurden mit Silbernitratlösung verschorft. Bei nur vorübergehender und minimaler Besserung bestanden die Hautveränderungen fort. Wegen langer Anfahrtswege konnte eine UV-Therapie nicht durchgeführt werden. Nach Überweisung zum Dermatologen wurde eine Behandlung mit Alitretinoin (30 mg pro Tag) begonnen, die der Patient bis auf anfängliche Kopfschmerzen gut tolerierte. Nach vier Wochen zeigte sich eine Befundbesserung, die Therapie wurde bis zur Abheilung über sechs Monate durchgeführt. Zusätzlich wendet der Patient noch Hautpflegeprodukte an.</p>
Langzeitmanagement	
<p>Die Allergie gegenüber dem Friseurstoff Toluylendiamin war sehr wahrscheinlich beruflich erworben. Allergenkenz ist unbedingt einzuhalten. Die Patientin wurde in der Anwendung von Hautschutzmassnahmen unterwiesen (Applikation einer Hautschutzcreme in Beruf und Haushalt, Tragen geeigneter Handschuhe). Ihr Arbeitgeber meldete den Verdacht einer Berufskrankheit bei der Unfallversicherung. Von der SUVA wurde eine Nichteignungsverfügung für den Umgang mit Toluylendiamin ausgestellt. Angesichts der Tatsachen, dass sie an einer atopischen Dermatitis leidet, einen Feuchterberuf ausübt und bereits ein Handekzem hatte, ist mit einem rezidivierenden Verlauf zu rechnen. Eine regelmässige rückfettende Therapie (ein- bis mehrmals täglich) wurde angeraten, bei Anzeichen eines Ekzems eine Lokalthherapie (topische Calcineurininhibitoren und Kortikosteroide).</p>	<p>Der Effekt von Alitretinoin hielt auch vier Monate nach Absetzen der Therapie noch an. Gelegentlich treten leichte hyperkeratotisch-rhagadiforme Läsionen auf, die auf eine kurzfristige Therapie mit einem Kortikosteroid der Stärkeklasse 3 in Kombination mit Salizylsäure gut ansprechen. Nach eingehender Schulung hat sich der Landwirt angewöhnt, während der Arbeit Handschuhe zu tragen (Gummihandschuhe bei Nassarbeiten, Trikot- und Lederhandschuhe bei trockenen Arbeiten). Zum Waschen verwendet er ein Syndet. Das anschliessende Auftragen eines rückfettenden Pflegeprodukts wird leider nur unregelmässig durchgeführt.</p>

Das allergische Kontaktekzem entspricht einer T-Zell-vermittelten oder allergischen Spättypreaktion: Bei sensibilisierten Personen löst der Hautkontakt mit dem verantwortlichen Allergen ein Ekzem aus. Zu den häufigsten Kontaktallergenen zählen Metalle wie Nickel, Kobalt und Kaliumdichromat (zum Beispiel in Zement und Leder) sowie Duft-, Konservierungs-, Kleb- und

Gummistoffe. Daher ist bei Handekzempatienten nach Kontaktallergenen im beruflichen wie privaten Umfeld als mögliche Auslöser des Ekzems zu fahnden.

Das atopische Handekzem kann alleinige oder vorrangige Manifestation einer atopischen Dermatitis sein (atopisches Ekzem, Neurodermitis). Deshalb ist nach aktuellen und früheren Hinweisen für eine atopische Dermatitis und anderen atopischen Erkrankungen zu suchen. Der atopischen Dermatitis liegt eine genetische Disposition zugrunde, wobei Störungen der Hautbarriere als auch eine überwiegend T-Helfer-2-gesteuerte Immunantwort eine Rolle spielen.


In der Praxis kommen diese drei Formen des Handekzems selten isoliert vor. So wird ein atopisches Handekzem oft durch irritative Einflüsse verschlechtert, da die gestörte Hautbarriere ein ungehindertes Eindringen der Irritanzen zulässt und die bereits ablaufende Entzündung verstärkt wird. Ausserdem gilt das irritative Kontaktekzem als Wegbereiter für ein allergisches Kontaktekzem, denn die Vorschädigung der Haut begünstigt das Eindringen von Kontaktallergenen und sogenannte Profpsensibilisierungen (Abb. 3 )

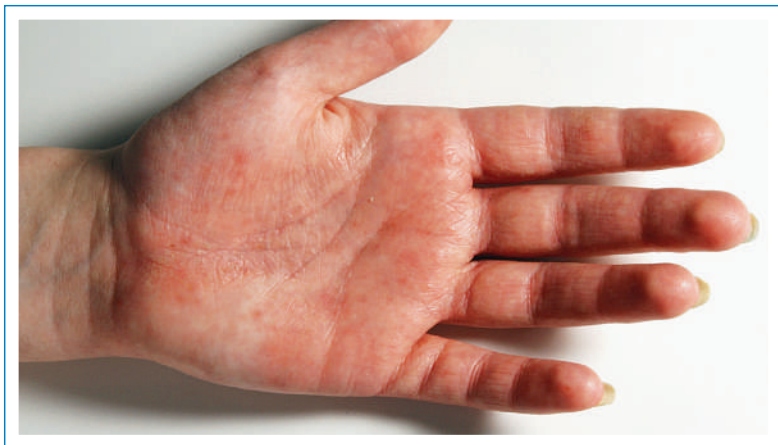

Abbildung 1
Dyshydrosiformes Handekzem.

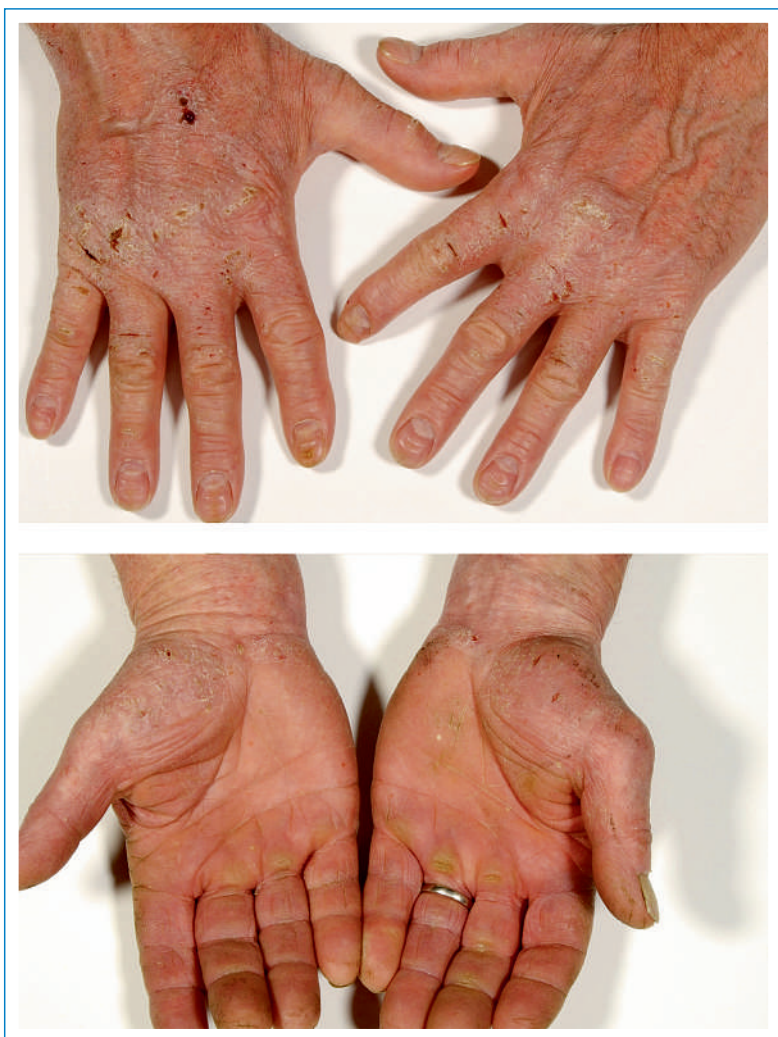

Abbildung 2
Chronisches, hyperkeratotisch-rhagadiformes Handekzem.

Diagnostik – welche und wann

Die Identifizierung der Ursache(n) und Auslöser eines Handekzems ist Voraussetzung für eine wirksame Behandlung [1, 2, 4]. Bei der Anamneseerhebung muss gezielt nach Kontaktallergenen und/oder irritativen Belastungen der Haut im Beruf, bei Hobbys, im Haushalt, Garten und bei der Körperpflege gefragt werden.

Bei Verdacht auf ein allergisches Kontaktekzem ist ein Epikutantest (Pflaster-/Patchtest) indiziert, bei dem die verdächtigen Substanzen in kommerziellen Testreihen und/oder vom Patienten mitgebrachten Materialien getestet werden. Bei patienteneigenen Materialien muss im Einzelnen festgelegt werden, in welcher Art und Verdünnung sie getestet werden können. Nach einer Expositionszeit der Testpflaster von zwei Tagen werden die Hautreaktionen in der Regel am Tag 3 und 4 (nach 48 und 72 Stunden) abgelesen. Allergische Reaktionen sind anhand ihrer Morphe und dem Crescendoverlauf von irritativen Reaktionen abzugrenzen. Die abschliessende Relevanzbeurteilung der festgestellten Kontaktsensibilisierungen ist unerlässlich. Deckt sich die Reaktion auf eine Testsubstanz mit jener auf patienteneigene Materialien, ist die Schlussfolgerung einfach. Ansonsten muss nach dem Auslöser gefahndet werden, das heisst, nach dem potentiellen Kontaktallergen muss in Inhaltsstofflisten, technischen Datenblättern oder im Internet gesucht werden. Die Durchführung und Interpretation von Epikutantests setzt eine entsprechende Ausbildung und Wissen voraus.

Für das irritative Kontaktekzem gibt es keinen diagnostischen Test, hier ist die Anamnese ausschlaggebend. Die Diagnose eines atopischen Handekzems wird anhand anamnestischer Angaben, klinischer Zeichen einer atopischen Dermatitis und/oder Vorliegen atopischer Minimalzeichen gestellt. Der Nachweis spezifischer IgE gegen Umweltallergene bzw. ein Pricktest können die Diagnose stützen.

Tabelle 2

Differenzialdiagnosen zum Handekzem (modifiziert nach [2]).

Wichtige Differenzialdiagnosen	Seltener Differenzialdiagnosen
Psoriasis palmaris	Skabies
Psoriasis pustulosa palmaris	Lues II
Dermatomykose (Tinea manuum)	Herpes simplex digitalis
	Palmoplantare Keratosen
	Ichthyosen
	Lichen planus
	Pityriasis rubra pilaris
	Mycosis fungoides
	Bullöse Dermatosen
	Pellagra
	Akrokeratosis paraneoplastica Bazex
	Aktinische Keratosen
	Morbus Bowen
	Arsenkeratosen
	Artefaktkrankheit

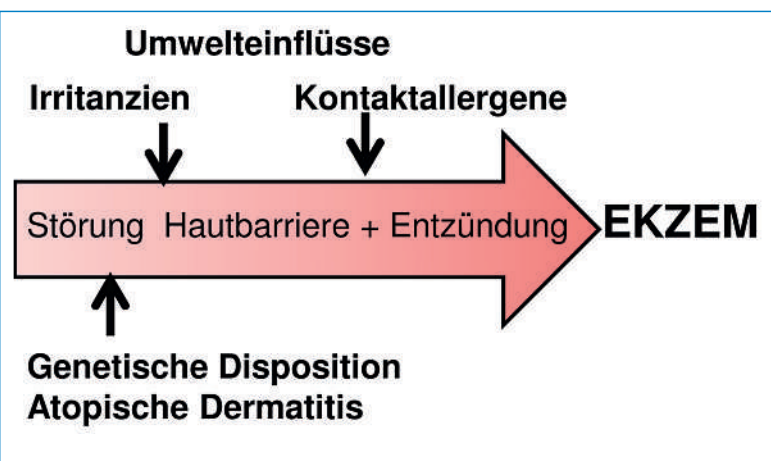


Abbildung 3
Pathogenetische Faktoren des Ekzems.

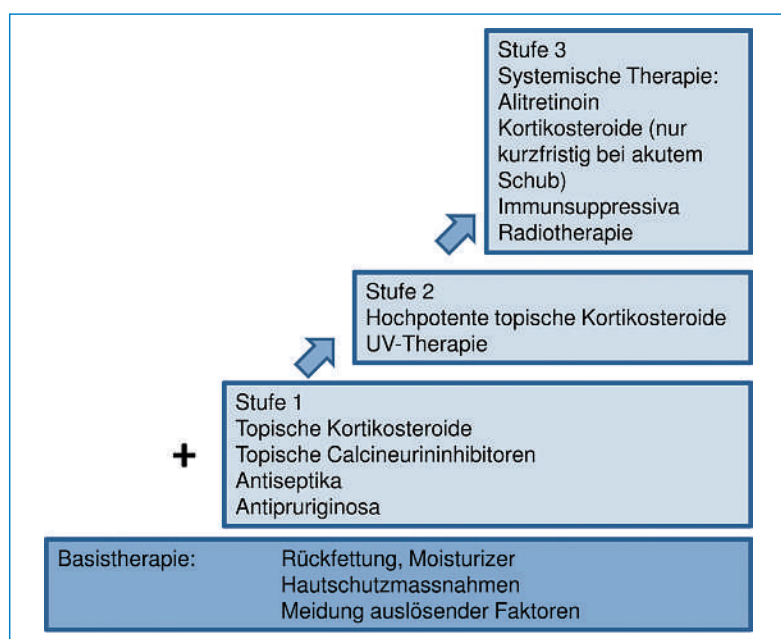


Abbildung 4
Stufentherapie bei Handekzemen (nach [2]).

Stufentherapie

Topische Kortikosteroide verhelfen in den meisten Fällen zu einer raschen Besserung und sogar Abheilung. Jedoch dürfen zwei wichtige Punkte nicht ausser acht gelassen werden: die lipidreiche Basistherapie und das Meiden auslösender Trigger. Spricht ein Handekzem innerhalb von 3–4 Wochen nicht auf eine Kortikosteroidtherapie an oder rezidiert es nach Absetzen, ist den Ursachen auf den Grund zu gehen und eine dermatologische Abklärung indiziert [2, 4].

Die Behandlung des Handekzems folgt einem Stufenschema (Abb. 4 [4]). Dazu wurde kürzlich ein Konsensuspapier Schweizer Dermatologen veröffentlicht [2]. Kommt es trotz konsequenter Therapie während mindestens zweier Wochen zu keiner Besserung, sollte auf eine Option der nächsten Behandlungsstufe zurückgegriffen werden.

Basistherapie

Die Basistherapie begleitet sämtliche Therapiestufen und ist bei minimal ausgeprägten Befunden wie rauer, schuppender, rissiger Haut oft ausreichend. Basistherapeutika sind überwiegend lipidreiche Grundlagen. Lipide erhöhen die Hydratation des *Stratum corneum* durch Okklusion. Allgemein gilt: Mit zunehmender Trockenheit der Haut sollte der Lipidanteil der Grundlage erhöht und der Wasseranteil verringert werden. Gebräuchliche Fette und Öle in Emollients sind Mineralöle (Vaseline), Fettsäuren, Lanolin und Triglyzeride. Beliebt sind auch pflanzliche Öle, die einen hohen Anteil essenzieller Fettsäuren, zum Beispiel Linolensäure, enthalten. Viele Emollients beinhalten zusätzlich Feuchthaltefaktoren (humectants), die aufgrund ihrer hohen Wasserbindungskapazität eine Erhöhung des Wassergehalts im *Stratum corneum* bewirken. Harnstoff hat sich als ausgesprochen wirkungsvolle Substanz für die topische Therapie des Handekzems erwiesen, denn er sorgt nicht nur für eine bessere Durchfeuchtung der Epidermis, sondern besitzt gleichzeitig antipruriginöse, keratolytische und leicht antibakterielle Eigenschaften. Zu bedenken ist, dass Harnstoff bei geschädigter Haut zu Irritationen und Brennen der Haut führen kann. Produkte mit Laktat, Sorbitol oder Glycerol sind dann ein idealer Ersatz.

Als galenische Formen sind Cremen vom Emulsionstyp Wasser in Öl (zweiphasige Systeme) zu empfehlen. Diese lassen sich meist sehr gut verreiben und werden von Patienten als kosmetisch elegant empfunden. Von Cremen mit hohem Wasseranteil ist eher abzuraten, da sie die Haut austrocknen können. Salben (einphasige Systeme) sind in Abhängigkeit ihrer Zusammensetzung (Lipide) ebenfalls geeignet.

Bei starker irritativer Beanspruchung der Haut, zum Beispiel bei Feuchtarbeiten, langem Tragen von Gummihandschuhen oder häufigem Händewaschen, können spezielle Hautschutzpräparate helfen, die Hautbarriere wieder herzustellen bzw. zu schützen. Faktoren, die das Handekzem verursachen und/oder verschlechtern, sind zu eruieren und strikt zu meiden; das gilt für das berufliche wie auch private Umfeld.

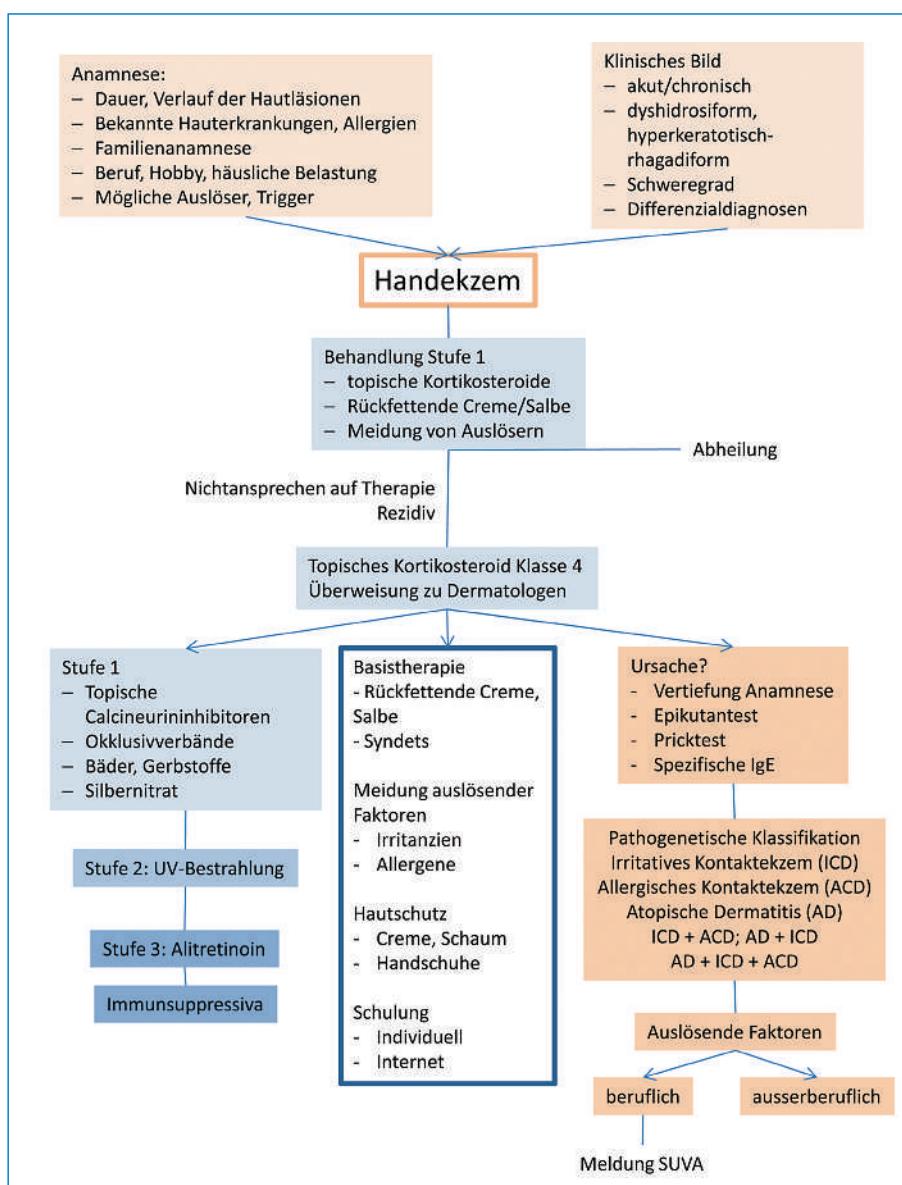


Abbildung 5
Algorithmus zum Management
des Handekzems.

Antientzündliche Therapie

Beim Handekzem sind Kortikosteroide der Stärkeklasse 2 und 3, in schweren Fällen auch 4 (Clobetasolpropionat), indiziert. Ist eine Behandlung mit topischen Kortikosteroiden über sechs Wochen hinaus notwendig, muss auf eine Intervalltherapie umgestellt werden, da eine längerfristige Steroidanwendung die Hautschutzbarriere nachhaltig schädigt. Topische Calcineurininhibitoren, die für die Therapie der atopischen Dermatitis zugelassen sind, eignen sich zur initialen Behandlung oder werden im Anschluss an eine Kortikosteroidtherapie eingesetzt. Beide Substanzklassen reduzieren die Entzündung. Zusätzlich bewirken die topischen Calcineurininhibitoren eine Wiederherstellung der Hautbarriere, während dies unter Kortikosteroiden nicht oder nur unzureichend zu beobachten ist [5].

Eine UV-Therapie (UVB, PUVA) ist sehr wirksam bei Handekzemen, besonders bei hyperkeratotischen Formen, doch spielen neben der medizinischen Indikation auch die Verfügbarkeit und der zeitliche Aufwand für den Patienten eine wichtige Rolle.

Spricht ein Handekzem auf eine korrekt durchgeführte topische Therapie (Stufe 1 und 2) nicht an, sollte eine systemische Therapie in Erwägung gezogen werden. Kortikosteroide können zur Coupierung eines akuten Ekzemschubs kurzfristig eingesetzt werden. Für Patienten mit chronischem Handekzem sind sie nicht geeignet, ihre Wirkung ist nicht ausreichend, und bei Dosisreduktion oder Absetzen kommt es häufig zu einem Rebound.

Alitretinoin ist seit Ende 2009 für die Behandlung des chronischen Handekzems zugelassen. Es führt bei der Hälfte der behandelten Patienten zu einer >75%-igen Besserung bzw. Abheilung des Handekzems [6], wobei hyperkeratotisch-rhagadiforme Ekzeme besser ansprechen als dyshidrosiforme Varianten [7]. In der Regel werden für die Behandlung mit Alitretinoin (Toctino®, 30 mg) 3–6 Monate eingeplant, doch kann eine längere Therapie sinnvoll sein [8]. Bei einem Rezidiv kann die Therapie wiederholt werden. Vor und unter Therapie sind die Leberenzyme, Cholesterin und Triglyzeride sowie TSH-Basalwert und fT4 zu monitorisieren. Da

Retinoide teratogen sind, ist bei Frauen im gebärfähigen Alter, die Alitretinoin erhalten sollen, eine sichere Schwangerschaftsverhütung zu fordern. Bei Kontraindikationen für oder Nichtansprechen auf eine Behandlung mit Alitretinoin kann auf Immunsuppressiva wie Cyclosporin, Methotrexat oder Azathioprin (überwiegend off-label) zurückgegriffen werden.

Langfristiges Management


Mit einer Einjahresprävalenz von 6–10% und einer Punktprävalenz von über 3% gehören die Handekzeme zu den häufigsten Hauterkrankungen [1]. Etwa 50% der Betroffenen nehmen eine dermatologische Behandlung in Anspruch, 5% sind arbeitsunfähig, und bei 5–7% liegt ein schweres chronisches Handekzem vor [1]. Handekzeme führen zu einer erheblichen Minderung der Lebensqualität [9]. Chronische Handekzeme verursachen ausserdem immense Kosten, direkte durch die medizinische Behandlung, indirekte durch Arbeitsausfall und immaterielle wie die Einschränkung der Lebensqualität [10].

Das Risiko, ein chronisches Handekzem zu entwickeln, steigt mit dem initialen Schweregrad und der Dauer der Erkrankung bis zur Diagnosestellung. Weitere Risikofaktoren sind vorbestehende atopische Erkrankungen, berufsbedingte Chromatallergie und eine Arbeit im Nahrungsmittelbereich [11]. Wie in anderen europäischen Ländern gehören auch in der Schweiz die Handekzeme zu den häufigsten Berufserkrankungen [12]. Bei beruflich bedingten Handekzemen sind zwingend präventive Massnahmen zu ergreifen wie das Anwenden von Hautschutzprodukten, technische Veränderungen am Arbeitsplatz oder ein Tätigkeitswechsel. So muss bei Allergien auf Berufsstoffe garantiert werden, dass der Patient keinem weiteren Kontakt zu diesen ausgesetzt ist. Im Einzelfall muss geprüft werden, ob ein Berufswechsel erforderlich ist. Bei Verdacht auf eine Berufserkrankung erfolgt die Meldung bei der für den Betrieb zuständigen Berufskrankheits- und Unfallversicherung bzw. der SUVA.

Die Patienten müssen angehalten werden, neben der entzündungshemmenden Therapie ihre Hände aktiv zu pflegen und Hautschutzmassnahmen anzuwenden. Das heisst, dass nach individuellem Tätigkeitsprofil die geeigneten Hautschutz-, Reinigungs- und Pflegeprodukte zusammengestellt sowie passende und sichere Handschuhe gefunden werden müssen. Anleitungen dazu gibt es im Internet (www.2haende.ch) und über die SUVA. An den Universitätskliniken werden Spezialsprechstunden für Handekzempatienten durchgeführt und im Rahmen von Patientenschulungen praktische Hinweise zum Hautschutz vermittelt (Beispiel: www.dermatologie.insel.ch).

Registerstudie zum chronischen Handekzem in der Schweiz

Handekzeme sind ein häufiges, jedoch sehr heterogenes Krankheitsbild mit unterschiedlichen klinischen

und pathogenetischen Manifestationen, die ein interdisziplinäres Management verlangen (Abb. 5 ). Insbesondere schwere und chronische Verläufe führen zu einer hohen psychischen und sozialen Belastung der Patienten und Kosten. Für die Schweiz existieren bisher keine epidemiologischen Daten zu Häufigkeit, Ursachen, Risikofaktoren, Therapie und Verlauf von Handekzemen sowie deren Einfluss auf die Lebensqualität. Zurzeit läuft eine Registerstudie, in der in allen Regionen der Schweiz Patienten mit chronischem Handekzem erfasst werden und deren Verlauf über zwei Jahre verfolgt wird. Die Daten dieser Studie werden nicht nur aus wissenschaftlicher Sicht interessant sein, sondern liefern wichtige Informationen über den Bedarf und die Art medizinischer Behandlungen, Inanspruchnahme von Versicherungsleistungen und nicht zuletzt mögliche Ansatzpunkte für Präventivmassnahmen.

Danksagung

Wir danken unseren Kollegen P. Piletta, G. Hofbauer, M. Anliker, S. Gilardi, HP. Rast und JP. Grillet für die intensiven Diskussionen im Rahmen des Konsensusprozesses «Management des chronischen Handekzems». Ausserdem sind wir Prof. Dr. Christian Surber für seine fachlichen Anregungen dankbar.

Korrespondenz:

Prof. Dr. med. Dagmar Simon
Universitätsklinik für Dermatologie
Inselspital, Universitätsspital Bern
CH-3010 Bern
[dagmar.simon\[at\]insel.ch](mailto:dagmar.simon[at]insel.ch)

Literatur

- Diepgen TL, Agner T, Aberer W, Berth-Jones J, Cambazard F, Elsner P, et al. Management of chronic hand eczema. *Contact Dermatitis*. 2007;57:203–10.
- Ballmer-Weber BK, Bircher A, Piletta P, Hofbauer GFL, Spring P, Anliker M, et al. Management des chronischen Handekzems: Schweizer Konsensus. *Dermatologica Helvetica*. 2012;24:28–36.
- Molin S, Diepgen TL, Ruzicka T, Prinz JC. Diagnosing chronic hand eczema by an algorithm: a tool for classification in clinical practice. *Clin Exp Dermatol*. 2011;36:595–601.
- Diepgen TL, Elsner P, Schliemann S, Fartasch M, Köllner A, Skudlik C, et al. Deutsche Dermatologische Gesellschaft. Guideline on the management of hand eczema ICD-10 Code: L20. L23. L24. L25. L30. *J Dtsch Dermatol Ges*. 2009; Suppl 3:S1–16.
- Jensen JM, Pfeiffer S, Witt M, Bräutigam M, Neumann C, Weichen- thal M, et al. Different effects of pimecrolimus and betamethasone on the skin barrier in patients with atopic dermatitis. *J Allergy Clin Immunol*. 2009;123:1124–33.
- Ruzicka T, Lynde CW, Jemec GB, Diepgen T, Berth-Jones J, Coen- raads PJ, et al. Efficacy and safety of oral alitretinoin (9-cis retinoic acid) in patients with severe chronic hand eczema refractory to topical corticosteroids: results of a randomized, double-blind, placebo- controlled, multicentre trial. *Br J Dermatol*. 2008;158:808–17.
- Diepgen TL, Pfarr E, Zimmermann T. Efficacy and tolerability of alitretinoin for chronic hand eczema under daily practice conditions: results of the TOCCATA open study comprising 680 patients. *Acta Derm Venereol*. 2012;92:251–5.
- Lynde C, Cambazard F, Ruzicka T, Sebastian M, Brown TC, Maares J. Extended treatment with oral alitretinoin for patients with chronic hand eczema not fully responding to initial treatment. *Clin Exp Dermatol*. 2012;37:712–7.
- Augustin M, Kuessner D, Purwins S, Hieke K, Posthumus J, Diepgen TL. Cost-of-illness of patients with chronic hand eczema in routine care: results from a multicentre study in Germany. *Br J Dermatol*. 2011;165:845–51.
- Moberg C, Alderling M, Meding B. Hand eczema and quality of life: a population-based study. *Br J Dermatol*. 2009;161:397–403.
- Mätkönen T, Alanko K, Jolanki R, Luukkonen R, Aalto-Korte K, Lau- erma A, Susitaival P. Long-term follow-up study of occupational hand eczema. *Br J Dermatol*. 2010;163:999–1006.
- Unfallstatistik UVG 2003–2007. SUVA 2009.