Diagnostik und Therapie von Gliomen

Roger Stupp[a, b], Andreas F. Hottinger[a], Monika E. Hegi[a], Michael Weller[c]

[a] Département des Neurosciences Cliniques, Centre Hospitalier Universitaire Vaudois, Lausanne
[b] Klinik für Onkologie, UniversitätsSpital Zürich
[c] Klinik für Neurologie, UniversitätsSpital Zürich

Quintessenz

- 500–700 Patienten erkranken jährlich in der Schweiz an einem Gliom.
- Die histologische und molekularbiologische Charakterisierung eines tumorverdächtigen Befunds in der zerebralen Bildgebung ist unerlässlich.
- Moderne chirurgische Techniken gepaart mit moderner Bildgebung erlauben auch eine Resektion oder Biopsie in anatomisch-eloquenten Arealen.
- Therapie-Strategien müssen interdisziplinär besprochen und individuell auf den Patienten (Alter, Allgemeinzustand) und Tumor (Histologie, Tumorgrad, molekulares Profil) angepasst werden.
- Eine aktive Therapie erlaubt eine Verbesserung von Lebensqualität. Nihilismus ist nicht angezeigt.
- Die kombinierte Chemo- und Radiotherapie erlaubt eine Lebensverlängerung bei Patienten mit Glioblastomen, eine adjuvante Chemotherapie ist bei Patienten mit anaplastischen Oligodendrogliomen indiziert.
- Neue und gezielte Therapieansätze werden im Rahmen klinischer Studien untersucht.
- Adäquate supportive Massnahmen, ein restriktiver Einsatz von Steroiden und Antiepileptika sowie engmaschige gemeinsame Betreuung mit dem Hausarzt sind notwendig für die Erhaltung der Lebensqualität der Patienten.

ZNS-Manifestationen maligner Erkrankungen sind häufig, allerdings meist als Metastasen von Primärtumoren verschiedenster Herkunft. Primäre Hirntumoren machen lediglich 2% aller Tumorkrankheiten beim Erwachsenen aus; mit einer Inzidenz von rund 7/100 000 sind dies dennoch rund 500 neue Patienten in der Schweiz jährlich. Allein schon durch ihre Lokalisation haben diese Tumoren, unabhängig von ihrem Malignitätsgrad, eine potentiell hohe Morbidität. Gliome sind mit ca 50% die häufigsten primären Hirntumoren beim Erwachsenen. Sie werden nach pathologisch-histologischen Kriterien als Grad II, III oder IV gemäss WHO klassifiziert; Grad-I-Gliome werden fast ausschliesslich im Kindesalter beobachtet (Tab. 1).

Roger Stupp

Klinische Präsentation und Erstdiagnostik

Die Symptome und klinische Präsentation von Gliomen sind äusserst variabel und in erster Linie von der Lokalisation der Tumoren und der Funktion der betroffenen Hirnareale abhängig. So werden bei Patienten mit frontaler Tumorlokalisation Veränderungen in der Persönlichkeit diagnostiziert, häufig zuerst als depressive Verstimmung, während Patienten mit kortikaler Tumormanifestation oft einen epileptischen Anfall als Erstsymptom zeigen. Auch Lähmungserscheinungen und ein Hemisyndrom können auf ein Tumorleiden hinweisen. Kopfschmerzen sind ein seltenes Inauguralsymptom, dennoch sollten akut auftretende stechend-beissende und andauernde lokalisierte Kopfschmerzen an eine solche Differentialdiagnose denken lassen, vor allem bei morgendlicher Betonung.
Moderne Bildgebung ist der effizienteste Weg zur Erhärtung der Verdachtsdiagnose. Magnetresonanz-Tomographie (MRI) ist die Technik der ersten Wahl, dennoch wird aufgrund der einfacheren Verfügbarkeit in der Notfallsituation oft zuerst eine Computertomographie angefertigt.

Diagnosestellung

Moderne MRI-Techniken mit Perfusions- und Diffusionssequenzen sowie Spectroskopie erlauben in erfahrenen Händen, eine Verdachtsdiagnose zu untermauern. Die Spectroskopie kann insbesondere im Verlauf sehr hilfreich sein, wenn es gilt, posttherapeutische Veränderungen und Kontrastmittelanreicherungen von einem Tumorrezidiv zu unterscheiden. Dennoch muss ein Verdacht auf ein Gliom immer histologisch bestätigt werden. Nebst Klassifikation und Tumorgrad-Bestimmung erlaubt die Histologie auch die molekulare Tumorcharakterisierung (Kasten). Bei operierbaren Tumoren wird die histologische Diagnose nach der Resektion des Tumors gestellt, bei nicht resezierbaren Tumoren wird eine Biopsie unter stereotaktischer Navigation durchgeführt. Wichtig ist, dass genügend Material zur pathologischen Diagnose und für die Bestimmung der molekularen Tumormarker zur Verfügung steht. Letztere haben für die Diagnostik und das Patientenmanagement in den letzten Jahren deutlich an Bedeutung gewonnen. In grösseren Zentren

Interessenkonflikte:
Roger Stupp: Hauptprüfer von partiell Industrie-unterstützten Studien mit Temozolomide (MSD-Merck & Co), Cilengitide (Merck-Serono) und Novo TTF (Novocure). Honorare für Advisory Boards und/oder Vorträge von MSD-Merck, Merck-Serono und Roche.
Monika Hegi: Honorare für Advisory Boards und/oder Vorträge von MSD-Merck, Merck-Serono und Roche.
Andreas F. Hottinger: Honorare für Advisory Boards und/oder Vorträge von MSD-Merck und Roche.
Michael Weller: Prüfarzt von partiell Industrie-unterstützten Studien mit Temozolomide (MSD-Merck & Co), Cilengitide (Merck-Serono) und Bevacizumab (Roche). Honorare für Advisory Boards und/oder Vorträge von MSD-Merck, Merck-Serono, Roche, Magforce und Antisense Pharma.

Molekulare Marker bei Gliomen
(Wiederabdruck mit Erlaubnis, Stupp et al. Info Onkologie 2012, Aerzteverlag medinfo AG)

LOH 1p/19q
Die Co-Deletion des kurzen Arms von Chromosom 1 (1p) und des langen Arms von Chromosom 19 (19q) ist als Ergebnis einer 1;19-Translokation identifiziert worden. Als Konsequenz wird eine Inaktivierung von Tumor-Suppressor-Genen vermutet. Mittlerweile sind zwei Kandidatengene identifiziert worden, welche auf diesen Chromosomenarmen lokalisiert sind und in Assoziation mit der Co-Deletion oft mutiert sind. Die funktionellen und klinischen Auswirkungen werden zurzeit erforscht. Die 1p/19q-Co-Deletion ist charakteristisch für eine Subgruppe von Oligodendrogliomen mit deutlich langsamerem klinischem Verlauf, besserer Prognose und gutem Ansprechen sowohl auf Chemo- wie auch Radiotherapie.
Der Grund für diesen besseren Verlauf ist noch unklar und hat wahrscheinlich nichts mit dieser Translokation per se zu tun. Auffallend ist auch die hohe Korrelation zwischen der Co-Deletion von 1p/19q und Mutationen in den *IDH*-Genen.

***IDH*-Mutationen**
Mutationen in den Isozitratdehydrogenase-Genen *(IDH)* 1 und 2 sind charakteristisch für Grad-II- und Grad-III-Gliome. Die Mutationen befinden sich in einem Codon und resultieren in einer neuen enzymatischen Funktion, die zu hohen Konzentrationen eines normalerweise nicht vorkommenden Metaboliten führen. Dieser «Onko-Metabolit» inhibiert Enzyme, die in der epigenetischen Genregulation involviert sind, was zu einem sogenannten «CpG-island methylator phenotype» (CIMP) führt. Diese epigenetischen Veränderungen gelten als im höchsten Masse tumorrelevant. *IDH1/2*-Mutationen und der damit assoziierte CIMP sind typisch für sekundäre maligne Gliome, das heisst Glioblastome und anaplastische Astrozytome, die sich aus vorausgehenden niedriggradigen Gliomen entwickeln. Die häufigste *IDH1*-Mutation (>90%) kann bereits immunhistochemisch dargestellt werden. Hochgradige Gliome mit mutiertem *IDH1*- oder *IDH2*-Gen haben eine bessere Prognose.

MGMT-Promoter-Methylierung
Die O^6-Methyl-Guanin-DNA-Methyl-Transferase (MGMT) ist ein ubiquitär exprimiertes DNS-Reparaturprotein, das Alkylgruppen von der O^6-Position des Guanins entfernt. Alkylierende Chemotherapeutika wie Nitrosoharnstoffe oder Temozolomid übertragen Alkylgruppen an verschiedene Stellen der DNS, unter anderem auch an die O^6-Position des Guanins. Bei der DNS-Replikation führt dies zu Fehlern der Basenpaarung, die indirekt zu letalen DNS-Doppelstrang-Brüchen führen können. Das MGMT-Protein repariert jedoch diese O^6-Alkylierung und wird hierbei konsumiert. Eine letale Zellschädigung erfolgt somit lediglich bei fehlender oder ungenügender MGMT-Aktivität.
Bei rund 40–45% aller Glioblastome ist das *MGMT*-Gen epigenetisch verändert durch eine Methylierung der regulatorischen Genregion (Promotor) und somit ruhiggestellt. Eine Methylierung des *MGMT*-Gens ist stark mit einem Ansprechen auf eine alkylierende Chemotherapie und verlängertem Überleben assoziiert.

ist die Asservierung von frisch gefrorenem Tumormaterial heute Standard; dies erlaubt auch bei wenig Tumormaterial, das Gewebe molekularbiologisch zu untersuchen, und das Material steht dann allenfalls für spätere wissenschaftliche Untersuchungen oder experimentelle Krebstherapien zur Verfügung.

Tabelle 1
Prognose von Gliomen unter moderner Therapie.

Grad und Zelltyp	Mittleres Überleben
Grad II	
Astrozytom	7–10 Jahre
Oligodendrogliom†	>10–15 Jahre
Grad III	
Anaplastisches Astrozytom	3,5 Jahre
Anaplastisches Oligodendrogliom†	>10 Jahre
Grad IV	
Glioblastom	15 Monate; 2-Jahres-Überleben: 27%
O^6-Methyl-Guanin-DNA-Methyl-Transferase (MGMT)	
methyliert	23 Monate; 2-Jahres-Überleben: 49%
unmethyliert	13 Monate; 2-Jahres-Überleben: 12%

† mit LOH 1p/19q

Astrozytome und Oligodendrogliome

Histologisch werden aufgrund der Morphologie, die möglicherweise auf einen unterschiedlichen Ursprung der malignen Zellen hinweist, Astrozytome von Oligodendrogliomen unterschieden, wobei häufig auch Mischformen diagnostiziert werden. Molekulargenetisch sind klassische Oligodendrogliome charakterisiert durch eine Translokation von Chromosom t1,19, in der Literatur meist als Co-Deletion oder «Loss of Heterozygosity» (LOH) 1p/19q beschrieben. Diese Tumoren haben einen langsameren, weniger aggressiven natürlichen Verlauf und deshalb eine bessere Prognose, und sie sprechen sowohl auf Radiotherapie als auch auf alkylierende Chemotherapie gut an. Anaplastische Gliome (Grad III) entwickeln sich häufig aus Grad-II-Tumoren (maligne Transformation), während Glioblastome (Astrozytome Grad IV) sich meist schnell de novo entwickeln (Abb. 1 und 2). Die Prognose von sekundären Glioblastomen ist etwas besser als die von De-novo-Glioblastomen. Zur Unterscheidung wird heute meist das Vorliegen einer Mutation des Isozitratdehydrogenase-1-Gens (IDH1) herangezogen.

Therapieprinzipien

Grundsätzlich stehen drei Therapie-Modalitäten zur Verfügung: Chirurgie, Radiotherapie und Chemotherapie. Soweit möglich sollten Tumoren zuerst operativ so komplett wie ohne bleibende Schäden möglich reseziert werden. Hierfür stehen moderne Operationstechnologien wie Fluoreszenz-Markierung mit 5-Aminolävulinsäure (ALA), Operation im Wachzustand, funktionelles und intraoperatives MRI, elektrophysiologisches Monitoring mit Mapping und anderes mehr zur Verfügung, alles mit dem Ziel, eine möglichst komplette Resektion bei maximaler Schonung des funktionellen Gewebes zu erreichen.

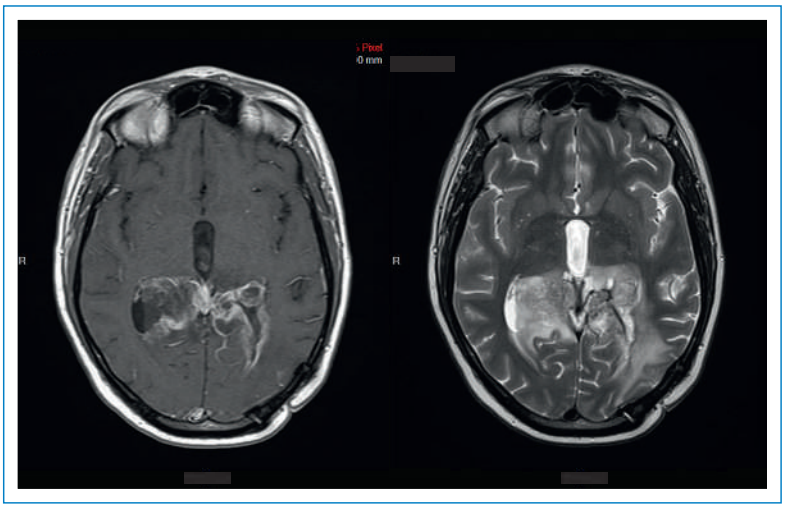

Abbildung 1
MRI eines Glioblastoms (Grad IV). 40-jähriger Patient mit Visusabfall als Inaugural-Symptom. **Links:** T1 mit Kontrastmittelanreicherung und zentraler Nekrose. **Rechts:** T2 mit moderatem periläsionellem Ödem (repräsentative Patientenbilder mit Einverständnis des Patienten).

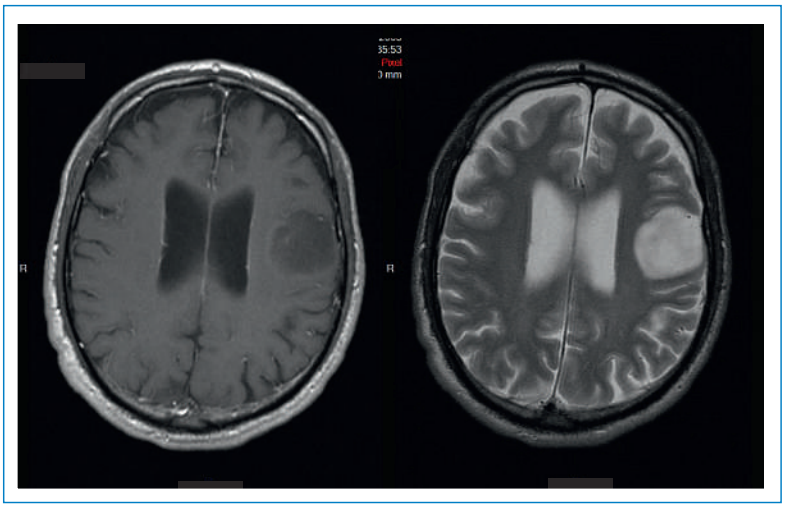

Abbildung 2
MRI eines niedriggradigen Astrocytoms (Grad II). 50-jähriger Patient mit epileptischem Anfall als Inaugural-Symptom (2005). Bei Tumorprogress 2007 Resektion (subtotal) gefolgt von Strahlentherapie (28 × 1,8 Gy), seither beschwerdefrei, Antiepileptika graduell abgesetzt. Patient sportlich und beruflich aktiv (100%). **Links:** T1 (keine Kontrastmittelanreicherung). **Rechts:** T2 (repräsentative Patientenbilder mit Einverständnis des Patienten).

Gliome sind jedoch unabhängig vom histologischen Grad infiltrative Tumoren, und sie können deshalb nicht wirklich vollständig reseziert werden. Eine alleinige Operation ist deshalb nicht kurativ, und vereinzelte Gliomzellen können in Autopsiepräparaten auch weit entfernt von der Resektionshöhle gefunden werden. Adjuvante Radiotherapie mit oder ohne Chemotherapie wird je nach Tumorgrad und Histologie empfohlen. Naturgemäss können in einer solch kurzen Übersichtsarbeit keine allgemeingültigen Therapierichtlinien aufgestellt werden. Für spezifische Details der Radiotherapie-Techniken, Planung, Dosis und Fraktionierung verweisen wir auf einschlägige Literatur. Dennoch sollen einige Überlegungen, Vor- und Nachteile der verschiedenen Therapieoptionen dargelegt werden. Diese sind die Grundlage für ausführliche Diskussionen an wöchentlichen interdisziplinären Tumorkonferenzen, eine wichtige Routine zur Festlegung der Therapiestrategie bei Tumorerkrankungen.

Niedriggradige Gliome (WHO-Grad II)

Niedriggradige Gliome zeichnen sich durch ein langsames, aber kontinuierliches Wachstum aus, sie sind darum oft wenig symptomatisch und werden gelegentlich als Zufallsbefund diagnostiziert. Sie treten am häufigsten bei jungen Erwachsenen auf. Radiologisch ist meist keine Kontrastmittelaufnahme nachweisbar (intakte Blut-Hirn-Schranke), und das Tumorwachstum ist oft nur im Langzeitverlauf nachweisbar.
Resektable Tumoren werden in der Regel chirurgisch entfernt. Prognostisch ungünstige Faktoren sind eine Tumorgrösse >5–6 cm und Ausdehnung über die Mittellinie, neurologische Defizite, Alter >40 Jahre, Kontrastmittelaufnahme und rein astrozytäre Histologie. Das Vorliegen von lediglich zwei oder weniger dieser Faktoren wird als prognostisch günstig gewertet. In diesen Fällen, mit mittleren Überlebenszeiten von 7–10 Jahren, kann mit einer Radio- oder Chemotherapie zugewartet werden, nicht zuletzt um Spätkomplikationen der Therapie zu vermeiden.
Eine randomisierte Studie der *European Organisation for Research and Treatment of Cancer* (EORTC) hat 314 Patienten mit Grad-II-Gliomen randomisiert, entweder zu sofortiger Radiotherapie (30 × 1,8 Gy, 54 Gy) oder zur Beobachtung mit Bestrahlung bei substanziellem Tumorprogress. Auch wenn erwartungsgemäss das krankheitsfreie Intervall in der Beobachtungsgruppe kürzer war, war kein Unterschied im Gesamtüberleben nachweisbar. Rund ein Viertel der Patienten erhielt über eine Beobachtungszeit von acht Jahren keine Radiotherapie.
Bei älteren Patienten (wobei «älter» in der Neuro-Onkologie bereits als 40–50 Jahre definiert wird) und dem Vorliegen anderer Risikofaktoren wird vor allem auch von amerikanischen Autoren eine frühzeitige Radiotherapie empfohlen. Eine randomisierte Phase-III-Studie der *Radiation Therapy Oncology Group* (RTOG) wies keinen Überlebensvorteil für eine adjuvante Chemotherapie nach (Procarbazin, CCNU, Vincristine [PCV]), auch wenn dies für gewisse Subgruppen allenfalls diskutiert werden kann.

Anaplastische Gliome (WHO-Grad III)

Hier müssen Astrocytome von Oligodendrogliomen und gemischten Oligoastrozytomen unterschieden werden. Radiotherapie (30–33 Fraktionen à 1,8–2 Gy) sind der Standard. Eine deutsche Studie (Neuro-Onkologische Arbeitsgemeinschaft, NOA-04) hat gezeigt, dass es keinen Unterschied macht, ob Patienten zuerst mit Radiotherapie und beim Progress mit Chemotherapie (PCV oder Temozolomid [TMZ]) behandelt werden oder in umgekehrter Sequenz.

Anaplastische Oligodendrogliome

Oligodendrogliome Grad III haben eine bessere Prognose und sprechen besser auf Therapie an. Während bei kleinen Tumoren eine initiale Radiotherapie angezeigt ist, kann bei grösseren Tumorvolumina eine Che-

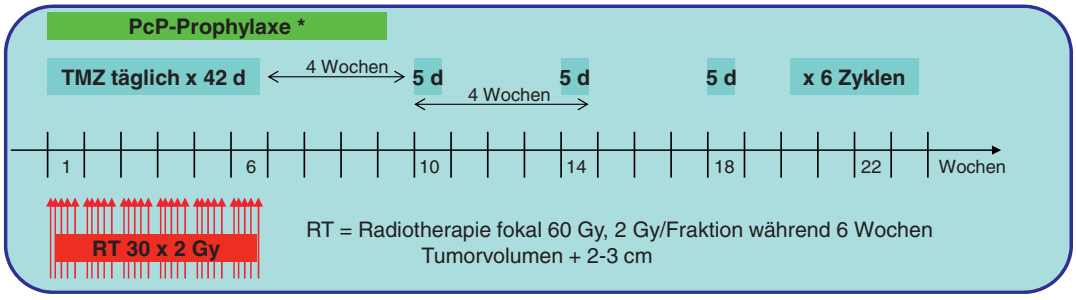

TMZ = Temozolomid (Temodal®) [1]

konkomitant: während RT: 75 mg/m² täglich (inkl. Wochenende) an max. 49 Tagen, nüchtern (Flüssigkeiten und leichter Snack gestattet), p.o. 1-2 Stunden vor RT oder vormittags an Tagen ohne RT

adjuvant: 200 mg/m² (erster Zyklus 150 mg/m²) täglich x 5 Tage für 6 Zyklen

* Pneumocystis-jiroveci-Pneumonie-Prophylaxe empfohlen während der konkomitant kontinuierlichen TMZ-Verabreichung. Pentamidine-Inhalationen 1x/Monat 300 mg oder Trimethroprim/Sulfametoxazol forte 3x/Woche. Alternative: Überwachen der absoluten Lymphozyten-Zahl, beginne Prophylaxe bei Lymphozyten <500/mm³ oder CD4 <200/mm³.

[1] antiemetische Prophylaxe: während Chemoradiotherapie mit kontinuierlicher niedrigdosierter TMZ-Gabe reicht meist ein einfaches Antiemetikum, z.B. Metoclopramid oder Loperamid (5H3-Hemmer empfohlen für die ersten 2 Tage, z.B. Ondansetron 4 mg, Granisetron 1 mg)

Abbildung 3
Therapieschema bei Glioblastom.

motherapie als Erstlinien-Behandlung erwogen werden. Für anaplastische Oligodendrogliome wurde im Langzeitverlauf einer 1995 initiierten EORTC-Studie ein Überlebensvorteil mit adjuvanter Chemotherapie (PCV) nach Bestrahlung nachgewiesen, wobei die Chemotherapie auch der Bestrahlung vorangestellt werden kann (neoadjuvante Therapie, RTOG-Studie).

Glioblastome (WHO-Grad IV)

Eine grosse internationale EORTC-Studie hat den Standard der Glioblastom-Behandlung seit 2005 neu definiert. Fraktionierte Strahlentherapie (30 × 2 Gy, 60 Gy) wird kombiniert mit gleichzeitiger täglicher Temozolomid-Chemotherapie, gefolgt von einer adjuvanten Erhaltungstherapie während sechs Fünf-Tages-Zyklen alle vier Wochen (TMZ/RT → TMZ) (Abb. 3). Im Vergleich zu alleiniger Radiotherapie (und Chemotherapie erst bei Tumorprogression) hat diese Behandlung zu einer Reduktion des Sterberisikos um 37% beigetragen, also Verlängerung des mittleren Überlebens von 12 auf 15 Monate und des 2-Jahres-Überlebens von 10 auf 27%. Die Therapie sollte innert rund vier Wochen nach Operation oder diagnostischer Biopsie begonnen werden.

Das mittlere Alter der Glioblastom-Patienten liegt bei über 60 Jahren (in Studienpopulationen 52–55 Jahre). Gesonderte Studien haben in den letzten Jahren die Behandlung von älteren und fragilen Patienten untersucht. Zusammenfassend lässt sich folgern, dass eine Therapie sich auch bei älteren Patienten über 70 Jahre lohnt: Bei Patienten mit dem epigenetisch inaktivierten DNS-Reparaturgen für O^6-Methyl-Guanin-Methyl-Transferase (MGMT) verbessert eine alleinige Temozolomid-Chemotherapie den Allgemeinzustand, wobei für diese Patienten eine Chemotherapie (TMZ) einer Bestrahlung überlegen ist, während Patienten mit unmethyliertem *MGMT* nicht von TMZ profitieren und einer Bestrahlung zugeführt werden sollten. Laufende Studien untersuchen die Wertigkeit von kombinierter Chemo- und Strahlentherapie bei Patienten über 65 Jahre. Die weit verbreitete nihilistische Haltung gegenüber einer Therapie bei älteren Patienten ist durch keine wissenschaftliche Erfahrung zu untermauern und sollte lediglich für Patienten in sehr schlechtem Allgemeinzustand oder mit schwerwiegenden neurologischen Ausfällen in Betracht gezogen werden.

Chemotherapie

Bewusst haben wir bisher in diesem Artikel meist nur von Chemotherapie gesprochen, ohne auf Details einzugehen. Substanzen, die im Gehirn Aktivität zeigen sollen, müssen eine gewisse Lipophilie aufweisen, um die Blut-Hirn-Schranke überwinden zu können. In Glioblastomen ist die Blut-Hirn-Schranke zwar teilweise durchlässig (Kontrastmittelaufnahme), allerdings nur in der Tumormasse, jedoch nicht im infiltrativen Bereich. Historisch waren Nitrosoharnstoffe (Carmustin [BCNU], Lomustin [CCNU]) die ersten Substanzen mit anerkannter Wirkung bei Hirntumoren. Bis Ende der 1990er Jahre haben alle Chemotherapie-Studien immer einen Nitrosoharnstoff entweder allein oder CCNU in Kombination mit Procarbazin und Vincristin – das sogenanne PCV-Schema – untersucht. Seit dem Jahr 2000 ist Temozolomid (Temodal®) auf dem Markt; die insgesamt gute Verträglichkeit und flexiblen Möglichkeiten der Dosierung haben seither weitgehend die älteren Medikamente aus der Erstlinientherapie verdrängt (Tab. 2).

Im Rahmen zweier Studien wurde PCV mit Temozolomid verglichen. Die Antitumoraktivität zwischen der Kom-

binationstherapie und der Monotherapie scheint in etwa vergleichbar, bei deutlich besserer Verträglichkeit von Temozolomid. Hingegen zeigten eine Verdichtung der Temozolomid-Dosierung (kontinuierliche Verabreichung während dreier Wochen) und Verdoppelung der Dosis-Intensität keine Hinweise für eine bessere Antitumorwirksamkeit dieses sogenannten «Dose-dense»-Schemas. Die Wirksamkeit einer Monotherapie von CCNU bei Patienten, die vorgängig als Erstlinien-Therapie Temozolomid erhalten haben, wurde im Rahmen der Evaluierung neuer Moleküle aktuell bestätigt. Sowohl für Temozolomid als auch für CCNU betragen die objektiven Ansprechraten weniger als 10–15%, allerdings wird eine gewisse vorübergehende Stabilisierung des Krankheitsprogresses bei 30–50% der Patienten beobachtet. In der neuro-onkologischen Literatur wird darum anstelle der Ansprechrate häufig die Rate des progressionsfreien Überlebens nach sechs Monaten (PFS6) beschrieben.

Tabelle 2
Praktische Hinweise zur Chemotherapie.

Temozolomid (Temodal®)	Orales alkylierendes Zytostatikum, erhältlich in Dosierungen von 5, 20, 100, 140, 180 und 250 mg.
	Hauptnebenwirkungen: Myelosuppression, v.a. auch Thrombozytopenie, und Übelkeit.
	Zwei Standard-Dosierungen: als Monotherapie 150–200 mg/m² Körperoberfläche täglich während 5 Tagen alle 28 Tage; zusammen mit Radiotherapie 75 mg/m² Körperoberfläche täglich während der ganzen Bestrahlungsdauer (max. 49 Tage).
	Als antiemetische Prophylaxe wird ein 5-HT3-Hemmer in niedriger Dosierung empfohlen, z.B. Ondansetron (Zofran®) 4 mg oder Granisetron (Kytril®) 1 mg. Bei der niedrig-dosierten Temozolomid-Gabe während der Radiotherapie kann in der Regel nach 2–3 Tagen die 5-HT3-Gabe durch Metoclopramid (Primperan®, Paspertin®) ersetzt werden. Beachte auch Kopfschmerzen und Verstopfung als Nebenwirkungen der 5-HT3-Hemmer.
	Myelosuppression entwickelt sich erst ab der 3.–4. Therapiewoche, Kontrolle des Blutbilds an Tag 21 und 28. Kontinuierliche Gabe auch mit Lymphozytopenie assoziiert, Risiko opportunistischer Infekte.
Lomustin (CEENU®) (in der Schweiz seit Januar 2013 nicht mehr im Handel. Erhältlich über internationale Apotheke)	Orales Zytostatikum, Kapseln à 40 mg. Individuelle Dosis muss entsprechend auf- oder abgerundet werden.
	Hauptnebenwirkungen Myelosuppression, Übelkeit, Lungenfibrose.
	Standard-Dosierung 110–130 mg/m² Körperoberfläche (für die meisten Patienten ist eine Anfangsdosis von 1× 4 Kapseln (160 mg total) empfohlen, bei guter Toleranz erhöhen auf 200 mg, alle 6–8 Wochen.
	Antiemetische Prophylaxe mit 5-HT3-Hemmer.
Bevacizumab (Avastin®)	Monoklonaler Antikörper, wird intravenös verabreicht über 60–90 Minuten.
	Allergische Reaktionen, Hypertension, Proteinurie als wichtigste Nebenwirkungen.
	Standard-Dosierung 10 mg/kg Körpergewicht alle 2 Wochen, wobei auch Daten vorliegen mit tieferer Dosierung (z.B. 5 mg/kg KG) und längeren Therapieintervallen (bis 4 Wochen). Häufig auch in Kombination mit einer zytotoxischen Substanz.
	Keine Prämedikation notwendig, wenn als Monotherapie verabreicht.

Therapie im Rezidiv

Trotz verbesserter Erstlinien-Therapie erleiden die meisten Patienten im Krankheitsverlauf ein Rezidiv. Die Behandlungsstrategie hängt davon ab, welche Therapien der Patient vorgängig bereits erhalten hat und wie lange das therapiefreie Intervall war; ebenso wichtig sind Grösse und Lokalisation des Rezidivs sowie die Anzahl neuer Läsionen. Die verschiedenen Therapieoptionen sollten wiederum im Rahmen eines spezialisierten Tumorboards besprochen werden. In gewissen Situationen kann eine erneute Operation oder Bestrahlung indiziert sein.

Eine standardisierte Zweitlinien-Chemotherapie fehlt zurzeit. Nebst den vorgängig besprochenen zytotoxischen Substanzen kommen gelegentlich auch Platin-Derivate oder Irinotecan zum Einsatz. Bevacizumab (Avastin®) ist in der Schweiz und in den USA (nicht aber in der EU) zur Behandlung rezidivierter Glioblastome als Monotherapie zugelassen. Obwohl eine Verlängerung der Überlebenszeit durch Bevacizumab fraglich ist, kann der palliative Effekt bei ausgewählten Patienten mit einem grossen peritumoralen Ödem beeindruckend sein, und Steroide können eingespart bzw. abgesetzt werden (Tab. 3). Neuartige Therapieansätze durch Vakzinierung (Immuntherapie) und alternierende elektrische Felder (Tumor Treatment Fields [TTF]) werden im Rahmen klinischer Studien untersucht.

Therapie-Überwachung

Es kann Monate dauern, bis ein objektives Ansprechen auf eine Therapie im MRI (wird in der Regel alle 2–3 Monate durchgeführt) nachgewiesen werden kann. Das Schrumpfen von Tumoren im ZNS ist ein langsamer Prozess, bedingt auch durch eine langsamere Resorption von apoptotischen und nektrotischen Tumorzellen durch das Immunsystem. Eine metabolische nuklearmedizinische Bildgebung mittels Positronen-Emissions-Tomographie (PET) erlaubt unter Umständen eine frühzeitige Beurteilung des Therapieerfolgs, allerdings müssen bei PET-Untersuchungen des Gehirns Aminosäuren als Marker eingesetzt werden, zum Beispiel ^{18}Fluoroethyl-Tyrosin (FET) anstelle von Fluoro-Deoxy-Glucose (FDG).

O^6-Methyl-Guanin-Methyl-Transferase (MGMT)

MGMT-Promoter-Methylierung hat sich als wichtiger prädiktiver und prognostischer Biomarker etabliert. Glioblastom-Patienten, deren MGMT im Tumor methyliert war, hatten ein deutlich besseres Ansprechen und längeres Überleben, wenn eine kombinierte Chemo- und Radiotherapie durchgeführt wurde. Das 2-Jahres-Überleben in dieser Gruppe und mit dieser Therapie liegt bei fast 50%. Bei unmethylierten Tumoren scheint die zusätzliche Chemotherapie wenig Nutzen zu bringen. Hier sind alternative Strategien angezeigt, sofern im Rahmen von klinischen Studien verfügbar. Wegen fehlender besserer Alternativen wird zurzeit die Chemotherapie jedoch auch bei unmethylierten Tumoren empfohlen. Bei

Tabelle 3
Begleitmedikation und unterstützende Massnahmen.

Steroide	Verschreibung von Corticosteroiden zur Reduktion des peritumoralen Ödems ist häufig eine der ersten Massnahmen bei Hirntumorpatienten. Dexamethason (Fortecortin®) ist das Medikament der ersten Wahl.
	Häufig wird aus historischen Gründen eine Dosierung von 3–4× 4 mg/Tag verschrieben, wobei allerdings bei diesem Medikament mit langer Halbwertszeit auch nur eine 1–2× tägliche (z.B. morgens und mittags) Dosierung ausreicht.
	Wichtig ist, die Dosierung im Verlauf rasch auf die minimal notwendige Menge zu reduzieren, nach Tumorresektion brauchen die meisten Patienten keine Steroide mehr. Die frühere Praxis einer prophylaktischen Gabe von Steroiden vor Beginn der Radiotherapie ist obsolet.
	Bei längerfristiger Verabreichung von Steroiden sind die spezifischen Nebenwirkungen (Hyperglyzämie, Myopathie, Schlaflosigkeit, Agitation und Depression, Cushing-Syndrom) zu beachten.
Antiepileptika	Bei vielen Patienten wird der Hirntumor als Ursache eines epileptischen Anfalls diagnostiziert. Diese Patienten sollten eine entsprechende antiepileptische Therapie erhalten, die häufig auch nach Tumorresektion weitergeführt werden muss.
	Ältere Antiepileptika wie Phenytoin (Epanutin®) oder Carbamazepin (Tegretol®) sind in der Onkologie teilweise kontraindiziert wegen ihrer hepatischen Enzyminduzierung und folglich eines erhöhten Metabolismus vieler Zytostatika (trifft allerdings für Lomustin und Temozolomid nicht zu).
	Gewisse Arbeiten zeigen einen allfälligen positiven Antitumor-Effekt von Valproat (Depakine®), ansonsten werden heute meist wegen ihrer guten Verträglichkeit und raschen Dosierbarkeit neuere Substanzen wie Levetiracetam (Keppra®) und Pregabalin (Lyrica®) bevorzugt.
	Indikationsstellung, Überwachung und allfälliges Ausschleichen der antiepileptischen Therapie erfolgen vorzugsweise im Rahmen einer spezialisierten Epilepsie-Sprechstunde.

Grad-III-Tumoren identifiziert die MGMT-Methylierung eine prognostisch günstigere Subgruppe, unabhängig von der Therapie.

Zusammenfassung und Ausblick

Es wurden in den letzten zwei Jahrzehnten wesentliche Fortschritte im Verständnis der molekularen Mechanismen und der Therapie von Gliomen erzielt. Unterschiedliche Tumorentitäten können heute mit molekularen Techniken besser charakterisiert werden und erlauben gezieltere Therapien und Strategien.
Eine chirurgische Entfernung, so komplett wie ohne bleibende Schäden möglich, ist der erste therapeutische Schritt. Bei niedriggradigen Tumoren bleibt gelegentlich ein vorsichtig-zuwartender therapeutischer Ansatz angezeigt, Toxizität und potentielle Spätfolgen müssen gegen eine Verlängerung des krankheitsfreien Intervalls abgewogen werden.
Für maligne Gliome bleibt die Prognose insgesamt unbefriedigend, und neue Therapieansätze sind dringend notwendig. Dennoch erlaubt die molekulare Charakterisierung der Tumoren bessere individuelle prognostische Aussagen und teilweise gezielte Behandlungsstrategien. Neue Therapieansätze, die auf die Angiogenese, den Metabolismus, das Tumorstroma oder die Vakzinierung gegen spezifische Antigene setzen, befinden sich in der klinischen Entwicklung. Die grossen universitären Zentren der Schweiz tragen hier massgeblich dazu bei. Die frühzeitige Zuweisung der Patienten an ein spezialisiertes Zentrum erlaubt allenfalls, dass Patienten die Chance erhalten, an einer innovativen klinischen Studie teilzunehmen.

Korrespondenz:
Prof. Dr. med. Roger Stupp
Klinik für Onkologie
UniversitätsSpital Zürich
Rämistrasse 100
CH-8091 Zürich
roger.stupp[at]usz.ch

Empfohlene Literatur

– Stupp R, Mason WP, van den Bent MJ, Weller M, Fisher B,Taphoorn M J, et al. Radiotherapy plus concomitant and adjuvant temozolomide for glioblastoma. N Engl J Med. 2005;352:987–96.
– Hegi ME, Diserens AC, Gorlia T, Hamou MF, de Tribolet N, Weller M, et al. MGMT gene silencing and benefit from temozolomide in glioblastoma. N Engl J Med. 2005;352:997–1003.
– Stupp R, Wong ET, Kanner AA, Steinberg D, Engelhard H, Heidecke V, et al. NovoTTF-100A versus physician's choice chemotherapy in recurrent glioblastoma: a randomised phase III trial of a novel treatment modality. Eur J Cancer. 2012; 48(14): 2192–202.
– Wick W, Platten M, Meisner C, Felsberg J, Tabatabai G, Simon M, et al. Temozolomide chemotherapy alone versus radiotherapy alone for malignant astrocytoma in the elderly: the NOA-08 randomised, phase 3 trial. Lancet Oncol. 2012; 13(7): 707–15.
– Malmstrom A, Gronberg BH, Marosi C, Stupp R, Frappaz D, Schultz H, et al. Temozolomide versus standard 6–week radiotherapy versus hypofractionated radiotherapy in patients older than 60 years with glioblastoma: the Nordic randomised, phase 3 trial. Lancet Oncol. 2012; 13(9): 916–26.
– van den Bent MJ, Brandes AA, Taphoorn MJ, Kros JM, Kouwenhoven MC, Delattre JY, et al. Adjuvant Procarbazine, Lomustine, and Vincristine Chemotherapy in Newly Diagnosed Anaplastic Oligodendroglioma: Long-Term Follow-Up of EORTC Brain Tumor Group Study 26951. J Clin Oncol. 2012, in press, DOI: 10.1200/JCO.2012.43.2229.
– Cairncross G, Wang M, Shaw E, Jenkins R, Brachman D, Buckner J, et al. Phase III Trial of Chemoradiotherapy for Anaplastic Oligodendroglioma: Long-Term Results of RTOG 9402. J Clin Oncol. 2012, in press: DOI: 10.1200/JCO.2012.43.2674.

Übersichten

– Preusser M, De Ribaupierre S, Wöhrer A, Erridge SC, Hegi M, Weller M, Stupp R. Current concepts and management of glioblastoma. Ann Neurol. 2011;70:9–21.
– Weller M, Stupp R, Hegi ME, Van den Bent M, Tonn JC, Sanson M, et al. Personalized care in neuro-oncology coming of age: why we need MGMT and 1p/19q testing in malignant glioma patients in clinical practice. Neuro-Oncology. 2012;14:iv100–8.
– Weller M, Stupp R, Hegi M, Wick W. Individualized targeted therapy for glioblastoma: fact or fiction? Cancer J. 2012;18:40–4.
– Weller M, Stupp R, Reifenberger G, Brandes AA, Van den Bent MJ, Wick W, Hegi ME. MGMT promoter methylation in malignant gliomas: ready for personalized medicine? Nature Rev Neurol. 2010;6:39–51.
– Weller M, Cloughesy T, Perry JR, Wick W. Standards of care for treatment of recurrent glioblastoma - are we there yet? Neuro Oncol. 2013;15(1):4–27.
– Weller M, Stupp R, Wick W. Epilepsy meets cancer: when, why, and what to do about it? Lancet Oncol. 2012;13(9):e375–82.