

# Sarkoidose: ein klinisch orientierter Überblick

Rebekka Finger<sup>a</sup>, Regulo Rodriguez<sup>b</sup>, René Schönegg<sup>b</sup>, Thomas Kluckert<sup>c</sup>, Martin Brutsche<sup>a</sup>

<sup>a</sup> Kantonsspital St. Gallen, Pneumologie und Interdisziplinäres Zentrum für Schlafmedizin, St. Gallen

<sup>b</sup> Kantonsspital St. Gallen, Institut für Pathologie, St. Gallen

<sup>c</sup> Kantonsspital St. Gallen, Institut für Radiologie, St. Gallen

## Quintessenz

- Die Sarkoidose ist eine chronische Erkrankung, charakterisiert durch das Vorkommen nicht-nekrotisierender, epitheloidzelliger Granulome, die in jedem Organ gebildet werden können. Bei über 80% der Patienten besteht eine intrathorakale Manifestation.
- Die Ätiologie ist weiterhin nicht geklärt, es bestehen aber Hinweise, dass inhalative Noxen und eine genetische Prädisposition eine Rolle spielen.
- Nach erfolgter Diagnostik (u.a. Nachweis von nicht-nekrotisierenden Granulomen) zielt die Therapie auf die Suppression der Entzündungsreaktion ab. Eine Therapieindikation besteht, wenn der Patient symptomatisch ist, bei schweren und bedrohlichen Störungen der Organfunktion oder bei einer inakzeptablen Einschränkung der Lebensqualität.
- Grundsätzlich sind die Nebenwirkungen dem potentiellen Nutzen der Therapie kritisch gegenüberzustellen. Es stehen neben den Kortikosteroiden verschiedene immunsuppressiv wirkende Substanzklassen zur Verfügung, darunter ist vor allem Infliximab in den Fokus gerückt.
- Die Prognose ist in den meisten Fällen günstig. Bei schwererem Verlauf ist unter anderem die Lungentransplantation eine Therapieoption.

Die Sarkoidose (griechisch: «fleischartig», «fleischig») ist eine chronische Erkrankung, die durch nicht-nekrotisierende, epitheloidzellige Granulome in verschiedenen Organen charakterisiert ist. Synonyme der Erkrankung sind M. Boeck oder M. Schaumann-Besnier, in Anlehnung an die Namen der Erstbeschreiber.

## Epidemiologie und Ätiologie

Wegen teilweise uneinheitlicher Falldefinitionen sowie regionaler und ethnischer Unterschiede variiert die Prävalenz; sie wird auf 1–40/100 000 Einwohner weltweit geschätzt [1, 2]. In der Schweiz wurde eine Prävalenz von 121/100 000 (Männer 130, Frauen 112) für die Diagnose Sarkoidose «ever-in-life» festgestellt; für die aktive Sarkoidose wurde eine Prävalenz von 44/100 000 berechnet, für die hospitalisationsbedürftige Sarkoidose 16/100 000. Die durchschnittliche jährliche Inzidenz wird in der Schweiz mit 7/100 000 Einwohner beziffert [3]. Die Erkrankung kann in jedem Alter auftreten, typischerweise im jüngeren Erwachsenenalter. In der Schweiz ist das mittlere Alter bei Diagnosestellung  $45 \pm 15$  Jahre ( $41 \pm 14$  Jahre für Männer,  $48 \pm 15$  Jahre für Frauen). Grundsätzlich bestehen regionale Unterschiede. In Europa wird ein Nord-Süd-Gefälle beobachtet mit einer

Häufung im Norden (z.B. in Finnland) [4]. Dunkelhäutige Personen sind häufiger und oft schwerer betroffen [1, 5]. Die Ätiologie der Sarkoidose ist bis heute unklar. Aufgrund der Beobachtung, dass die Erkrankung zeitlich und örtlich sporadisch sowie familiär gehäuft auftritt, bestehen verschiedene Hypothesen. Die Exposition gegenüber einem Agens resp. Antigen (Inhalation eines Erregers oder Aerosols) bei einem genetisch prädisponierten Empfänger steht zur Diskussion. Die Hypothese der Exposition gegenüber einem inhalativen Agens wird durch die Beobachtung untermauert, dass im ersten Jahr nach dem Terroranschlag auf das World Trade Center in New York am 11. September 2001 bei staubexponierten Feuerwehrmännern die Inzidenz der Sarkoidose um ca. das Vierfache anstieg [6].

In der Schweiz konnte eine erhöhte Prävalenz der Sarkoidose in Regionen mit vermehrter metallverarbeitender Industrie und mit Landwirtschaft festgestellt werden (Kartoffel- und Getreideverarbeitung sowie Bewirtschaftung künstlich angelegter Wiesen) [3]. Dies ist ein möglicher Hinweis für das Vorliegen eines inhalativen Agens resp. Antigens. Aufgrund des histologischen Merkmals der granulomatösen Läsionen wurde zudem die Exposition gegenüber Mykobakterien postuliert. Keine der Hypothesen konnte bisher definitiv bestätigt oder ausgeschlossen werden.

Etwa 5–19% der Fälle treten familiär gehäuft auf [7]. Daher wird vermutet, dass ein genetischer Hintergrund eine wesentliche Rolle spielt [8]. Diese Vermutung wird gestützt durch die Tatsache, dass der ethnische Hintergrund eine Rolle bezüglich Prävalenz und Phänotyp der Erkrankung spielt [9]. Es wurden verschiedene Gene untersucht, hauptsächlich die Antigene des *Major histocompatibility complex* (MHC), die auf dem Chromosom 6 lokalisiert sind [10, 11]. Einige Allele waren assoziiert mit der Entwicklung einer Sarkoidose (HLA DR 2, 11, 12, 14, 15, 17), andere aber auch mit einem protektiven Effekt (HLA DR 1, DR4 und möglicherweise DQ\*0202) [11, 12]. In der ACCESS-Studie (A Case Control Etiologic Study of Sarcoidosis) war das HLA-DR-Allel DRB1\*1101 signifikant assoziiert mit der Entwicklung einer Sarkoidose bei Afroamerikanern und Kaukasiern [5, 13]. Bei skandinavischen Patienten mit einem Löfgren-Syndrom und gutartigem klinischen Verlauf wurde ein Zusammenhang mit dem HLA-DRB1\*0301-Allel beschrieben [14]. Weiter wurde eine Assoziation zwischen dem Vorhandensein und dem Schweregrad der Sarkoidose und dem Angiotensin-converting-enzyme-Genotyp vermutet [15, 16]. Eine Vielzahl anderer Gene scheint an der Entwicklung oder dem Phänotyp einer Sarkoidose beteiligt zu sein (u.a. das Butyrophilin-like-2-Gen) [17].



Rebekka Finger

Die Autoren haben keine finanzielle Unterstützung und keine anderen Interessenkonflikte im Zusammenhang mit diesem Beitrag deklariert.

## Pathogenese

Immunologische Prozesse führen zur Bildung von Granulomen. Dabei spielen Makrophagen und CD4-positive Lymphozyten eine wichtige Rolle. Die CD4-positiven Lymphozyten und Monozyten migrieren aktiv aus dem Blut unter Einfluss verschiedener chemotaktischer Faktoren. Weiter kommt es zu einer IL-2-vermittelten Proliferation der Lymphozyten *in situ* und der Makrophagen. Ausgelöst werden diese Vorgänge mutmasslich durch die Präsentation eines unbekanntes Antigens gegenüber den T-Lymphozyten via MHC-Klasse-II-Gene. Meist ist dieser Entzündungsprozess transient und selbstlimitierend. Warum der Prozess im Fall einer chronisch aktiven Erkrankung persistiert, ist nicht klar [18–21].

## Klinik

Weil sich die Sarkoidose in jedem Organ manifestieren kann, ist die klinische Präsentation sehr variabel. 30–60% der Patienten sind asymptomatisch, und die Diagnose wird zufällig gestellt, wenn wegen einer anderen Fragestellung eine entsprechende Diagnostik erfolgt (z.B. Diagnose einer bilhilären Lymphadenopathie bei Durchführung eines konventionellen Thorax-Röntgenbilds) [22]. Da sich die Sarkoidose bei >80% intrathorakal manifestiert, sind Symptome wie unproduktiver Husten, Dyspnoe und thorakale Schmerzen häufig. Unspezifische Allgemeinsymptome wie Fieber, Gewichtsverlust, chronische Fatigue, Malaise, Muskelschwäche und Anstrengungsintoleranz werden ebenfalls oft beschrieben.

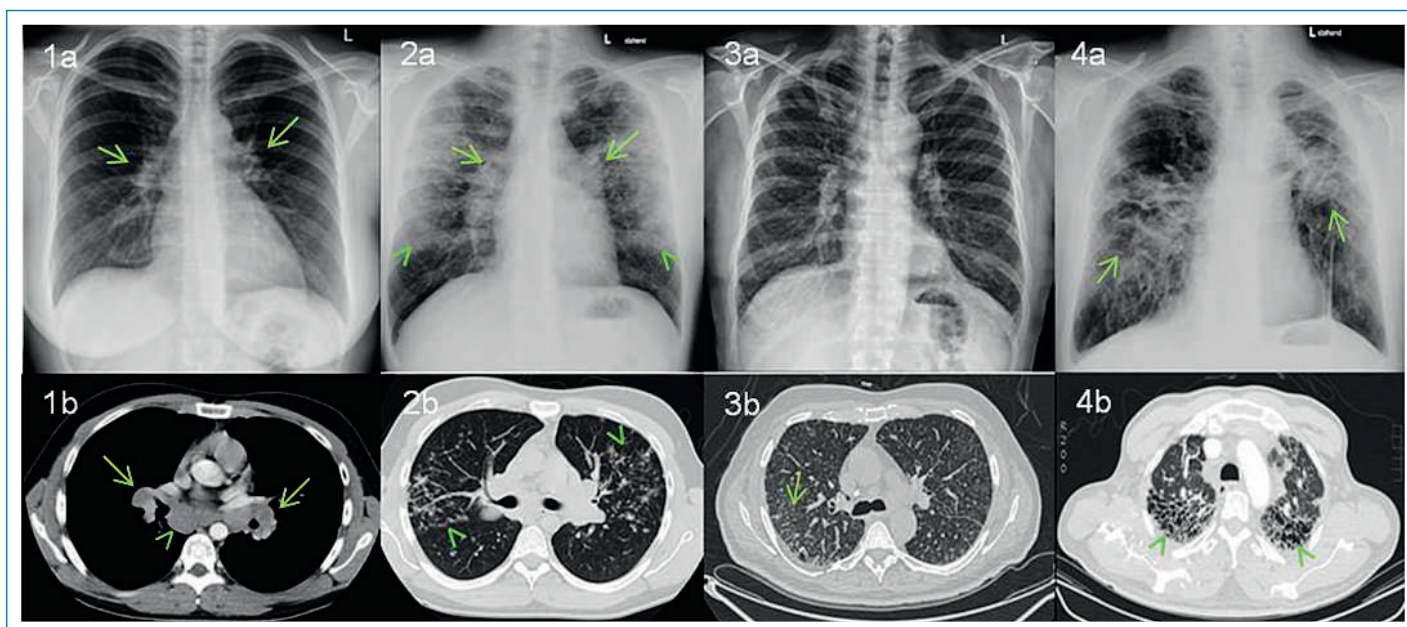
Das gleichzeitige Auftreten von Fieber, Erythema nodosa, einer bilhilären Lymphadenopathie und Arthralgien/Arthritiden wird als Löfgren-Syndrom bezeichnet (nach dem Erstbeschreiber). Diese prognostisch günstige Manifestation liegt bei 20–50% der Patienten mit Sarkoidose vor [2, 8, 23–26]. Die seltene, aber spezifische Kombination einer Parotitis mit einer Uveitis und einer peripheren Fazialisparese (Bells' palsy) mit histologisch nachgewiesenen Sarkoidgranulomen ist bekannt als Heerfordt's Syndrome.

Das unterschiedliche Ausmass der pulmonalen Beteiligung wird gemäss konventionellem Thorax-Röntgenbild in fünf radiologische Stadien nach Siltzbach und Scadding eingeteilt (Tab. 1 [↩], Abb. 1 [📷] [26, 27]). Das radiologische Stadium gemäss Thorax-Röntgen ist prognostisch wichtig. Bei ca. zwei Dritteln der Patienten kommt

**Tabelle 1**

Radiologische Stadien nach Siltzbach und Scadding anhand konventionellen Thorax-Röntgenbilds [26, 27].

Radiologisches Stadium	Merkmale	Häufigkeit bei Diagnosestellung
0	Normalbefund	10%
I	Bihiläre Lymphadenopathie	50%
II	Bihiläre Lymphadenopathie und parenchymale Veränderungen	25%
III	Parenchymale Veränderungen ohne Lymphadenopathie	10%
IV	Pulmonale Fibrose	5%



**Abbildung 1**

Radiologische Stadien I–IV nach Siltzbach und Scadding [26, 27] und Korrelat in der thorakalen Computertomographie. Die radiologische Stadieneinteilung erfolgt anhand der konventionellen Röntgenuntersuchung und nicht anhand der CT-Untersuchung des Thorax.

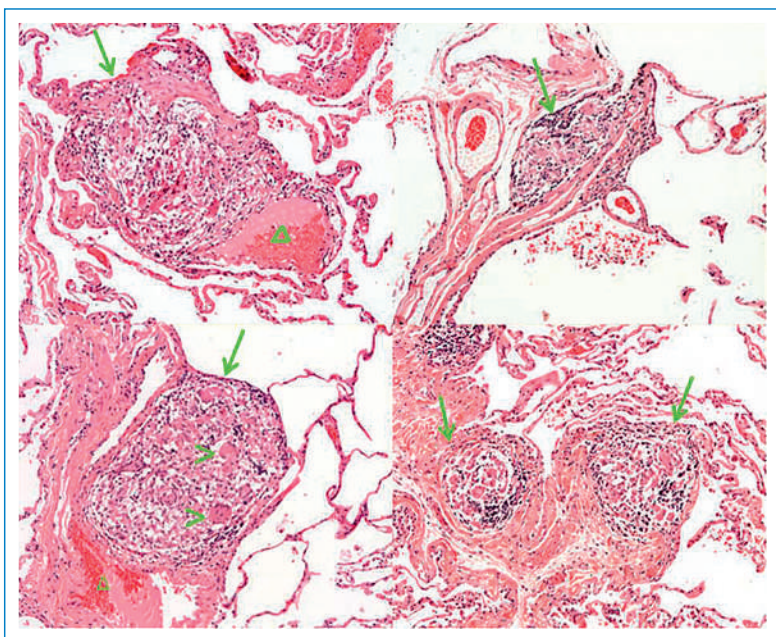
1a und b: Radiologisches Stadium I. Bihiläre Lymphadenopathie (Pfeile), in Abbildung 1b (CT-Korrelat) auch mediastinale Lymphadenopathie (Pfeilspitze). Im CT können durchaus feine interstitielle Veränderungen vorkommen.

2a und b: Radiologisches Stadium II. Bihiläre Lymphadenopathie (Pfeil) und parenchymale Veränderungen (Pfeilspitzen). Im CT sind die retikulonodulären Veränderungen deutlicher zu erkennen (Pfeilspitzen).

3a und b: Radiologisches Stadium III. Keine bilhiläre Lymphadenopathie. Kleinnoduläre Alterationen mit perilymphatischer Verteilung (Pfeile).

4a und b: Radiologisches Stadium IV. Ausgedehnte fibrotische Veränderungen (Pfeile), eher Oberlappen-betont, nach kranial verzogene Hilii beidseits. Im CT-Korrelat Honeycombing und Traktionsbronchiektasien (Pfeilspitzen).





**Abbildung 2**

Beispiele für nicht-nekrotisierende epitheloidzellige Granulome in der Lunge; Lungenbiopsien (HE-Färbung, Vergrößerung: 10x) mit kleinen, scharf begrenzten, teilweise perivaskulär gelegenen (Dreieck) Granulomen (Pfeile) mit einigen mehrkernigen Riesenzellen (Pfeilspitzen) ohne Nekrosen.

es innert 2–5 Jahren zur spontanen Remission, vor allem bei Patienten im pulmonalen Stadium I und II bei Diagnosestellung. Ca. 10–30% der Patienten erfahren einen chronisch-progressiven Verlauf mit pulmonaler Fibrosierung. Prognostisch wichtige extrapulmonale Manifestationen sind eine kardiale, ophthalmologische oder neurologische Mitbeteiligung.

## Diagnostik

Die Diagnose einer Sarkoidose kann bei Vorliegen von typischen klinischen (bihiläre Lymphadenopathie, Erythema nodosum, Uveitis, andere typische Hautmanifestationen) und/oder radiologischen Merkmalen, zusammen mit dem histologischen Nachweis nicht-nekrotisierender, epitheloidzelliger Granulome gestellt werden [2]. Der Nachweis von Nekrosen in sonst typischen Sarkoidgranulomen in Lungenbiopsien schliesst eine Sarkoidose nicht unbedingt aus (nekrotisierende Sarkoidose). Der Ausschluss von Differentialdiagnosen ist vor definitiver Diagnosestellung wichtig.

## Differentialdiagnosen

Das Erheben der Anamnese und des Status hilft, Differentialdiagnosen abzugrenzen; dazu gehören Tuberkulose, Pilzinfektionen (Histoplasmose, Coccidioidomykose), andere Infektionen wie Brucellose oder Tularämie, Lymphome/Karzinome, chronische Berylliose, exogen-allergische Alveolitis sowie die medikamentös induzierte Pneumonitis. Die typische perivaskuläre Betonung und das seltene Vorhandensein von Nekrosen in Sarkoidgranulomen in der Lunge können es schwierig machen, granulomatöse Vaskulitiden wie Wegener-Granuloma-


tose oder Churg-Strauss-Vaskulitis im Biopsiematerial morphologisch abzugrenzen [2, 8].

Kleine, scharf begrenzte Granulome bei Patienten mit malignen Erkrankungen (ohne dass die Diagnosekriterien einer Sarkoidose erfüllt werden) werden als «Sarcoid-like reaction» bezeichnet; sie werden bei 4% der Patienten mit Karzinomen (inkl. Mammakarzinom, renaler und gastrointestinaler Karzinome) beschrieben, noch etwas häufiger bei Patienten mit Hodgkin- (14%) und Non-Hodgkin-Malignomen (7%) [28]. Die Granulome treten in den Lymphknoten auf, die das Karzinom drainieren, aber auch im Stroma um das Karzinom, in peripheren Lymphknoten, in Leber und Milz [29].

Eine weitere wichtige Differentialdiagnose bei Nachweis einer granulomatösen Erkrankung ist die «Common variable immunodeficiency» (CVID). Die Erkrankung ist charakterisiert durch tiefe Immunglobulin-Spiegel im Serum, rezidivierende bakterielle Infekte und eine verminderte Antikörper-Antwort. Einige der Patienten entwickeln eine granulomatöse Entzündung mit nicht-nekrotisierenden Granulomen unter anderem in Lunge, Milz, Leber, Lymphknoten und Augen. Ist die Lunge betroffen, kann das klinische Bild dem der Sarkoidose sehr ähnlich sein [30, 31].

Paradoxe Weise wurden granulomatöse Entzündungen unter Therapie mit Tumor-Nekrose-Faktor-alpha-(TNF- $\alpha$ -)Inhibitoren beschrieben – vor allem unter Etanercept bei rheumatoider Arthritis, aber auch unter Infliximab [32, 33]. In dieser Situation ist die Abgrenzung einer unter TNF- $\alpha$ -Therapie aufgetretenen Aktivierung einer Tuberkulose essentiell. Auch im Zusammenhang einer Therapie mit Interferon- $\alpha$  (u.a. bei chronischer Hepatitis-C-Infektion) können nicht-verkäsende Granulome auftreten [34].

## Histologie/Zytologie und Gewinnung des diagnostischen Materials

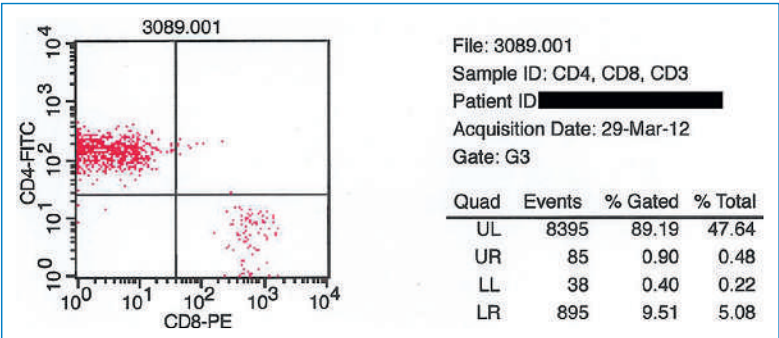
Ausser beim Vorliegen eines Löfgren-Syndroms soll die Diagnose mittels Histologie unterstützt werden. Dabei wird typischerweise der Nachweis von nicht-nekrotisierenden, kleinen, scharf begrenzten Granulomen mit gewisser perivaskulärer Betonung, Aggregationstendenz und eventuell feinlamellärer zentripetaler Fibrose erwartet (Abb. 2 ) .

Da häufig eine pulmonale Beteiligung vorliegt, wird versucht, mittels bronchoskopischer Techniken histologische resp. zytologische Proben zu entnehmen. Liegen endobronchiale Läsionen vor (Kopfstempflaster-artig veränderte Schleimhaut, bei bis zu 50% der Patienten [8, 35, 36]), kann mittels Zangenbiopsie eine Schleimhautbiopsie gewonnen werden. Bei ca. 40–90% der Patienten, abhängig vom Erkrankungsstadium und der Erfahrung des Untersuchers, können mittels transbronchialer Lungenbiopsien diagnostisch verwertbare Proben gewonnen werden [2, 37, 38].

Mittels sonographisch (endobronchiale Ultrasonographie, EBUS) gesteuerter transbronchialer Nadelaspiration (TBNA) von mediastinalen und/oder hilären Lymphknoten sowie mittels Kombination der beschriebenen Techniken kann die diagnostische Ausbeute verbessert werden [37]. Ausserdem lässt sich dadurch die Häufigkeit von anderen, allenfalls deutlich invasiveren Methoden (u.a.

Mediastinoskopie) zur Gewinnung von histologischen Proben verringern.

Die Durchführung einer bronchoalveolären Lavage (BAL) ist in der Regel einfach. Bei Nachweis einer lymphozytären Alveolitis, eines erhöhten CD4/CD8-Quotienten  $>3,5$  und Ausschluss einer infektiösen Ursache der Erkrankung (u.a. Mykobakterien) ist das Vorliegen einer Sarkoidose wahrscheinlich, allerdings nicht bewiesen. Die Sensitivität des CD4/CD8-Quotienten liegt bei 42–59% und die Spezifität bei 76–96% für die Erhöhung des Quotienten  $>3,5$  [39–44].

Die Bestimmung der CD4/CD8-Lymphozyten kann einerseits durch immunzytologische Techniken (Immunzytochemie), andererseits durch Flowzytometrie erfolgen. Bei der Flowzytometrie fließen in einer Kapillare einzelne Zellen hintereinander durch ein Laserlicht, das durch die jeweiligen Zellen gestreut wird. Anhand der Lichtstreuung kann die Zelle vermessen werden, und die Messwerte werden in einem x-y-Diagramm dargestellt. Oberflächenmerkmale können mit einem fluoreszierenden Antikörper markiert werden, so dass es möglich ist, die CD4- und die CD8-positiven Zellen zu diskriminieren (Abb. 3 ). In dieser Scatter-plot-Darstellung sind die CD4-positiven Zellen im Quadranten oben links dargestellt, die CD8-positiven Zellen im Quadranten unten rechts. Bei einer Erhöhung des CD4/CD8-Quotienten erkennt man von blossen Auge, dass im Quadranten oben rechts mehr Zellen vorhanden sind als unten rechts.

### Bildgebung

Im konventionellen Thorax-Röntgenbild können gemäss den radiologischen Stadien (nach Siltzbach und Scadding, Tab. 1, Abb. 1) verschiedene typische Veränderungen dokumentiert werden: bilhiläre Lymphadenopathie, Infiltrate, noduläre und fibrotische Veränderungen. Zur besseren Charakterisierung der Veränderungen wird häufig eine thorakale Computertomographie (High resolution CT, HRCT) durchgeführt, insbesondere zur besseren Differenzierung von inflammatorischen vs. narbigen Veränderungen. Weitere Indikationen zur Durchführung einer HRCT-Untersuchung sind Situationen, in denen aufgrund einer extrapulmonalen Manifestation ein hoher

Verdacht auf eine Sarkoidose besteht; bei normalem Röntgenbild können durch das HRCT eventuell pulmonale Veränderungen dokumentiert werden, die allenfalls einer Biopsie zugänglich sind. Weiter kann bei atypischen klinischen oder radiologischen Befunden mittels HRCT nach pathognomonischen Befunden gesucht werden [45–48].

Typische Veränderungen im HRCT sind:

- Symmetrische mediastinale und/oder hiläre Lymphadenopathie
- Mikronoduli (Durchmesser  $<3$  mm) mit typischer Verteilung im Ober- und Mittelfeld sowie perilymphatisch (peribronchovaskuläre Bündel, subpleural und entlang der Interlobulärsepten) [49, 50]
- Bilaterale Makronoduli, die selten einschmelzen können (als Ausdruck einer ischämischen Nekrose des Kerns des Granuloms) [51]
- Ground-glass-Opazitäten
- Retikuläre Zeichnungsvermehrungen
- Fibrose mit Honeycombing
- Traktionsbronchiektasien mit Betonung der Oberfelder [52–55].

Mit der Frage nach extrapulmonaler Sarkoidose-Manifestation (z.B. zum Festlegen einer Biopsiestelle) kann erwogen werden, ob nuklearmedizinische Untersuchungen durchgeführt werden sollen (z.B. PET-CT) [56, 57].

### Blutuntersuchungen

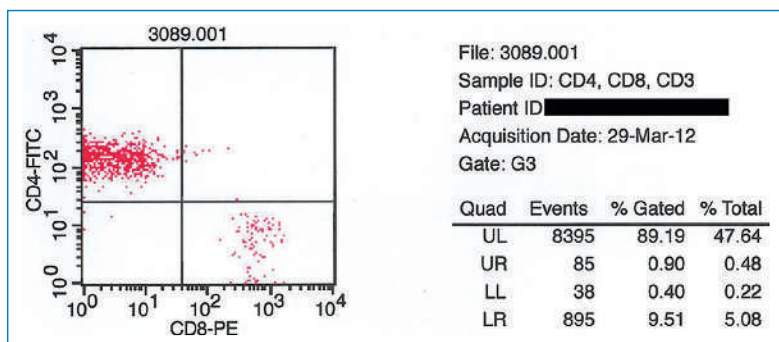
Es gibt keine spezifische Bluttests, die eine Sarkoidose bestätigen oder ausschliessen würden, dennoch werden im Work-up der Sarkoidose Bluttests durchgeführt:

- *Angiotensin-converting enzyme (ACE)*: ACE ist ein membrangebundenes Glykoprotein, das von den Epithelzellen verschiedener Organe produziert wird, hauptsächlich im vaskulären Endothel [58]. ACE wird ebenfalls durch die Epitheloidzellen der Granulome bei Sarkoidose produziert [59]. Erhöhte ACE-Werte werden bei ca. 50–75% der Patienten mit Sarkoidose beschrieben. Somit ist die Sensitivität gering, und ACE kann nicht als diagnostischer Test benutzt werden. Wenn ACE bei Diagnosestellung erhöht ist, kann der Therapieerfolg durch serielle Messungen von ACE monitorisiert werden, dieses Vorgehen wird allerdings nicht generell empfohlen [60, 61].

- *Löslicher Interleukin-2-Rezeptor*: Der entzündliche Prozess bei Sarkoidose führt zur Produktion verschiedener Zytokine, unter anderem Interleukin 2 (IL-2). Die Produktion von IL-2 führt zur Aktivierung von T-Zellen, dabei wird eine lösliche Form des Interleukin-2-Rezeptors (sIL-2-Rezeptor) in die Blutbahn freigesetzt. Da eine Erhöhung des sIL-2-Rezeptors die Aktivierung der T-Lymphozyten widerspiegelt, kann die Krankheitsaktivität damit bestimmt werden. Die Erhöhung des sIL-2-Rezeptors ist allerdings nicht spezifisch für die Sarkoidose – weitere Studien sind notwendig [62, 63].

### Diagnostik bei extrapulmonaler Sarkoidose

Da die entzündlichen Vorgänge der Sarkoidose in allen Organen vorkommen können, sollte bei allen Patienten ein Staging bezüglich einer extrapulmonalen Sarkoidose



**Abbildung 3**

Scatter-plot (Flowzytometrie) der CD4/CD8-T-Lymphozyten. Die Abbildung zeigt die flowzytometrische Darstellung der Verteilung der T-Lymphozyten. Jeder Punkt (Dot) entspricht einer Zelle. Die Zellen wurden vor der Messung mit einem fluoreszierenden Farbstoff markiert (FITC für die CD4-positiven Zellen, PE für die CD8-positiven Zellen). Im Quadranten unten rechts kommen die CD8-T-Lymphozyten, im Quadranten oben links die CD4-T-Lymphozyten zur Darstellung. Auf einen Blick ist der erhöhte Anteil der CD4-T-Lymphozyten zu erkennen.

erfolgen. Ca. 90% der Patienten haben eine Lungenbeteiligung, ca. 30% der Patienten haben eine extrapulmonale Manifestation. Häufig betroffen sind periphere Lymphknoten, Haut (25% der Patienten), Herz (5–10%), Augen (25%), zentrales Nervensystem (5%) und Nieren (selten). In Leberbiopsien können bei ca. 40–70% der Patienten Granulome nachgewiesen werden, eine relevante hepatische Dysfunktion ist allerdings selten [2, 8]. Die klinische Evaluation zielt darauf ab, vitale Manifestationen oder Manifestationen mit erheblicher funktionaler Beteiligung zu erkennen:

- Kardiale Manifestation: Anamnese bezüglich Rhythmusstörungen, Herzinsuffizienz oder pulmonaler Hypertonie (Palpitationen, Schwindel, Synkopen, Ödeme). Durchführung von EKG, Holter-EKG (Blockbilder, Rhythmusstörungen) und Echokardiographie (Pumpfunktion, Hinweise für pulmonale Hypertonie) als Basisdiagnostik.
- Nierenbeteiligung: Anamnese bezüglich Niereninsuffizienz, Hyperkalzämie. Bestimmung Kreatinin, Serum- und Urinkalzium im 24-Stunden-Urin.
- Hepatische Beteiligung: Leberfunktionstest im Serum.
- Ophthalmologische Beteiligung: Fachbeurteilung inkl. Untersuchung an der Spaltlampe.
- Neurologische Beteiligung: Anamnese und körperliche Untersuchung als Basisuntersuchung.

## Therapie

Das Ziel der Therapie ist die Suppression der Entzündung, basierend auf der Annahme, dass die chronische Entzündung in einem fibrotischen Zustand endet. Kortikosteroide werden als Erstlinien-Immunsuppressiva eingesetzt. Andere Immunsuppressiva werden als steroidsparende Substanzen eingesetzt oder um einen zusätzlichen Therapieeffekt zu erzielen. Wegen des unterschiedlichen Spontanverlaufs der Sarkoidose und der potentiellen Nebenwirkungen der eingesetzten Substanzen ist die Therapieindikation sorgfältig zu stellen. Eine Therapieindikation besteht, wenn

- der Patient symptomatisch ist,
- die Sarkoidose zu einer Manifestation führt, welche die Organfunktionen erheblich stört oder bedroht, oder
- die Erkrankung zu einem inakzeptablen Verlust der Lebensqualität führt, zum Beispiel bei ophthalmologischer Beteiligung.

### Indikationen für eine Systemtherapie

#### *Pulmonale Sarkoidose*

Eine systemische Therapie ist nicht indiziert bei radiologischem Stadium I (bihiläre Lymphadenopathie), das Löfgren-Syndrom (bihiläre Lymphadenopathie, Erythema nodosum, Arthralgien) spricht gut auf nichtsteroidale Antirheumatika an. Im radiologischen Stadium II und III mit nur leicht eingeschränkter Lungenfunktion bei Diagnosestellung und asymptomatischem Verlauf ist eine Therapie ebenfalls nicht indiziert, lungenfunktionelle Verlaufskontrollen alle 3–6 Monate vorausgesetzt. Bei einer Verschlechterung der Lungenfunktion (definiert als

Abnahme der FVC um >10% oder der DLCO um >15%) wird die Einleitung einer Therapie empfohlen. Bei mittel- bis schwer eingeschränkter Lungenfunktion sollte eine Therapie eingeleitet werden.

#### *Sarkoidose in anderen Organen*

*Kardiale Sarkoidose:* Blockbilder im EKG, Herzrhythmusstörungen, kardiale Funktionseinschränkungen sowie das Auftreten einer pulmonal-arteriellen Hypertonie sind Therapieindikationen.

*Neurosarkoidose:* Neurologische Ausfälle als Ausdruck einer Neurosarkoidose sind Therapieindikationen.

*Renale Sarkoidose:* Hyperkalzämie, Hyperkalziurie oder Nephrokalzinose bei renaler Beteiligung sind Therapieindikationen.

*Ophthalmologische Sarkoidose:* Bei drohendem Verlust des Augenlichts besteht eine Indikation für eine systemische Therapie.

*Kutane Sarkoidose:* Eine Hautbeteiligung kann in der Regel topisch behandelt werden.

#### *Allgemeinsymptome*

Chronische Fatigue, Arthralgien und Nachtschweiss können nach Ausschluss der entsprechenden Differentialdiagnosen auf eine Sarkoidose zurückgeführt werden. Diese Symptome können so einschränkend werden, dass eine Therapieindikation besteht. In solchen Situationen muss der potentielle Therapienutzen kritisch gegenüber den allfälligen Nebenwirkungen abgewogen werden. Prinzipiell ist bei dieser Indikation Zurückhaltung sinnvoll.

### Substanzklassen

#### *Kortikosteroide*

Kortikosteroide werden als Erstlinien-Therapie bei der Sarkoidose eingesetzt [64, 65]. Sie supprimieren sehr effektiv, aber unselektiv Entzündungsprozesse, die durch mechanische, chemische, infektiöse und immunologische Stimuli ausgelöst werden. Der Wirkmechanismus besteht aus der Regulation verschiedener pro- und antiinflammatorischer Gene. Bei der Sarkoidose wird die Balance zwischen Th1- und Th2-spezifischen Zytokinen wiederhergestellt [66]. Eine Kortikosteroid-Resistenz wurde beschrieben und in Zusammenhang mit einer erhöhten TNF-alpha-Ausschüttung durch Alveolarmakrophagen gebracht [67]. In Anbetracht der bekannten Nebenwirkungen sollte eine steroidsparende Therapie früh im Krankheitsverlauf in Betracht gezogen werden.

#### *Methotrexat (MTX)*

MTX hat als Antimetabolit immunsuppressive und antiinflammatorische Eigenschaften. MTX wird eingesetzt bei Autoimmunerkrankungen wie etwa der rheumatoiden Arthritis. Bei der Sarkoidose wird MTX als steroidsparende Substanz eingesetzt [68]. Problematisch sind die Leber- und insbesondere die pulmonale Toxizität.

#### *Azathioprin*

Azathioprin ist ein Purin-Analogen, das die RNA- und DNA-Synthese blockiert. Azathioprin wird ebenfalls als steroidsparende Substanz eingesetzt [69]. Problema-



tisch ist ebenfalls die Hepatotoxizität und die Knochenmarkssuppression, insbesondere in Abwesenheit der Thiopurin-S-Methyl-Transferase (TMTP), die am Abbau der aktiven Metaboliten beteiligt ist.

#### *Hydroxychloroquin*

Hydroxychloroquin ist ein Malaria-Medikament. Diese Substanz wird als steroidsparende Substanz vor allem bei Sarkoidose mit Hyperkalzämie, Hautsymptomen und neurologischer Beteiligung eingesetzt [2, 70, 71]. Eine Studie zeigt eine Verbesserung der Lungenfunktion bei pulmonaler Sarkoidose unter Erhaltungstherapie über mindestens 20 Monate [72]. Hauptproblem ist die Augentoxizität (Retina). Eine vorgängige ophthalmologische Kontrolle ist deshalb nötig.

#### *Thalidomid*

Thalidomid wird mit gutem Erfolg eingesetzt zur Behandlung der Hautmanifestationen bei Sarkoidose [73]. Hauptnebenwirkungen sind eine periphere Neuropathie, Somnolenz, Obstipation und Hautausschläge sowie die Teratogenität. Thalidomid wird heute nur mehr selten eingesetzt, da moderne anti-TNF-alpha-Blocker (z.B. Infliximab) eine intensivere Blockade von TNF-alpha bewirken.

#### *Anti-TNF-alpha-Antikörper (Infliximab)*

Infliximab ist ein monoklonaler Antikörper gegen TNF-alpha und blockiert alle Formen (extrazellulär, transmembran und rezeptorgebunden) von TNF-alpha. Infliximab ist eine therapeutische Option bei Sarkoidose, die mit anderen Substanzen nicht ausreichend kontrolliert werden kann. Insbesondere ist eine gute Wirkung bei extrapulmonaler Sarkoidose (Neurosarkoidose, kardiale Sarkoidose) gut dokumentiert [74–78]. Auch die längerfristige Verabreichung von Infliximab (>12 Monate) in einer Dosis von 3 mg/kg KG alle 4–8 Wochen ist gut verträglich und nebenwirkungsarm. Die Wirksamkeit bleibt bei längerer Anwendung erhalten, insbesondere auch bei extrapulmonaler Manifestation [79]. Als thera-

pieassozierte Nebenwirkungen gelten (opportunistische) Infektionen. Insbesondere kann es zur Reaktivierung einer Tuberkulose kommen. Vor Beginn einer Therapie mit Anti-TNF-alpha-Antikörpern sollte eine Immunisierung gegen Tuberkulose ausgeschlossen werden (Interferon-gamma release assays). Da es zur Formation von Antikörpern gegen Infliximab kommen kann, wird die Therapie oft mit Kortikosteroiden oder anderen, niedrigdosierten Immunsuppressiva (z.B. Azathioprin) kombiniert. Bei Infliximab handelt es sich um eine Off-label-Therapie bei Sarkoidose. Eine Kostengutsprache für die Finanzierung der Therapie ist somit erforderlich.

### Prognose

Der Verlauf der Erkrankung kann nicht vorausgesagt werden. Ca. zwei Drittel der Patienten erleben eine Remission innert einer Dekade, ca. 50% der Patienten innert dreier Jahre. Bei einem Drittel der Patienten verläuft die Erkrankung chronisch mit relevanter Einschränkung der Organfunktionen. Weniger als 5% sterben an Sarkoidose. Die Mortalität ist bedingt durch das Auftreten einer pulmonalen Fibrose mit respiratorischer Insuffizienz, einer kardialen oder neurologischen Mitbeteiligung oder einer pulmonalen Hypertonie [80]. Eine Lungentransplantation oder möglicherweise der Einsatz einer spezifischen Therapie bei pulmonaler Hypertonie kann die Prognose verbessern [81].

---

#### Korrespondenz:

Prof. Dr. med. Martin Brutsche  
Kantonsspital St. Gallen  
Rorschacherstrasse 95  
CH-9016 St. Gallen  
[martin.brutsche\[at\]kssg.ch](mailto:martin.brutsche[at]kssg.ch)

---

#### Literatur

Die vollständige nummerierte Literaturliste finden Sie unter [www.medicalforum.ch](http://www.medicalforum.ch).