Erster thalamischer Hirnschrittmacher bei einem Epilepsie-Patienten in der Schweiz

Lukas L. Imbach[a], Christian R. Baumann[a], Thomas Grunwald[a, b], Oguzkan Sürücü[c]

Fallschilderung

Wir berichten über die erste thalamische tiefe Hirnstimulation bei einem Epilepsie-Patienten in der Schweiz. Es handelt sich um einen 35-jährigen Patienten mit symptomatischer, Pharmakotherapie-resistenter Epilepsie mit einfach-fokalen und sekundär generalisierten Anfällen seit dem ersten Lebensjahr. Anlässlich einer prächirurgischen Abklärung im Jahr 1998 wurde ein Anfallsursprung im rechten Hippocampus nachgewiesen, und am 27.10.1998 wurde eine rechtsseitige selektive Amygdala-Hippokampektomie nach Yasargil/Wieser durchgeführt [1]. Aufgrund postoperativ weiterhin bestehender Anfälle trotz multipler antikonvulsiver Kombinationstherapien wurde 2006 eine erneute semi-invasive Telemetrie durchgeführt, die einen sekundär generalisierten Anfall mit neu linkshemisphärisch-mesiotemporalem Anfallsursprung zeigte. Angesichts der damit nachgewiesenen bitemporalen Epilepsie konnte dem Patienten kein erneuter resektiver epilepsiechirurgischer Eingriff mehr angeboten werden, da sich eine beidseitige Amygdala-Hippokampektomie wegen des Risikos erheblicher kognitiver Störungen prinzipiell verbietet. Im weiteren Verlauf zeigten sich trotz antikonvulsiver Vierertherapie mit Keppra® 3 g/d, Trileptal® 600 mg/d, Topamax® 300 mg/d und Urbanyl® 15 mg/d weiterhin persistierende komplex-fokale Anfälle mit einer durchschnittlichen Frequenz von 8–12 Anfällen pro Monat.

Seit 2011 ist in der Schweiz bei therapierefraktärer Epilepsie mit einfach-fokalen und sekundär generalisierten Anfällen die tiefe Hirnstimulation im Nucleus thalamicus anterior als Therapie zugelassen. Die Behandlungsindikation beruht auf einer prospektiven, randomisierten, verblindeten und multizentrischen Studie mit 110 Patienten mit therapieresistenter Epilepsie [2]. In dieser Studie wurde eine signifikante Anfallsreduktion durch elektrische Stimulation im anterioren Thalamus im Vergleich zu einer ebenfalls operierten Kontrollgruppe mit ausgeschaltetem Stimulator gezeigt. Die mittlere Anfallsreduktion nach drei Monaten betrug 40% in der Simulationsgruppe und stieg im Langzeitverlauf auf 67% nach 37 Monaten (n = 42). Anfallsfreiheit durch Stimulation konnte bei 13% der Patienten erreicht werden.

Die Autoren haben keine finanzielle Unterstützung und keine anderen Interessenkonflikte im Zusammenhang mit diesem Beitrag deklariert.

Intervention und Verlauf

Aufgrund der nachgewiesenen multifokalen (bitemporalen) Epilepsie mit therapierefraktären Anfällen und dem hohen Leidensdruck für Patient und Familie wurde nach einer erneuten telemetrischen Diagnostik und einer detaillierten prächirurgischen Abklärung hinsichtlich neuropsychologischer und psychiatrischer Komorbiditäten die Indikation zur tiefen Hirnstimulation im anterioren Thalamus gestellt. Die stereotaktisch-neurochirurgische Operation erfolgte am 27.3.2012 und verlief plangemäss und komplikationslos. Abbildung 1 zeigt die postoperative Lage beider Elektroden sowie den abdominal subkutan implantierten Impulsgenerator.

Mit der elektrischen Stimulation wurde zwei Wochen postoperativ begonnen. In der erwähnten SANTE-Studie [2] erfolgte die thalamische Stimulation in einem stetigen Wechsel zwischen ein- und ausgeschaltetem Stimulator (*cycling mode* mit einer Minute On- und fünf Minuten Off-Betrieb). Bei dem hier präsentierten Patienten stellten wir bei Inbetriebnahme der Stimulation unter Telemetriekontrolle in dieser Stimulationseinstellung zeitgleich mit der automatischen Einschaltung des Stimulators signifikante Stimulationsartefakte im EEG fest; zudem dokumentierten wir klinisch zwei kurze fokale Anfallsereignisse. Wegen dieser Stimulationsnebenwirkungen wechselten wir auf eine kontinuierliche Stimulation *(continuous mode)* bei ansonsten unveränderten Stimulationsparametern (monopolar 145 Hz / 90 µs / 5 V).

Nach Beginn der kontinuierlichen Neurostimulation zeigte sich im Verlauf der nächsten Monate eine deutliche Anfallsreduktion um durchschnittlich 50% in den ersten sechs Monaten (Abb. 2A). Mit Ausnahme eines Anfallsclusters nach Schlafentzug im Juli 2012 zeigte sich in den ersten sechs postoperativen Monaten eine kontinuierliche Reduktion der Anfälle (Abb. 2B). Zudem berichtete der Patient, dass sowohl die Dauer als auch die Schwere der Anfälle deutlich abgenommen haben. Die präoperativ teilweise prolongierte postiktuale Phase beschränkte sich nun auf wenige Minuten. Die antikonvulsive Therapie wurde postoperativ zunächst für vier Monate unverändert weitergeführt; wegen des erfreulichen Ansprechens konnte dann mit der langsamen Reduktion der Medikation begonnen werden.

Abgesehen von der gebesserten Anfallssituation zeigten sich subjektiv eine Abnahme der Tagesschläfrigkeit und eine merkliche Zunahme des Antriebs. Der Patient und sein Umfeld berichteten korrelierend über eine bedeutende Verbesserung des Nachtschlafs und der Stimmungslage des Patienten. In den nach vier Monaten durchgeführten postoperativen Verlaufsuntersuchun-

[a] Klinik für Neurologie, UniversitätsSpital Zürich
[b] Schweizerisches Epilepsie-Zentrum, Zürich
[c] Klinik für Neurochirurgie, UniversitätsSpital Zürich

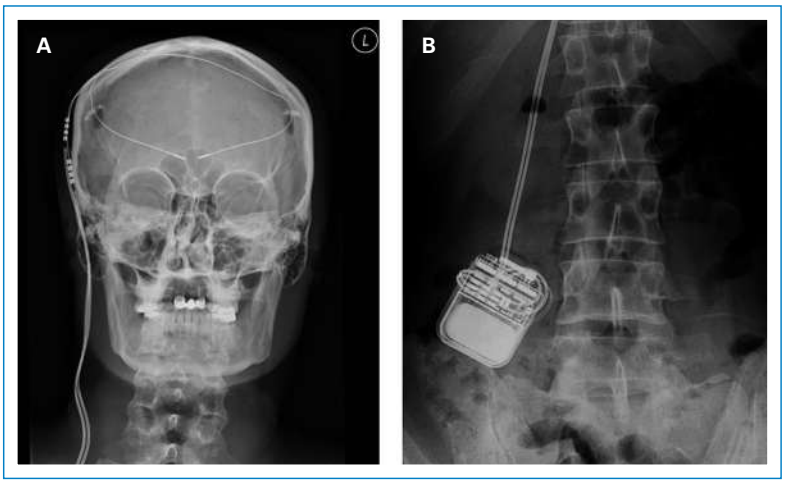

Abbildung 1
Postoperative a.p. Röntgenaufnahmen: **(A)** über fronto-laterale Bohrlochtrepanationen stereotaktisch eingeführte tiefe Hirnelektroden im anterioren Thalamus beidseits; **(B)** Lage des abdominal subkutan implantierten Impulsgenerators.

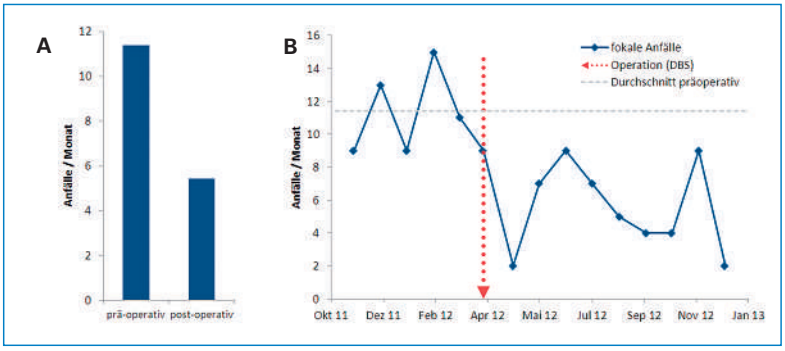

Abbildung 2
Durchschnittliche **(A)** und monatliche **(B)** Anfallsfrequenz vor und nach Implantation der tiefen Hirnelektroden (DBS), Stand 19.12.2012.

gen bestätigte die psychiatrische Evaluation eine weitgehende Remission der zuvor bestehenden depressiven Symptomatik. In der neuropsychologischen Untersuchung zeigte sich insgesamt ebenfalls eine Leistungsverbesserung, insbesondere im exekutiven Bereich sowie im figuralen Lernen, wobei auch eine Verschlechterung im verbalen Erinnern beobachtet wurde.
Insgesamt waren sowohl der Patient als auch sein familiäres Umfeld mit dem Operationsergebnis zufrieden.

Kommentar

Bei Vorliegen einer Pharmakotherapie-resistenten Epilepsie ist prinzipiell zunächst eine umfassende epilepsiechirurgische Abklärung indiziert, da durch einen gezielten resektiven Eingriff grundsätzlich die Möglichkeit besteht, postoperativ Anfallsfreiheit zu erzielen. Falls sich aufgrund chirurgischer oder epileptologischer Gründe (beispielsweise bei multifokalem Anfallsursprung) ein resektives Vorgehen verbietet, stehen als palliative Therapieverfahren einerseits die Vagus-Nerv-Stimulation, andererseits nun die tiefe Hirnstimulation im anterioren Thalamus zur Verfügung. Bei unverändert fortgeführter medikamentöser Therapie besteht bei der Implantation eines Vagus-Nerv-Stimulators eine ca. 30–40%-ige Chance auf Halbierung der Anfallshäufigkeit [3]. Bei der thalamischen tiefen Hirnstimulation wird im Langzeitverlauf nach drei Jahren bei 67% der Patienten eine Anfallsreduktion um mehr als 50% berichtet [2].
Obschon ein direkter Vergleich dieser beiden therapeutischen Optionen noch aussteht, ist erwähnenswert, dass bei der tiefen Hirnstimulation immerhin 13% der Patienten über einen Zeitraum von mindestens sechs Monaten anfallsfrei werden (bei der Vagus-Nerv-Stimulation ca. 5%). Zudem zeigte sich in der erwähnten prospektiven Studie bei vielen Patienten, bei denen bereits erfolglos eine Vagus-Nerv-Stimulation versucht worden war, durch die tiefe Hirnstimulation noch ein positives Ansprechen. Dennoch muss die Therapieentscheidung tiefe Hirnstimulation versus Vagus-Nerv-Stimulation im Einzelfall sorgfältig abgewogen und mit dem Patienten unter Berücksichtigung der zu erwartenden Risiken getroffen werden. Bei der Vagus-Nerv-Stimulation stehen in erster Linie stimulationsabhängige Stimmveränderungen oder Schluckbeschwerden im Vordergrund, während bei der tiefen Hirnstimulation neben den operativen Risiken auch Gedächtnisprobleme und depressive Verstimmungen berichtet wurden.

Fazit

Mit der tiefen Hirnstimulation im anterioren Thalamus steht für Patienten mit Pharmakotherapie-resistenter Epilepsie, die nicht für einen resektiven epilepsiechirurgischen Eingriff in Frage kommen, ein neues vielversprechendes Therapieverfahren zur Verfügung. Der präsentierte Fall dokumentiert, dass das Verfahren sicher durchgeführt werden und zu einer signifikanten Verbesserung der Anfallssituation führen kann. Obschon hinsichtlich des genauen Wirkmechanismus, des Stimulationsorts oder der optimalen Stimulationsparameter – wie auch bei der gut etablierten tiefen Hirnstimulation bei der Parkinson-Erkrankung – noch einige Fragen offen sind, kann die tiefe Hirnstimulation bei gut selektionierten und umfassend abgeklärten Patienten zu einer signifikanten Verbesserung des Anfallsleidens und der Lebensqualität führen.

Korrespondenz:
Dr. med. Lukas Imbach
Klinik für Neurologie
UniversitätsSpital Zürich
Frauenklinikstrasse 26
CH-8091 Zürich
lukas.imbach[at]usz.ch

Literatur

1 Wieser HG, Yasargil MG. Selective amygdalohippocampectomy as a surgical treatment of mesiobasal limbic epilepsy. Surg Neurol. 1982;17:445–57.
2 Fisher R, Salanova V, Witt T, Worth R, Henry T, Gross R, et al. Electrical stimulation of the anterior nucleus of thalamus for treatment of refractory epilepsy. Epilepsia. 2010;51(5):899–908.
3 Morris GL 3rd, Mueller WM. Long-term treatment with vagus nerve stimulation in patients with refractory epilepsy. The Vagus Nerve Stimulation Study Group E01–E05. Neurology. 1999;53(8):1731–5.