Im Fokus: mikrographische Chirurgie nach Mohs

Andreas M. Skaria
Inselspital Bern; Zentrum für Dermatochirurgie, Vevey

Nichtmelanotische Hauttumoren (NMHT) nehmen jährlich zwischen 8 und 14% zu [1]. Bulliard et al. schätzen die Zahl neuer Fälle in der Schweiz auf 15 000 pro Jahr, und jährlich wird bei 2 von 1000 Einwohnern der Schweiz ein Hautkrebs diagnostiziert [2]. Goldstandard bei der Behandlung des Hautkrebses ist die chirurgische Entfernung. In den USA ist seit 2008 die mikrographische Chirurgie (Chirurgie nach Mohs) die Methode der Wahl zur Entfernung von Gesichtstumoren mit guter Prognose, bei denen nach Exzision mit einem Sicherheitsabstand von 4 mm kein direkter Wundverschluss, kein Transplantat oder keine Heilung *per secundam* möglich ist, sowie allen anderen NMHT mit mittlerer oder schlechter Prognose [3]. In der Schweiz wurde diese Technik 1992 im HUG durch die Gruppe von M. Adatto, D. Salomon und A. M. Skaria eingeführt. Seit 2011 verfügen alle Schweizer Universitäten über ein Zentrum für Mohs-Chirurgie. Die Grundlagen der mikrographischen Chirurgie wurden in den 40er Jahren von Dr. F. E. Mohs erarbeitet. Die Technik hat bei der Behandlung von Hautkrebs eine doppelte Zielsetzung: 1) maximale Sicherheit, dass die Exzision im Gesunden verläuft; 2) dabei mit geringstmöglichem Sicherheitsabstand, um das gesunde peritumorale Gewebe möglichst zu erhalten.

Internationale Empfehlungen, Konzept der Chirurgie nach Mohs

Basal- und Spinalzellkarzinome weisen oft eine subklinische Ausdehnung auf. Dies kann in die Tiefe oder aber asymmetrisch subkutan erfolgen und unterscheidet sich je nach Typ und Lokalisation des Tumors (Tab. 1). Bei mittelgradigen bis aggressiven Basalzellkarzinomen nach ANAES (Agence Nationale d'Accréditation et d'Evaluation en Santé) ist es für den Operateur oft schwierig, den richtigen Sicherheitsabstand festzulegen (Tab. 2) [4]. Dieser hängt vom klinischen Erscheinungsbild, der Histologie sowie der Lokalisation der Läsion ab und resultiert aus einem Kompromiss, einerseits eine vollständige Resektion des Tumors zu erreichen und andrerseits möglichst viel gesundes peritumorales Hautgewebe für ein akzeptables funktionelles und ästhetisches Resultat zu erhalten. Gemäss ANAES variiert dieser Abstand aufgrund verschiedener Kriterien zwischen 3 und 10 mm, damit in 95% der Fälle eine Totalexzision erfolgt. Ungenügende Sicherheitsränder bringen das Risiko einer nicht totalen Exzision mit sich. Bei unvollständiger Exzision mit gleichzeitiger Rekonstruktion besteht das Risiko eines möglicherweise schwer zu behandelnden multifokalen Tumors.

Andreas M. Skaria

Einige Operateure plädieren dafür, Biopsien während der Operation für einen Schnellschnitt zu entnehmen, wobei diese Untersuchung allerdings auf einzelne vom Chirurgen als kritisch beurteilte Bereiche beschränkt ist (Abb. 1, roter Bereich). Demgegenüber können mittels mikrographischer Analyse sämtliche Resektionsränder visualisiert und sämtliche Tumorresiduen lokalisiert werden.
Bei der mikrographischen Chirurgie wird ständig zwischen Exzision und histologischer Analyse abgewechselt, bis man ins gesunde Gewebe gelangt; der Hautdefekt lässt sich bei maximaler Sicherheit und minimalem Verlust an gesunder Haut um die Läsion herum erarbeiten, um danach rekonstruiert zu werden. Bei der ersten Exzision belässt man einen Sicherheitsabstand von 1–2 mm um den sichtbaren Tumor. Der Eingriff wird in Lokalanästhesie, meistens ambulant, durchgeführt.

Histopathologische Aspekte der mikrographischen Chirurgie

Die histologische Technik bei Mohs basiert auf horizontalen Serienschnitten von der Tiefe bis zur Oberfläche (Abb. 2). Dank dieser Technik können sämtliche Resektionsränder in der Tiefe wie seitlich visualisiert werden. Die Präparation der Schnitte mittels Gefrierschnitt und die histologische Untersuchung dauern je nach Grösse der Probe 30 bis 45 Minuten.
Gewöhnlich führt der Mohs-Chirurg Exzision, histologische Interpretation und Rekonstruktion aus. Dadurch beherrscht er den Gesamtprozess besser, hat den Überblick über Operation und Histologie und gewinnt eine Übersicht über die dreidimensionale Ausdehnung des Tumors. So kann er die Nachresektionen gezielter entnehmen, und das Risiko für Missverständnisse zwischen

Tabelle 1
Klinische und histologische Klassifikation der BCC. BCC im blauen Bereich entsprechen aggressiven Tumoren [1].

Klinischer Subtyp	Histologischer Subtyp
Superfiziell	
Nodulär	
Infiltrativ	trabekulär mikronodulär
Sklerodermiform	metatypisch gemischt

Tabelle 2
Einteilung nach Prognose [1]. Die intermediären und schlechten prognostischen Gruppen sind Indikationen für die Chirurgie nach Mohs (blauer Bereich).

Gruppe mit guter Prognose	Alle primären superfiziellen BCC, Pinkus-Tumor. Scharf begrenzte primäre noduläre BCC unter 1 cm in der Zone mit mittlerem Rezidivrisiko. Mittleres Rezidivrisiko und weniger als 2 cm in der Zone mit tiefem Rezidivrisiko
Gruppe mit intermediärer Prognose	Superfizielle BCC-Rezidive. Noduläre BCC <1 cm in der Zone mit hohem Rezidivrisiko, >1 cm in der Zone mit geringem Rezidivrisiko. Intermediäres Rezidivrisiko und >2 cm in der Zone mit geringem Rezidivrisiko
Gruppe mit schlechter Prognose	Klinisch sklerodermiform oder unscharf begrenzt, histologisch aggressive Formen. Rezidive (ausgenommen superfizielles BCC). Noduläre BCC von über 1 cm Grösse in der Zone mit hohem Rezidivrisiko

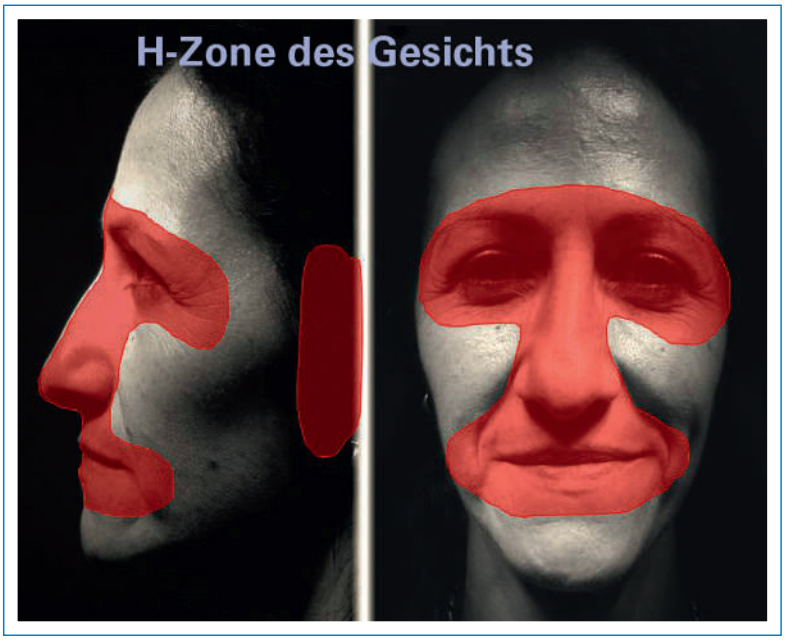

Abbildung 1
Die verschiedenen Risikozonen; rot H-Zone mit hohem, grau Zone mit mittlerem Rezidivrisiko, an Rumpf und Extremitäten ist das Risiko gering.

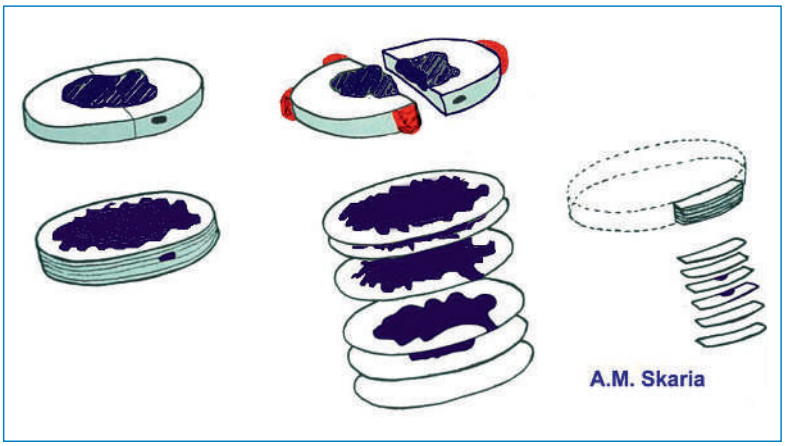

Abbildung 2
Oben: Konventionelle Histologie mit Risiko falsch negativer Befunde (~10–20%), weil nur ein oder zwei histologische Tiefenschichten untersucht werden. Rot: Schnellschnittbiopsien.
Unten: Serienschnitte nach Mohs, gesamter Schnittrand sichtbar.
Risiko eines fehlerhaften Resultats: ~2–5%.

Operateur und Pathologen ist minimiert. Nachdem der Tumor ganz entfernt ist, wird mit der geeignetsten Methode die Rekonstruktion ausgeführt. Die Dauer des chirurgischen Eingriffs, einmalige oder mehrfache Exzision und Rekonstruktion, liegt im Allgemeinen bei 2 bis 6 Stunden, hinzu kommt die zur Herstellung und Beurteilung der histologischen Schnitte benötigte Zeit.

Indikationen für die mikrographische Chirurgie

Aufgrund der ANAES-Kriterien als intermediär oder aggressiv klassierte Basalzellkarzinome (BCC) sowie Spinalzellkarzinome (SCC) stellen mehrheitlich die Indikation zur Mohs-Chirurgie dar. Tabelle 2 fasst die von den amerikanischen und europäischen dermatologischen Gesellschaften empfohlenen Selektionskriterien zusammen. Die Empfehlung des NCCN (National Cancer Comprehensive Network) lässt sich so zusammenfassen, dass eine Exzision nach Mohs bei NMHT im Gesicht mit mässiger oder schlechter Prognose gegeben ist, ebenso bei Tumoren mit guter Prognose, wo bei einem Resektionsrand von 4 mm ein Lappen zur Deckung nötig ist. Weitere Indikationen für die mikrographische Chirurgie sind Spinalzellkarzinome, Dermatofibrosarcoma protuberans sowie bestimmte Fälle von Lentigo maligna. Bei den beiden letztgenannten Tumoren empfiehlt es sich, das Operationspräparat mit Formalin zu fixieren, in Paraffin einzubetten und die mikrographische Chirurgie in modifizierter, von uns «Slow Mohs» genannter Technik durchzuführen.

Was sind die Vorteile?

Dank dem Verfahren nach Mohs kommt man mit geringerem Sicherheitsabstand aus. Der Defekt bleibt deutlich kleiner, als wenn gemäss den Empfehlungen nach ANAES oder anderen Richtlinien der klassischen, konventionellen Chirurgie vorgegangen wird. Bei einem in der H-Zone lokalisierten Tumor mit aggressivem Wachstumsmuster wäre z.B. ein Sicherheitsabstand von 5–10 mm nötig, bei einem Rezidiv schon von Beginn weg 10 mm. Das heisst, bei der Mehrzahl der Fälle wäre ein direkter Verschluss nicht möglich, womit die Wiederherstellung deutlich schwieriger und kostspieliger wird. Ökonomisch gesehen ist dies wesentlich, speziell bei unserem schweizerischen Vergütungssystem (nach Fläche des Defekts und der Rekonstruktion). Der Gewinn dank verminderter Oberfläche wiegt den erhöhten Aufwand mehrfacher Exzisionen und der histologischen Schnellschnitte bei Mohs (im Durchschnitt 1,5–1,7 pro Patient) mehr als auf.
Die Rezidivrate ist deutlich tiefer als bei konventioneller Chirurgie oder anderen Behandlungen (Radiotherapie, Elektrodissekation). Gemäss verschiedenen Autoren liegt die Rezidivrate bei Chirurgie nach Mohs bei Primärtumoren um 1–2% (7–10% nach konventioneller Behandlung) und bei Rezidivtumoren um 5–8% (10–16% nach konventioneller Behandlung). Diese tiefe Rezidivrate hat wesentlichen Einfluss auf die Qualität der Behandlung und Lebensqualität der Patienten. Die ökonomischen

Konsequenzen abzuschätzen ist demgegenüber gemäss verschiedenen Studien schwieriger. Trotzdem scheint der Nutzen angesichts der hohen Rezidivrate bei konventioneller Chirurgie offensichtlich.

Schlussfolgerungen

Das Verfahren nach Mohs verbindet die mikroskopische Untersuchung des gesamten Exzisionsmaterials mit einer genauen topographischen Analyse, so dass die Lokalisation des Tumors in den innerhalb einer Stunde nach Exzision vorliegenden Gefrierschnitten genau bestimmt werden kann. Dank dieser Vorgehensweise kommt man mit geringeren Sicherheitsabständen aus, der Tumor wird sicher komplett exzidiert, und die Rezidivrate liegt unter 2%. Die Indikationen für die mikrographische Chirurgie nach Mohs sind wohl etabliert, und das Verfahren hat heute seinen Platz in der Behandlung von malignen Hauttumoren.

Korrespondenz:
Dr. med. A. M. Skaria
Dermatologue FMH
Président du groupe de travail Dermatochirurgie ADC/GDC
Centre de Dermatochirurgie, Vevey
Rue de Lausanne 15
CH-1800 Vevey
skaria[at]vtxnet.ch

Literatur

1 National Comprehensive Cancer Network NCCN Basal Cell Skin Cancer Version 1.2008, www.nccn.org.
2 JL Bulliard, RG Panizzon, F Levi. Epidémiologie des cancers épithéliaux de la peau. Rev Med Suisse. 2009;5:882–8.
3 Agence nationale d'accréditation et d'évaluation en Santé (Anaes). Prise en charge diagnostique et thérapeutique du carcinome basocellulaire de l'adulte. Paris 2004.
4 Housman TS, Williford PM, Feldman SR, Teuschler HV, Fleischer AB Jr, Goldman ND, et al. Nonmelanoma skin cancer: an episode of care management approach.Dermatol Surg. 2003 Jul;29(7):700–11.
5 MM Chren. Determining the Value of Surgical Therapies for Basal Cell Carcinoma. Arch Dermatol. 2006;142:231–2.
6 SM Conolly, et al. AAD/ACMS/ASDSA/ASMS 2012 appropriate use criteria for Mohs micrographic surgery: a report of American Academy of Dermatology, American College of Mohs Surgery; American Society of Dermatologoc Surgery Association; American Society for Mohs Surgery. J AM Acad Dermatol. 2012;67:531–50.