Licht ins Dunkel bei melanozytären Läsionen

Niels Willi, Gieri Cathomas
Institut für Pathologie, Kantonsspital Baselland, Liestal

Das maligne Melanom ist ein häufiger und potentiell aggressiver Tumor melanozytären Urspungs, am häufigsten von der Haut, seltener von der Schleimhaut ausgehend. Seit mehreren Jahrzehnten wird weltweit, auch in der Schweiz, eine Zunahme der Inzidenz von Melanomen beobachtet. Diese Zunahme ist vor allem durch die vermehrte Diagnose von frühen, prognostisch günstigen Stadien bedingt, was der verbesserten Früherkennung und der Sensibilisierung der Bevölkerung zugeschrieben wird. Demgegenüber ist die Häufigkeit fortgeschrittener Melanome mit schlechter Prognose weitgehend unverändert geblieben [1, 2]. Hier aber zeigen neue therapeutische Ansätze mit selektiv zielgerichteten Therapeutika gegen Onkogene (wie z.B. gegen b-raf) oder Lymphozytenantigene vielversprechende Resultate [3, 4].
Vor einer Therapie braucht es aber die sichere Diagnose, und die pathologische Untersuchung ist auch heute noch der Goldstandard in der Melanomdiagnostik. Eine falsch positive Diagnose führt zur Übertherapie und unnötigen Beunruhigung des Patienten. Eine falsch negative Diagnose wiegt Patient und Arzt in falscher Sicherheit, führt dazu, dass die nötige Therapie und Nachsorge ausfallen, und die Krankheit kann fortschreiten.

Suche nach chromosomalen Aberrationen

Die histologische Melanomdiagnose erfolgt nach Beurteilung zahlreicher architektonischer und zytologischer Kriterien, von denen für sich alleine keines die Malignitätsdiagnose bestimmt. Bei Exzisionsbiopsien und Exzisaten kann die Mehrheit der melanozytären Tumore meist ohne Probleme und auf Anhieb korrekt in benigne melanozytzäre Veränderung oder maligne Melanome unterteilt werden. In Stanz- und Inzisionsbiopsien sind Tumoren aber naturgemäss nur partiell erfasst, was diagnostische Probleme bereiten kann [5]. Ausserdem gibt es seltenerweise melanozytäre Läsionen, deren Diginität morphologisch nicht abschliessend erkennbar ist und bei denen der Pathologe gerne die Möglichkeiten des Mikroskops erweitert. An dieser Stelle kann heute die Fluoreszenz-in-situ-Hybridisierung (FISH) durchgeführt werden, die es erlaubt, chromosomale Aberrationen auf dem Niveau einzelner Zellen zu beurteilen.
In den 90er Jahren begann bei den melanozytären Tumoren die Suche nach spezifischen genetischen Veränderungen, die zwischen benignen Nävi und malignen Melanomen diskriminieren könnten. Bald wurde klar, dass Melanome während ihrer Progression eine Vielzahl genetischer Veränderungen akquirieren. Rund 95% der Melanome weisen eine genetische Instabilität in Form von mindestens einem Zugewinn (z.B. Chromosom 1p oder 6p) oder einem Verlust (z.B. Chromosom 6q oder 11q) von Chromosomen auf [6]. Mit Ausnahme von Spitznävi zeigen konventionelle Nävi diese Veränderungen kaum.
Weil sich diese Aberrationen auf einzelne Chromosomen konzentrieren und nicht zufällig auf alle gleich verteilt sind, konnte ein diagnostischer FISH-Test mit mehreren Sonden zusammengestellt werden. Dieser Test umfasst die Loci RREB1 (6p25, rot), MYB (6q23, gold), CCND1 (11q13, grün) und Zentromer 6 (CEP6, aqua). Nach der Hybridisierung können die Signale direkt am histologischen Schnitt den einzelnen Zellen der Gewebeveränderungen zugeordnet werden (Abb. 1). Letzteres stellt gegenüber Methoden zur Genanalyse, welche DNA aus dem Gewebe extrahieren, einen wesentlichen Vorteil dar. Die Untersuchung selbst erfolgt am üblichen, mit Formalin fixierten, in Paraffin eingebetteten Material. Die Auswertung geschieht an mindestens 30 Tumorzellen aus drei Tumorregionen. Eine Melanomdiagnose wird gemacht, wenn mindestens eines der folgenden Kriterien erfüllt ist:

1. Abnorme RREB1 (rot) in 63% der Kerne
2. Relativer Verlust von MYB (gold) in Bezug zu CEP6 (aqua) in 31% der Kerne
3. Zugewinn von MYB (gold) mit mehr als 2,5 Signalen pro Kern
4. Zugewinn von CCND1 (grün) mit je mehr als 2,5 Signalen pro Kern.

Wenn diese Grenzwerte zur Diskriminierung von Nävi und Melanomen herangezogen werden, haben verschiedene Studien eine diagnostische Sensitivität von 83–89% und eine Spezifität von 94–100% gezeigt. Die Variation dieser Werte ergibt sich einerseits aus einer Interobserver-Variabilität beim Erheben der Signale und andererseits aus den unterschiedlichen Melanomtypen in den verschiedenen Studienkollektiven. Der Test scheint bei akral lentiginösen Melanomen eine höhere Sensitivität zu haben als bei nodulären oder oberflächlich spreitenden Melanomen. Es gibt keinen Sensitivitätsunterschied zwischen Melanomen auf chronisch sonnenexponierter und intermittierend sonnenexponierter Haut. Die Festlegung der Grenzwerte allerdings ist und wird auch in Zukunft Diskussionsgegenstand sein [7–9].

Erschwerte Diagnostik bei Tumoren mit unsicherer Malignität

Eine Reihe von melanozytären Läsionen kann lichtmikroskopisch diagnostische Probleme bereiten, nament-

Niels Willi

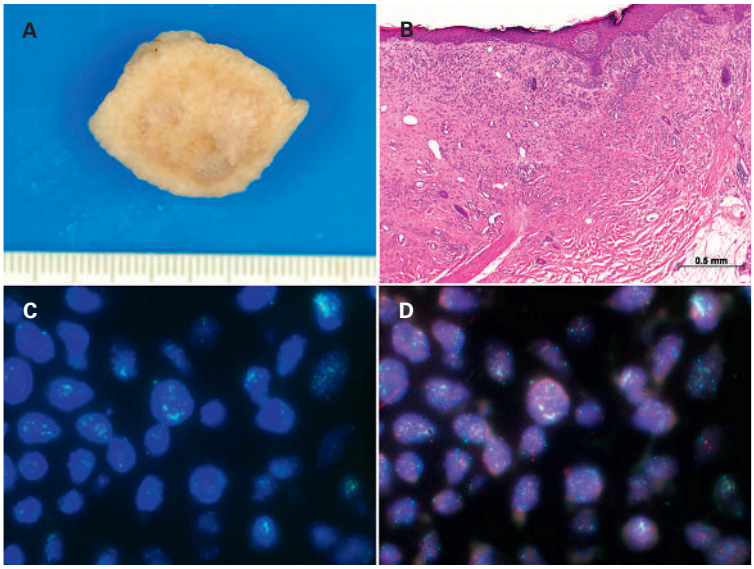

Abbildung 1
Amelanotisches Melanom.
(A) Exzisionspräparat mit einem nicht ulzerierten, unscharf begrenzten, knotigen Tumor.
(B) Melanozytärer Tumor mit fortgeschrittener, fibröser Regression auf der linken Seite.
(C) Die FISH-Auswertung erfolgt unter Verwendung von einzelnen Farbkanälen. Das Grünkanalbild zeigt ausschliesslich die Signale der CCND1-Sonde, die hier eine wolkige Vermehrung von Signalen aufweist, was einer Amplifikation entspricht.
(D) Beim Fünfkanalbild werden alle Signale übereinander projiziert, so dass die Gesamtheit der Befunde sichtbar wird. Hier finden sich neben der Vermehrung grüner Signale (CCND1) auch eine Vermehrung der roten (RREB1) und blauen (CEP6) sowie ein Verlust der goldenen (MYB) Signale.

lich atypische Spitznävi, tief penetrierende, epitheloide oder zellreiche blaue Nävi. Läsionen dieser Art werden auch unter dem Begriff «melanocytic tumors of uncertain malignant potential» (MELTUMP) zusammengefasst [10]. Es handelt sich dabei nicht um eine biologische, sondern vielmehr um eine konzeptionelle Entität, die im diagnostischen Alltag eher selten ist. Leider sind bei diesen MELTUMP auch molekulare Tests nur bedingt diskriminierend; in einer Studie lag die Sensitivität des Melanom-FISH-Tests bei melanozytären Tumoren mit zweifelhafter Dignität bezüglich Rezidiv oder Metastasierung bei 43%, die Spezifität bei 80%. Mit anderen Worten: Ein positiver FISH-Test unterstützt die Melanomdiagnose, ein negatives Resultat kann aber ein Melanom nicht ausschliessen [11]. Möglicherweise können in Zukunft Erweiterungen oder Abänderung der Sondenzusammensetzung zu einer Verbesserung des Tests führen [12].

Der Wissenszuwachs über molekulare Veränderungen von Melanomen hat in den vergangenen Jahren zu vielversprechenden neuen Therapieansätzen geführt. Diese Entwicklung hat auch vor der Diagnostik nicht Halt gemacht. Neue Techniken wie Multiproben-FISH erlauben es heute, die Anzahl melanozytärer Veränderungen unklarer Dignität zu verringern und Unsicherheiten für den Patienten sowie den nachbehandelnden Arzt zu minimieren. Zusätzliche Sonden und neue Grenzwerte werden die Testperformance in Zukunft noch verbessern. Wir werden also weiterhin für diagnostische Klarheit im Dunklen «FISHen».

Korrespondenz:
Dr. med. Niels Willi
Institut für Pathologie
Kantonsspital Baselland
Mühlemattstrasse 11
CH-4410 Liestal
niels.willi[at]ksli.ch

Literatur

1 Buillard JL, Panizzon R, Levi F. Epidemiologie und Prävention des Hautmelanoms in der Schweiz. Schweizerisches Medizinisches Forum. 2009;9(17):314–8.
2 Roy E, Wyss N. Krebsepidemiologie Hautmelanom: Bestandesaufnahme und Prävention. Publikation des Bundesamt für Statistik der Schweizerischen Eidgenossenschaft, 2012.
3 Flaherty KT, Puzanov I, Kim KB, Ribas A, McArthur GA, Sosman JA, et al. Inhibition of mutated, activated BRAF in metastatic melanoma. New England Journal of Medicine. 2010;363(9):809–19.
4 Robert C, Thomas L, Bondarenko I, O'Day S, Weber J, Garbe C, et al. Ipilimumab plus dacarbazine for previously untreated metastatic melanoma. New England Journal of Medicine. 2011;364(26):2517–26.
5 Ng JC, Swain S, Dowling JP, Wolfe R, Simpson P, Kelly JW. The impact of partial biopsy on histopathologic diagnosis of cutaneous melanoma: experience of an Australian tertiary referral service. Archives of dermatology. 2010;146(3):234–9.
6 Bastian BC, LeBoit PE, Hamm H, Bröcker EB, Pinkel D. Chromosomal gains and losses in primary cutaneous melanomas detected by comparative genomic hybridization. Cancer research. 1998;58(10):2170–5.
7 Gerami P, Jewell SS, Morrison LE, Blondin B, Schulz J, Ruffalo T, et al. Fluorescence in situ hybridization (FISH) as an ancillary diagnostic tool in the diagnosis of melanoma. The American journal of surgical pathology. 2009;33(8):1146–56.
8 Gerami P, Mafee M, Lurtsbarapa T, Guitart J, Haghighat Z, Newman M. Sensitivity of fluorescence in situ hybridization for melanoma diagnosis using RREB1, MYB, Cep6, and 11q13 probes in melanoma subtypes. Archives of dermatology. 2010;146(3):273–8.
9 Morey AL, Murali R, McCarthy SW, Mann GJ, Scolyer RA. Diagnosis of cutaneous melanocytic tumours by four-colour fluorescence in situ hybridisation. Pathology. 2009;41(4):383–7.
10 Cerroni L, Barnhill R, Elder D, Gottlieb G, Heenan P, Kutzner H, et al. Melanocytic Tumors of Uncertain Malignant Potential. The American J of Surgical Pathology. 2010;34(3):314–26.
11 Vergier B, Prochazkova-Carlotti M, de la Fouchardière A, Cerroni L, Massi D, De Giorgi V, et al. Fluorescence in situ hybridization, a diagnostic aid in ambiguous melanocytic tumors: European study of 113 cases. Modern Pathology. 2010;613–23.
12 Gerami P, Li G, Pouryazdanparast P, Blondin B, Beilfuss B, Slenk C, et al. A Highly Specific and Discriminatory FISH Assay for Distinguishing Between Benign and Malignant Melanocytic Neoplasms. The American J of Surgical Pathology. 2012;36(6):808–17.