Generalisierter Ausschlag und rasch progrediente Dyspnoe bei einer jungen Frau

Fabio Mondin[a], Gerhard Eich[b], Christoph A. Meier[a], Simon Ritter[a]

[a] Klinik für Innere Medizin, Stadtspital Triemli, Zürich; [b] Abteilung für Infektiologie, Stadtspital Triemli, Zürich

Fallbeschreibung

Eine bisher gesunde 35-jährige Frau litt seit 4 Tagen an zunehmender Dyspnoe, Asthenie, trockenem Husten und Fieber. Ausserdem war ein juckendes Exanthem im Gesicht und am Stamm aufgetreten. Bei fehlender Besserung unter antibiotischer Behandlung mit Cefuroxim erfolgte die Einweisung in ein Regionalspital. Die Abklärungen ergaben eine respiratorische Partialinsuffizienz mit ausgeprägten, bilateralen feinfleckigen Infiltraten im Thoraxröntgenbild (Abb. 1). Die Patientin wurde gleichentags mit vermuteter multilobärer Pneumonie zugewiesen. Sie war Zigarettenraucherin (5 pack years) und verneinte Allergien, Auslandaufenthalte sowie Tierkontakte. Gemäss Angaben der Patientin war ihr 6-jähriger Sohn zwei Wochen zuvor an Windpocken erkrankt. Sie selbst hätte als Kind Windpocken gehabt, mit einem milden und kurzdauernden Verlauf.

Die Autoren haben keine finanzielle Unterstützung und keine anderen Interessenkonflikte im Zusammenhang mit diesem Beitrag deklariert.

Der Allgemeinzustand war deutlich reduziert. Die Kerntemperatur mass 39,6 °C, der Blutdruck 110/55 mm Hg, die Herzfrequenz 115/min, die Atemfrequenz 34/min, die Sauerstoffsättigung 92% mit 6 Litern O_2/min via Maske. Auskultatorisch waren die Herztöne normal ohne Geräusche und pulmonal ubiquitär feuchte Rasselgeräusche vorhanden. Abdomen- und Neurostatus waren bland. Das Integument zeigte ein diffuses, gesichts- und stammbetontes, makulovesikuläres Exanthem (Abb. 2) mit Sekundäreffloreszenzen im Sinne von hämorrhagischen Krusten. Im Labor fanden sich eine normale Leukozytenzahl (9300/µl mit leichter Lymphozytopenie), eine Thrombozytopenie (89 000/µl), ein erhöhtes CRP (128 mg/l [Norm <10 mg/l]) sowie normale Leber- und Nierenparameter. HIV- und Schwangerschaftstest waren negativ.

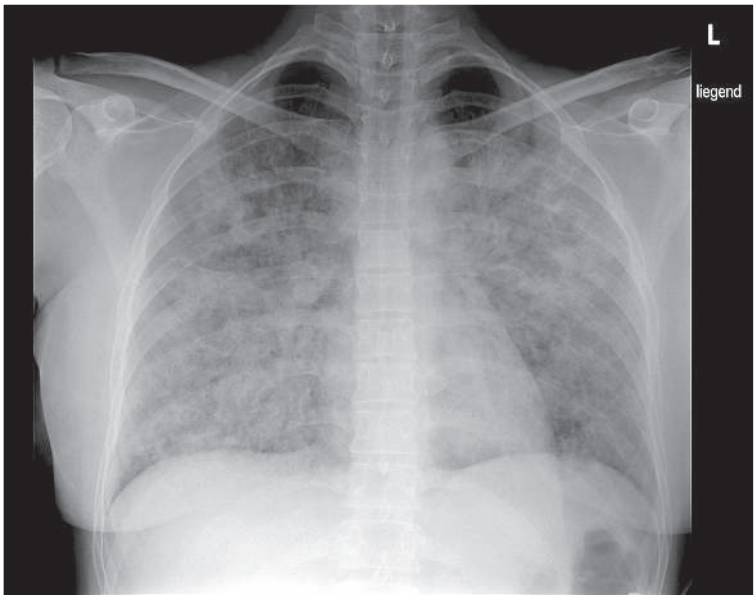

Abbildung 1
Thorax-Röntgen a.p. liegend (kurz nach Spitaleintritt): diffuse, beidseitige retikuläre Lungeninfiltrate.

Wir vermuteten eine Varizellen-Primoinfektion durch das Varicella-zoster-Virus (VZV) mit einem pulmonalen Befall im Sinne einer Pneumonitis. Dazu passte die Exposition, dagegen sprach die persönliche Anamnese bereits durchgemachter Windpocken. Differentialdiagnosen waren eine disseminierte Herpes-simplex-Virus-(HSV-) Infektion, ein generalisierter Herpes zoster durch endogene VZV-Reaktivierung und andere virale Erkrankungen mit einer bakteriellen Pneumonie als Komplikation.

Die Patientin wurde frühzeitig in einem separaten Zimmer der Intensivstation isoliert. Die Pneumonie behandelten wir empirisch mit Amoxicillin/Clavulansäure und Clarithromycin sowie antiviral mit intravenösem Aciclovir (10 mg/kg Körpergewicht alle 8 Stunden). In der ersten Nacht musste die Patientin wegen zunehmender Tachypnoe und Hypoxämie intubiert und maschinell beatmet werden (PaO_2 8,3 kPa bei einem FiO_2 von 60%, PEEP 15 cm H_2O, einem schweren ARDS entsprechend) (Abb. 3). Der bronchoskopische Befund einer erosiv entzündlichen Bronchialschleimhaut und das initiale Thoraxröntgen mit kleinen nodulären Läsionen neben alveolären Infiltraten passten zur vermuteten Varizellenpneumonie. Diese wurde mittels mikrobiologischer Untersuchungen bestätigt: Die VZV-PCR aus der Bläschenflüssigkeit, der bronchoalveolären Spülflüssigkeit und dem Serum waren alle positiv. Die negative VZV-Serologie bestätigte die primäre Varizelleninfektion; die Patientin hatte bisher keine Windpocken gehabt. Die Patientin wurde lungenprotektiv beatmet und musste zur Verbesserung der Oxygenierung vorübergehend in Bauchlage gedreht werden. Wegen inadäquater Aufwachreaktion erfolgte eine Lumbalpunktion. Die VZV-PCR aus dem Liquor war positiv bei Proteinen und einer Zellzahl im Normbereich. Der Verlauf war günstig mit erfolgreicher Extubation am 7. Tag. Die vorübergehende Bewusstseinsstörung wurde als Delir angesehen und der Liquorbefund im Rahmen der systemischen Erkrankung interpretiert. Die antivirale Therapie wurde nach Extubation auf Valaciclovir peroral umgestellt und für insgesamt 14 Tage weitergeführt, die antibiotische Therapie bei negativen bakteriologischen Resultaten abgesetzt. Am 8. Tag konnte die Patientin auf die Bettenstation und am 12. Tag ohne Sauerstoffgabe in die Rehabilitation ver-

legt werden. Das Exanthem war mit der Entstehung von Hypopigmentierungen im Bereich der Effloreszenzen vollständig ausgeheilt.

Diagnose

Kutane und pulmonale Varizelleninfektion mit ARDS.

Abbildung 2
Stark vergrösserte Ansicht des Stamms mit erythematösen und vesikulären Effloreszenzen. Im oberen Abschnitt ist ein EKG-Elektrodenkleber zu erkennen.

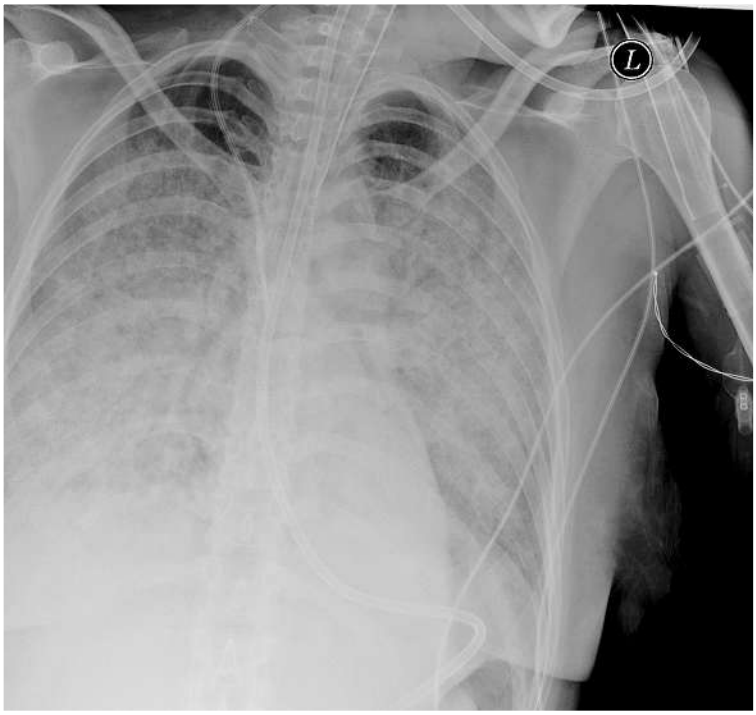

Abbildung 3
Thorax-Röntgen a.p. liegend (nach Intubation): fast vollständige bilaterale Transparenzminderung im Rahmen von pneumonischen Infiltraten. Zentralvenenkatheter, Magensonde und Tubus liegen regelrecht.

Kommentar

Die primäre Varizelleninfektion ist eine hochkontagiöse Erkrankung und wird durch das VZV ausgelöst, das zu den Herpesviren gehört. Mehr als 95% der Erwachsenen haben die Krankheit durchgemacht und sind seropositiv. Die Ansteckung erfolgt durch Aerosole, Tröpfchen oder direkten kutanen Kontakt [1]. Nach Besiedlung des Nasopharynx breitet sich das Virus durch eine erste Virämie in das retikuloendotheliale System aus, wo eine weitere Replikation erfolgt. Nach einer Inkubationszeit von 2–3 Wochen verursacht die zweite hämatogene Dissemination systemische Symptome (Fieber, Abgeschlagenheit), den typischen vesikulären Hautbefall und potentiell einen Befall viszeraler Organe. Das Exanthem ist durch Effloreszenzen in unterschiedlichen Stadien charakterisiert mit gleichzeitig bestehenden Makulopapeln, wasserhellen leicht platzenden Bläschen und Krusten [1].
Die Varizellenpneumonie ist eine gefürchtete Komplikation der VZV-Infektion, die sehr selten bei Kindern, im Erwachsenenalter jedoch in bis zu 20% der Fälle auftreten kann. Die Mortalität bei Adulten beträgt rund 10% [2] und kann bei intubationspflichtiger respiratorischer Insuffizienz bis 30% ansteigen [3]. Typische radiologische Befunde sind diffuse, bilaterale interstitielle Infiltrate mit retikulonodulärer Komponente [4]. Die nodulären Läsionen können später verkalken. Alveoläre Verschattungen sind bei schweren Fällen mit der Entwicklung eines ARDS oder mit alveolären Hämorrhagien möglich. Zu den Risikofaktoren einer Varizellenpneumonie zählen Rauchen, Schwangerschaft und Immunsuppression [2]. Weitere mögliche Komplikationen sind eine Enzephalitis, eine Hepatitis und bakterielle Superinfektionen der Hauteffloreszenzen.
Die Diagnose wird klinisch gestellt mit den typischen Ausschlägen und der positiven Kontaktanamnese [2]. Eine laborchemische Bestätigung ist nur bei atypischen und schwer verlaufenden Fällen indiziert. Der direkte Virus-DNA-Nachweis mittels PCR aus einer geeigneten Probe wie der Bläschenflüssigkeit ist der Goldstandard [5]. Ein direkter Virusnachweis mittels Antigennachweis durch Immunfluoreszenz ist ebenfalls möglich, hat aber eine niedrigere Sensitivität als die PCR-Untersuchung und kann nicht zwischen HSV und VZV unterscheiden. Die Viruskultur ist spezifisch, jedoch weniger sensitiv als die PCR, und dauert mindestens eine Woche. Alternativ kann mittels Nachweis einer Serokonversion die Erkrankung retrospektiv diagnostiziert werden.
Eine antivirale Behandlung wird bei allen Erwachsenen innerhalb von 24 Stunden nach Auftreten des Exanthems empfohlen. Die Varizellenpneumonie sollte für mindestens 7 Tage mit Aciclovir behandelt werden (zu Beginn parenteral). Neuere Präparate (Valaciclovir, Famciclovir) weisen eine ähnliche Wirksamkeit auf wie Aciclovir und haben eine höhere Bioverfügbarkeit bei oraler Verabreichung der Therapie. Zur Vorbeugung einer kutanen bakteriellen Superinfektion sollten die Hautläsionen trocken abgedeckt und eine antipruriginöse Therapie mit Antihistaminika verordnet werden.
Zur Primärprophylaxe ist eine VZV-Impfung verfügbar (Varilrix®, zwei Dosen im Abstand von mindestens vier Wochen). Der Schutz vor schweren Varizelleninfektio-

nen beträgt mit der aktiven Immunisierung annähernd 100%. Eine Impfung wird für Jugendliche und Erwachsene, welche die Varizellen anamnestisch nicht durchgemacht haben, bis 40 Jahre empfohlen. Als Postexpositionsprophylaxe bei Gesunden ohne Immunität kann die aktive Impfung frühzeitig nach Exposition ebenfalls verabreicht werden. Wenn eine aktive Impfung kontraindiziert ist (z.B. in der Schwangerschaft, während Chemotherapien oder bei HIV-Patienten mit einer CD4-Zellzahl <200/µl), wird innerhalb der ersten 4 Tage nach Exposition eine passive Immunisierung mittels Anti-VZV-Immunoglobulinen empfohlen [1].

Zusammenfassung

Durch eine Erstinfektion mit VZV kam es bei dieser immunkompetenten Patientin zu einer intubationspflichtigen Varizellenpneumonie mit Entwicklung eines ARDS. Unter Therapie mit Aciclovir war der Verlauf günstig. Angesichts des potentiell letalen Verlaufs einer Varizellenpneumonie sollten bei typischer Klinik Varizellen aktiv gesucht und behandelt werden, auch wenn die anamnestischen Angaben eine in der Kindheit durchgemachte Windpockeninfektion vermuten lassen.

Korrespondenz:
Dr. med. Simon Ritter
Departement Innere Medizin und Spezialdisziplinen
Stadtspital Triemli
Birmensdorferstrasse 497
CH-8063 Zürich
simon.ritter[at]zuerich.ch

Literatur

1 Heininger U, Seward JF. Varicella. Lancet. 2006;368(9544):1365–76.
2 Mohsen AH, McKendrick M. Varicella pneumonia in adults. Eur Respir J. 2003;21(5):886–91.
3 Frangides CY, Pneumatikos I. Varicella-zoster virus pneumonia in adults: report of 14 cases and review of the literature. Eur J Intern Med. 2004;15(6):364–70.
4 Raffel JB, Al-Lawati A, Murch N. Rash and dyspnoea in a 39-year-old man. BMJ. 2011;343:d8256.
5 Leung J, Harpaz R, Baughman AL, Heath K, Loparev V, Vázquez M, et al. Evaluation of laboratory methods for diagnosis of varicella. Clin Infect Dis. 2010;51(1):23–32.