Manifestations cutanées en cas de maladies internes – 1re partie

Carine Houriet, Eckart Haneke, Christoph Schlapbach, Luca Borradori, Nedzmidin Pelivani

Universitätsklinik für Dermatologie, Inselspital Bern

Quintessence

- De bonnes connaissances de base en dermatologie sont d'une grande importance pratique pour de nombreuses spécialités médicales et permettent au médecin praticien de classifier correctement une multitude de problèmes quotidiens sans examens inutiles et de les traiter de façon économique.
- Les formes non segmentaires du vitiligo sont associées à une thyroïdite auto-immune, en particulier chez les femmes, en cas d'atteinte cutanée très étendue et en cas de maladie présente de longue date.
- En cas de pyodermite gangréneuse, une maladie interne sous-jacente est retrouvée chez 50–70% des patients. Présentes dans 20–30% des cas, les maladies intestinales inflammatoires chroniques sont les affections les plus souvent incriminées.
- Seuls 20% des patients atteints d'une dermatite herpétiforme en tant que manifestation cutanée d'une sensibilité au gluten rapportent des symptômes gastro-intestinaux; une entéropathie est néanmoins présente dans 90% des cas.

Pour la majorité des patients, le médecin de famille est le premier interlocuteur en cas de problèmes cutanés. Différentes études montrent qu'environ 10–15% de toutes les consultations chez le médecin de premier recours sont en rapport avec des diagnostics dermatologiques [1]; seules les consultations liées à des maladies respiratoires ou neurologiques sont plus fréquentes [2]. Dans les différentes études, la plupart des diagnostics posés par le médecin de premier recours concernaient des infections cutanées, des verrues, de l'eczéma et de l'acné [3, 4]. Une étude américaine a analysé la prévalence des problèmes cutanés chez des patients venant d'être hospitalisés dans un centre hospitalier tertiaire. Il s'est avéré que 35% des patients présentaient des maladies cutanées significatives lors de leur admission. Dans près de 15% des cas, les affections cutanées étaient soit le motif principal d'hospitalisation, soit elles étaient directement associées à une maladie systémique [5].

Carine Houriet

Les auteurs ne déclarent aucun soutien financier ni d'autre conflit d'intérêts en relation avec cet article.

Peau et maladies internes

Un grand nombre de dermatoses surviennent en tant que manifestation d'une maladie interne, les signes cutanés pouvant être présents longtemps avant que la maladie interne ne se manifeste. L'identification de ce lien peut, dans de nombreux cas, contribuer de façon déterminante au diagnostic de la maladie sous-jacente. La peau peut également jouer un rôle critique dans le dépistage (précoce) d'affections malignes. D'une part, des métastases/manifestations cutanées directes peuvent apparaître et d'autre part, certaines altérations cutanées caractéristiques peuvent se révéler en tant que syndrome paranéoplasique. Un bilan cutané correct, qui inclut également l'examen des muqueuses accessibles, des ongles, des cheveux, ainsi que la détermination du statut vasculaire et ganglionnaire, est incontournable. A cet effet, il convient de décrire les efflorescences, ainsi que la taille, la forme et la répartition des altérations cutanées.

Les efflorescences sont classifiées en efflorescences primaires et secondaires. Les efflorescences primaires incluent les macules, les vésicules, les bulles, les papules, les nodules, les plaques, les pustules et les papules œdémateuses. Par la suite, des efflorescences secondaires se manifestent sous forme de croûtes, de lichénifications, de nécroses, de squames, d'érosions, d'ulcères, de rhagades, d'atrophies ou de cicatrices.

Les lignes qui suivent se concentrent sur les manifestations cutanées en rapport avec des affections systémiques, avec une classification par systèmes d'organes. Les collagénoses, qui sont le plus souvent diagnostiquées en raison d'altérations cutanées, ne sont volontairement pas abordées.

Altérations cutanées en cas de troubles endocriniens

Le tableau 1 fournit un aperçu des altérations cutanées en cas de maladies endocriniennes.

Diabète sucré

En Suisse, environ 250 000 personnes souffrent de diabète sucré, avec environ 15 000 nouveaux cas par an. Dans l'ensemble, le traitement du diabète et de ses conséquences tardives représente environ 4% des coûts de santé totaux en Suisse. Chez plus de 30% des patients, la maladie est à l'origine d'altérations cutanées avec le temps. La glycosylation non enzymatique de protéines structurales et régulatrices provoque un trouble de l'homéostasie de la peau, ainsi qu'une altération de la prolifération et de la migration des kératinocytes. En plus de la fonction barrière perturbée, de la micro- et de la macro-angiopathie et de la polyneuropathie, il en résulte une perturbation considérable de la cicatrisation des plaies [5]. La perturbation de la barrière cutanée se traduit par une sensibilité accrue aux infections bactériennes telles que l'érysipèle, les furoncles et l'érythrasma, et aux mycoses [5]. Environ 10% des patients diabétiques développent avec le temps une dermopathie diabétique essentiellement prétibiale, avec des macules légèrement atrophiques, hyperpigmentées, très circonscrites. Il a été montré que ces altérations survenaient tout particulièrement chez les patients présentant une complication micro-angiopathique (néphropathie, polyneuropathie ou rétinopathie) [6].

Tableau 1
Altérations cutanées en cas de troubles endocriniens.

Troubles endocriniens	Altérations cutanées
Diabète sucré	Dermopathie diabétique Bullose diabétique Nécrobiose lipoïdique diabétique Pyodermites et mycoses Granulome annulaire disséminé Dermatose perforante Syndrome du pied diabétique
Troubles fonctionnels de la thyroïde	Vitiligo Myxœdème Prurit Urticaire Alopécie en aires Effluvium diffus Erythème palmaire Onycholyses
Syndrome de Cushing	Stries Rubéose faciale Hypertrichose Acanthosis nigricans
Maladie d'Addison	Hyperpigmentation des coudes, des genoux, de la face, des mamelons, des parties génitales et des plis des mains Effluvium diffus

Figure 1
Nécrobiose lipoïdique: plaques blanc-jaune, avec centre atrophique, nettement délimitées.

La nécrobiose lipoïdique (fig. 1 📷) se manifeste par des plaques atrophiques blanc-jaune non douloureuses, à bords irréguliers, également de localisation essentiellement prétibiale. Les hommes en sont plus souvent atteints. L'examen histologique révèle une inflammation granulomateuse, avec des dépôts lipidiques dans le derme. Dans près de la moitié des cas, une association avec le diabète sucré peut être mise en évidence. La perforation secondaire peut être à l'origine d'ulcères difficiles à traiter.
Les plaques hyperpigmentées papillomateuses, qui sont principalement localisées dans les zones intertrigineuses (aisselles, région inguinale), sur les parties latérales du cou et au niveau de la nuque évoquent une acanthosis nigricans bénigne (fig. 2 📷). La prévalence varie largement en fonction de la race, les Afro-Américains en étant nettement plus souvent atteints que les Européens. Ces altérations touchent préférentiellement les femmes et il existe une forte corrélation avec l'obésité et les troubles endocriniens, en particulier l'insulinorésistance. Les altérations cutanées décrites peuvent aussi être liées aux ovaires polykystiques et, plus rarement, au syndrome de Cushing, à l'acromégalie ou à la maladie d'Addison.
Avant tout chez les patients diabétiques de longue date, une bullose diabétique peut survenir, se manifestant par des bulles indolores surtout au niveau du bas de la jambe et des pieds. Il existe une association avec une microangiopathie avancée.
Le granulome annulaire se manifeste typiquement sous forme de plaques annulaires ou arciformes au niveau des extrémités chez le patient jeune et il se présente sous forme solitaire ou disséminée. Cette dernière concerne plus souvent les patients diabétiques et elle peut également être associée à une infection par le VIH [7].
Le syndrome du pied diabétique est causé par la neuropathie diabétique. Elle s'accompagne d'une ostéoarthropathie, ainsi que d'une micro- et macro-angiopathie. Des ulcères, le plus souvent dus à une pression, se forment, soit en raison de chaussures étroites, soit en raison de traumatismes, soit en raison de soins insuffisants des pieds. La présence d'un cal est toujours le signe d'une pression mécanique accrue, nécessitant un ajustement des chaussures [5].
Le sclérœdème de Buschke, qui est une affection rare mais impressionnante, se manifeste par des indurations cutanées symétriques, à progression rapide, formant une sorte de carapace. Ces indurations sont localisées au niveau du cou et du dos et sont provoquées par des dépôts de mucine dans le derme [8].

Maladies de la thyroïde

Par le biais d'une stimulation des anticorps anti-récepteurs de la TSH et d'une élévation consécutive des taux de T3/T4, la maladie de Basedow provoque des symptômes généraux comme des bouffées de chaleur, des palpitations, une faiblesse musculaire et une perte de poids. La peau des patients est généralement chaude et sèche au toucher et un myxœdème prétibial se développe fréquemment. Ce dernier se manifeste par gonflement dur touchant essentiellement les extrémités inférieures et l'atteinte des follicules pileux confère un aspect de peau d'orange [9]. Une hyperpigmentation diffuse est parfois observée.
A l'inverse, en cas d'hypothyroïdie, la peau est sèche, froide et pâle. En cas d'hypothyroïdie sévère, les dépôts de glycosaminoglycanes et de mucine sont à l'origine

Figure 2
Acanthosis nigricans bénigne: plaques papillomateuses hyperpigmentées au niveau de la nuque, impliquant une prédisposition ethnique.

Figure 3
Vitiligo au niveau des deux mains et des avant-bras.

Figure 4
Chute de cheveux circulaire dans le cadre de l'alopécie en aires.

d'un myxœdème généralisé, avec un gonflement plutôt pâteux [10]. Un syndrome du canal carpien est parfois le signe d'une hypothyroïdie débutante.
L'association d'une thyroïdite auto-immune (de type Hashimoto ou Basedow) et d'un *vitiligo* (fig. 3) est significative sur le plan épidémiologique, en particulier pour les formes généralisées, dans lesquelles des anticorps anti-TPO sont retrouvés chez 4,4–21% des patients [11]. Le vitiligo se manifeste par des dépigmentations de couleur blanc laiteux ou crayeux bien délimitées, affectant des zones de prédilection comme le pourtour des orifices du visage, le dos des mains, les mamelons, ainsi que les zones ombilicales, inguinales et ano-génitales, ou des régions exposées à des contraintes mécaniques accrues (saillies osseuses comme les coudes, les genoux, les aisselles, sacrum). Les dépigmentations sont localisées, segmentaires ou généralisées; une dépigmentation complète s'observe dans de très rares cas. Le vitiligo touche 0,5–2% de la population mondiale. La destruction des mélanocytes fonctionnels se traduit sur le plan histologique par une absence de mélanocytes ou de leur enzyme, la tyrosinase. L'incidence d'une thyroïdite auto-immune concomitante semble être particulièrement accrue chez la femme, ainsi qu'en cas d'atteinte cutanée étendue, de maladie débutant après l'âge de 20 ans et de durée de la maladie supérieure à 5 ans [12]. Chez ces groupes de patients, certains experts recommandent une évaluation de la fonction thyroïdienne (dosage de la TSH et des anticorps) tous les 2 ans, bien qu'aucune analyse claire du rapport coût-bénéfice ne soit disponible. Un vitiligo peut précéder la survenue d'une maladie thyroïdienne manifeste [11].
A la fois, les hyperthyroïdies et les hypothyroïdies peuvent déclencher un effluvium diffus. La présence concomitante d'une alopécie en aires (fig. 4) et d'une thyroïdite auto-immune est constatée chez environ 8 à 28% des patients [12]. Les patients se plaignent souvent de prurit ou d'une urticaire chronique spontanée.

Maladies des glandes surrénales

Chez 20–40% des patients, une hyperpigmentation touchant typiquement les coudes, les genoux, les plis des mains, les mamelons, ainsi que les muqueuses buccales, génitales et anales constitue le premier signe d'une maladie d'Addison. L'hyperpigmentation est la conséquence d'une production excessive d'hormones stimulant les mélanocytes telles que la MSH et l'ACTH, qui stimulent les glandes surrénales. Similairement, les tumeurs peuvent être à l'origine d'une hyperpigmentation diffuse en entraînant une production ectopique d'ACTH.
A côté des signes classiques comme le faciès lunaire, la bosse de bison et la redistribution des graisses corporelles, une partie des patients atteints du syndrome de Cushing présentent également une hyperpigmentation diffuse. Les autres altérations cutanées incluent les stries, l'atrophie cutanée générale, le purpura et la rubéose faciale [13].

Altérations cutanées en cas de maladies gastroentérologiques

En cas de troubles gastro-intestinaux, les altérations cutanées sont fréquentes et multiples. Dans le cadre du traitement de la maladie principale, les altérations cuta-

Figure 5
Erythème noueux idiopathique.

Figure 7
Lésions vésiculo-bulleuses, prurigineuses, généralisées chez des patients atteints de dermatite herpétiforme.

Figure 6
Pyodermite gangréneuse au niveau de l'avant-bras, associée à un syndrome myélodysplasique.

nées peuvent constituer un paramètre d'activité visible de cette maladie.

L'*érythème noueux* (fig. 5 📷), une panniculite lobulaire, constitue la manifestation cutanée la plus fréquente en cas de maladies intestinales inflammatoires chroniques comme la maladie de Crohn et la colite ulcéreuse, et il se retrouve chez environ 4–6% des patients [14]. Touchant préférentiellement les femmes, il se manifeste par des nodules sous-cutanés aigus douloureux, le plus souvent au niveau du bas des jambes, et s'accompagne fréquemment de symptômes constitutionnels tels qu'un affaiblissement général, des arthralgies et de la fièvre. Une multitude d'autres maladies peuvent causer un érythème noueux. Il survient souvent suite à une infection des voies respiratoires supérieures, généralement par des streptocoques. Des agents pathogènes gastro-intestinaux, en particulier les Yersinia, les Campylobacter et les salmonelles, la tuberculose ou des agents pathogènes viraux peuvent également être à l'origine d'un érythème noueux. En cas de syndrome de *Löfgren* dans le cadre d'une sarcoïdose aigue, l'érythème noueux s'accompagne d'une lymphadénopathie bihilaire et d'une arthrite.

Les dermatoses neutrophiles comme la *pyodermite gangréneuse* (PG) (fig. 6 📷) se manifestent le plus souvent sous forme d'ulcère douloureux, mais des formes pustuleuses, bulleuses et végétantes sont également connues. Le plus souvent, cette affection se manifeste initialement par une pustule ou une papule, qui évolue relativement rapidement vers un ulcère généralement douloureux avec des bords livides mal délimités. La PG constitue un diagnostic d'exclusion, ce qui signifie que de nombreux autres processus ulcéreux doivent être exclus avant que le diagnostic de PG ne puisse être posé. Le phénomène de pathergie permet d'orienter le diagnostic: dans ce cas, des manifestations spécifiques de la maladie apparaissent ou une altération existante s'aggrave rapidement suite à des traumatismes relativement minimes ou à une intervention chirurgicale. Si une PG n'est pas détectée, des conséquences sérieuses sont généralement à redouter, car de multiples interventions chirurgicales doivent souvent être pratiquées en cas de déhiscence

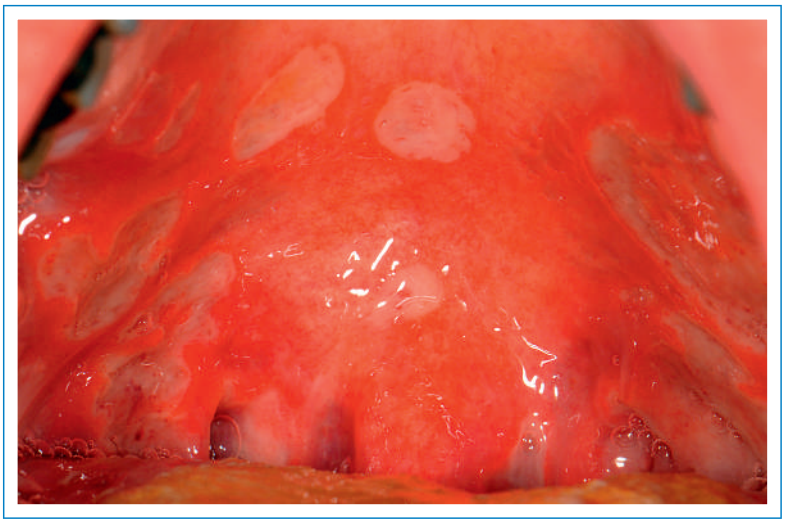

Figure 8
Aphtose.

suspectée des plaies ou d'abcès. Une maladie interne sous-jacente doit être recherchée activement et est retrouvée dans 50–70% des cas. Présentes dans 20–30% des cas, les maladies intestinales inflammatoires chroniques sont les affections les plus souvent retrouvées, la colite ulcéreuse étant légèrement plus souvent associée à la PG que la maladie de Crohn. Parmi les autres maladies associées figurent la polyarthrite rhumatoïde séronégative, la spondylite et les maladies hématologiques, en particulier la leucémie myéloïde aiguë et chronique. D'autres tumeurs malignes ont été décrites dans de rares cas [14].

La *pyostomatite végétante* est une autre entité associée aux maladies intestinales inflammatoires chroniques et elle se manifeste par des ulcérations superficielles végétantes, principalement au niveau des lèvres et de la muqueuse buccale. En principe, le traitement de la maladie intestinale entraîne une amélioration des lésions cutanées.

Dans le groupe des dermatoses bulleuses auto-immunes, il convient de citer la *dermatite herpétiforme* (fig. 7), qui est une manifestation cutanée de l'entéropathie sensible au gluten. La dermatite herpétiforme donne lieu à des manifestations cutanées polymorphes: un prurit chronique avec excoriations de grattage et lésions papulo-vésiculeuses est caractéristique, touchant typiquement la surface d'extension des extrémités, le bas du dos et le siège. Des dépôts d'anticorps IgA circulants, qui sont spécifiquement dirigés contre la transglutaminase épidermique, sont présents dans le derme papillaire, le long de la membrane basale, ainsi que dans les papilles dermiques et les parois vasculaires [15]. Dans 80–90% des cas, les patients présentent toutes les caractéristiques sérologiques d'une maladie cœliaque, avec détection d'anticorps IgA et IgG dirigés contre la transglutaminase tissulaire et la gliadine. Un régime sans gluten strict et l'administration de dapsone permettent une amélioration rapide des altérations cutanées et du prurit [16].

Aphtes et ulcérations buccales

Les aphtes (fig. 8) correspondent à ulcères inflammatoires, douloureux, ronds ou ovales des muqueuses, survenant de manière isolée ou en foyers, recouverts d'un dépôt blanc-jaune ou grisâtre et entourés d'un halo rouge, infiltré et œdémateux. Sur le plan histologique, ils consistent en une vasculopathie avec une réaction inflammatoire neutrophile, qui entraîne une nécrose de l'épithélium.

On distingue trois formes d'aphtes récidivants:

1) Forme mineure avec survenue au niveau des muqueuses non kératinisées des lèvres, des joues et du plancher buccal et guérison sans cicatrices;
2) Forme majeure avec ulcères profonds et plus étendus et guérison durant souvent des semaines et laissant des cicatrices;
3) Type herpétiforme avec nombreux aphtes survenant en grappes.

Bien que de nombreux facteurs déclenchants potentiels, comme l'alimentation, les carences, les causes parainfectieuses et le stress, soient suspectés, la pathogenèse exacte des aphtes n'est pas connue.

La maladie d'Adamantiades-Behçet se manifeste initialement par des aphtes dans la région buccale et au niveau des organes génitaux. Sur le plan clinique, il est impossible de faire la distinction entre ces aphtes et les aphtes «normaux» idiopathiques. Seule la présence d'autres symptômes cutanés, ophtalmologiques, vasculaires, articulaires ou veineux centraux permettent de poser le diagnostic. Par ailleurs, différents médicaments peuvent également être à l'origine de lésions aphtoïdes, par ex. le nicorandil.

Des ulcérations nécrotiques douloureuses au niveau de la région buccale peuvent également survenir suite à une agranulocytose. La leucémie aiguë provoque elle aussi des lésions aphtoïdes, s'accompagnant souvent de saignements gingivaux et d'une gingivite hyperplasique. De plus, différentes infections peuvent également s'accompagner d'érosions et d'ulcérations aphtoïdes dans la région buccale, comme l'infection à Herpes simplex avec des lésions groupées et parfois confluentes, la primo-infection par le VIH, l'herpangine, ainsi que la syphilis et les candidoses. Les maladies intestinales inflammatoires chroniques peuvent provoquer soit des lésions aphtoïdes, soit des lésions spécifiques des muqueuses.

Correspondance:
Dr Carine Houriet
Inselspital/Universitätsspital Bern
Freiburgstrasse
CH-3010 Bern
carine.houriet[at]insel.ch

Références recommandées

– Gey A, Diallo A, Seneschal J, Leaute-Labreze C, Boralevi F, Jouary T, et al. Autoimmune thyroid disease in vitiligo: multivariate analysis indicates intricate pathomechanisms. Br J Dermatol. 2013;168(4):756–61.
– Thrash B, Patel M, Shah KR, Boland CR, Menter A. Cutaneous manifestations of gastrointestinal disease: part II. J Am Acad Dermatol. 2013;68(2):e211–33; quiz 244–16.
– Rose C, Armbruster FP, Ruppert J, Igl BW, Zillikens D, Shimanovich I. Autoantibodies against epidermal transglutaminase are a sensitive diagnostic marker in patients with dermatitis herpetiformis on a normal or gluten-free diet. J Am Acad Dermatol. 2009;61(1):39–43.

La liste complète des références numérotées se trouve sous www.medicalforum.ch.