# Carcinome spinocellulaire – un cancer blanc de la peau ne vient que rarement seul

Daniella Jenni, Günther F. L. Hofbauer
Dermatologische Klinik, UniversitätsSpital Zürich

## Quintessence

- Le carcinome spinocellulaire est la deuxième tumeur cutanée de l'être humain. Son incidence augmente régulièrement ces dernières décennies.
- Nous oublions souvent en pratique clinique que le carcinome spinocellulaire apparaît presque obligatoirement sur une peau chroniquement exposée au soleil et qu'il témoigne d'un champ de cancérisation.
- L'important est ici non seulement la guérison d'un carcinome spinocellulaire, mais également la prophylaxie de nouvelles tumeurs par prévention primaire et secondaire du champ de cancérisation.

Les carcinomes spinocellulaires cutanés, ou carcinomes à cellules squameuses (squamous cell carcinoma, SCC), sont des tumeurs malignes de la peau qui, en plus des basocellulaires, font partie du groupe des tumeurs cutanées épithéliales, du cancer blanc de la peau. Les SCC sont invasifs localement et ont le potentiel de faire des métastases. Ils sont par ordre de fréquence la deuxième forme de cancer cutané dans le monde entier. Leur incidence varie en fonction de la région géographique et de l'origine ethnique, et la plupart des études en constatent une augmentation mondiale [1, 2].

## Etiologies et facteurs de risque

Pour les étiologies d'un SCC, c'est l'attaque de l'ADN dans les kératinocytes de l'épiderme par les rayons ultraviolets qui est au premier plan. Les données actuelles montrent un niveau élevé d'évidence que les lésions actiniques résultant d'une irradiation UV chronique jouent un rôle important dans sa genèse. Cette forme de cancer de la peau est donc fréquente chez des personnes à peau claire agressée par la lumière. Est responsable de l'augmentation constante de son incidence ces 50 dernières années l'allongement de l'espérance de vie d'une part et, de l'autre, les changements de mode de vie, surtout pendant les loisirs avec exposition plus importante au rayonnement solaire [1].
D'autres facteurs de risque interviennent dans moins de 1% des SCC. Un système immunitaire déficient peut en favoriser l'apparition, le risque étant multiplié par 100 ou plus pour les transplantés et les patients ayant une leucémie lymphatique chronique notamment. Le risque de SCC est également accru sur fond d'inflammations chroniques, d'ulcères jambiers chroniques et de cicatrices sous tension. Des maladies génétiques telles que le xeroderma pigmentosum avec anomalie de la réparation de l'ADN sont rares, mais potentiellement très dangereuses. Une partie des SCC est associée aux papillomavirus humains, surtout chez les immunosupprimés, cette association n'étant pas directe mais catalysant plutôt les dégâts à l'ADN par la lumière solaire [2].

Daniella Jenni

Les auteurs n'ont déclaré aucun soutien financier ni d'autre conflit d'intérêts en relation avec cet article.

## Kératoses actiniques

Les kératoses actiniques, formes intraépithéliales précoces du SCC, sont le plus important facteur de risque de développement d'un carcinome invasif. La cytomorphologie et la nature des mutations de l'ADN dans les kératoses actiniques ne se distinguent pas de celles du SCC, raison pour laquelle ces kératoses sont considérées comme des lésions intraépithéliales dans le spectre du carcinome spinocellulaire. La distinction claire ne peut se faire que dans la nature invasive et donc la profondeur d'infiltration des lésions: le SCC va plus profond que la couche basale de l'épiderme et envahit le derme (fig. 1).
En l'absence de tout traitement, les kératoses actiniques peuvent rester telles quelles pendant des années, régresser spontanément ou évoluer en SCC invasifs. Selon plusieurs études, 5–20% dégénèrent en 10–25 ans en un SCC invasif [2].
Une forme intermédiaire, donc de transition entre kératose actinique et SCC, est la maladie de Bowen. Il s'agit là d'un SCC in situ, à savoir une forme précoce de SCC, qui atteint tout l'épiderme mais sans le dépasser (fig. 1).

## Métastases

Les carcinomes spinocellulaires ont un type d'expansion infiltratif et peuvent envahir les fascias, le périoste, le périchondre et les gaines périneurales. Il peut faire des métastases locales, régionales et à distance, 80% par le système lymphatique. Les SCC ont toutefois un bon pronostic et un risque métastatique faible, estimé à 2,3% à 5 ans et 2–5% à 10 ans sur les endroits exposés au soleil. Les métastases, la mortalité et l'incidence des récidives résultent d'un traitement initial inadéquat et de la dégénérescence en formes clinico-anatomiquement agressives [2].

## Présentation clinique

Le SCC cutané se présente par un nodule indolore, ferme, en partie hyperkératosique ou croûteux, mais aussi

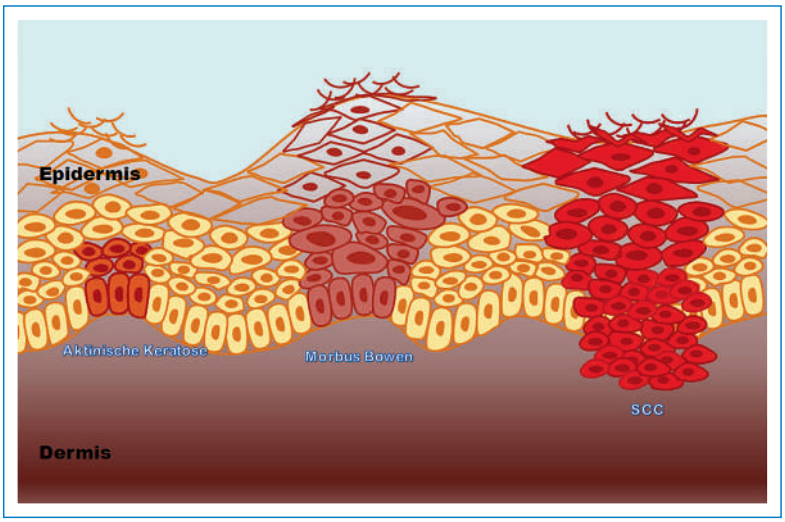


**Figure 1**
Présentation schématique d'une kératose actinique, d'une maladie de Bowen et d'un carcinome spinocellulaire.

par une ulcération sans signe de traumatisme préalable (fig. 2). Les SCC surviennent le plus souvent sur des régions chroniquement exposées au soleil, à savoir visage (tête), dos des mains et avant-bras.
Le diagnostic est posé par la clinique. Il est particulièrement important d'en reconnaître les variantes intraépithéliales (kératoses actiniques) (fig. 3). Ces dernières se présentent fréquemment comme des macules (taches) rougeâtres à surface rugueuse, mais aussi comme des lésions hyperkératosiques (bouchon corné), ce qui complique la distinction d'avec les formes invasives. Cela vaut également pour le diagnostic différentiel de la maladie de Bowen (fig. 4), qui se présente classiquement par une plaque (épaississement) nettement délimitée, rouge, squameuse ou croûteuse.
En présence d'une lésion cutanée suspecte, les critères suivants doivent faire craindre une forme invasive:
- douleur spontanée
- sensibilité au toucher
- érosions ou ulcérations hémorragipares
- absence de cicatrisation
- croissance de la lésion
- infiltration palpable.

Pour toute lésion suspecte, une biopsie doit être effectuée pour confirmation histologique du diagnostic. Une excision totale directe peut se faire pour les petites lésions, et pour les plus grandes une biopsie à l'aiguille ou au punch est indiquée là où elles sont les plus épaisses. Un curetage est également possible, mais il est moins sûr du fait de la fragmentation et de l'impossibilité de préciser la profondeur d'envahissement [2].
Lors de la pose du diagnostic de SCC, la peau du patient doit toujours être complètement examinée. Du fait que les SCC se développent sur une peau chroniquement lésée par le soleil, il n'est pas rare que le patient ait déjà plusieurs lésions. D'autres SCC ou leurs précurseurs sont fréquents, mais également d'autres tumeurs telles que carcinomes basocellulaires (BCC) ou mélanomes.

## Options thérapeutiques

Le standard or du traitement du SCC est toujours l'excision chirurgicale avec, dans toute la mesure du possible, une marge de sécurité clinique de 4–6 mm latéralement et jusque dans le tissu sous-cutané avec tissu adipeux [3]. Pour les SCC avec risque élevé de récidive, la marge de sécurité recommandée est de 10 mm. La chirurgie contrôlée par micrographie selon Mohs prend toujours plus d'importance dans le traitement chirurgical du SCC. Les indications typiques de la chirurgie micrographique sont SCC à haut risque au niveau de la lèvre et de l'oreille, de localisations techniquement compliquées telles que le nez ou le pourtour des yeux, après première excision incomplète ou récidive locale [2–4].
En alternative à l'excision chirurgicale, et après confirmation histologique du SCC, il est possible d'envisager la radiothérapie. Elle n'entre en ligne de compte comme premier traitement que pour les patients chez lesquels un traitement chirurgical est impossible en raison de contre-indications relatives, que ce soit sur leur désir ou en cas de localisations chirurgicales compliquées comme angle palpébral, nez ou lèvre. La radiothérapie peut également être une option pour des SCC à mauvais pronostic (récidivants ou à un stade avancé). Elle joue un rôle important comme second traitement, à savoir après excision chirurgicale incomplète [2, 3]. La radiothérapie est contre-indiquée chez les patients immunosupprimés et dans des maladies génétiques telles que le xeroderma pigmentosum.

## Pronostic et risque de récidive

Il n'y a actuellement aucun critère validé permettant d'estimer le risque de récidive et le pronostic du SCC excisé. Le stade TNM notamment n'a pas fait ses preuves dans l'estimation du risque de ce type de tumeur. Une version actualisée a été rédigée en 2010, mais elle n'estime que mal le risque d'un SCC isolé [5]. L'incorporation de plusieurs facteurs de risque connus est plus utile pour l'estimation globale. La profondeur de la tumeur s'avère être un important facteur pronostique: seuls les SCC avec une infiltration de plus de 2 mm ont un risque de métastase mesurable. Les autres critères ci-dessous classifient un SCC à haut risque, avec risque élevé de récidive et mauvais pronostic:
- développement sur la muqueuse
- expansion de la tumeur dans des structures périneurales
- immunosuppression du patient [3].

La liste de ces facteurs (tab. 1) est utile dans notre travail quotidien. Du fait qu'il n'y a pas de critères unanimement admis, le risque doit toujours être stratifié individuellement pour chaque patient, ce qui pour des tumeurs de plus de 2 mm d'épaisseur se fait le mieux par une équipe interdisciplinaire dans le cadre d'un tumorboard.

**Figure 2**
Carcinome spinocellulaire du dos de la main.

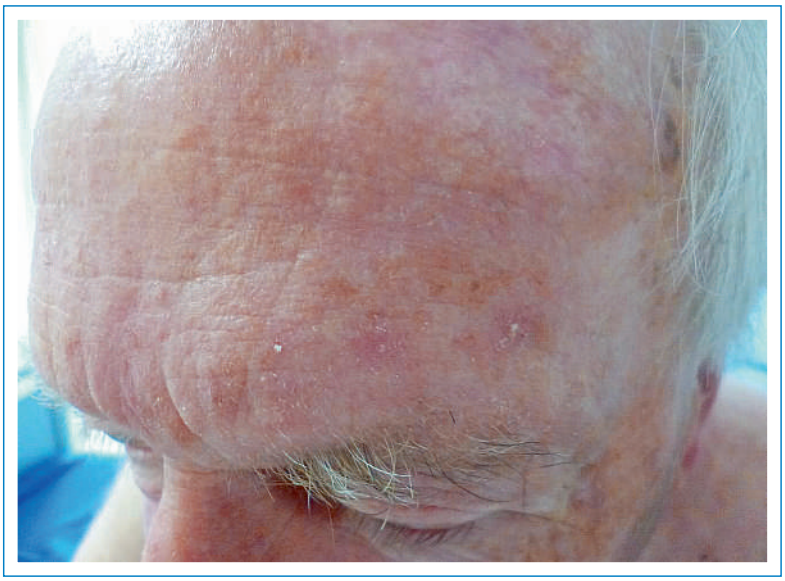

**Figure 3**
Kératose actinique frontale.

## Métastatisation lymphogène et métastases à distance

La palpation des ganglions lymphatiques régionaux fait elle aussi partie de l'examen de routine et doit se faire dès qu'il y a suspicion de SCC ou, au plus tard, après la confirmation de ce diagnostic. Si l'examen clinique révèle un ganglion suspect, la prochaine étape est l'imagerie ganglionnaire. Pour les tumeurs au niveau de la tête et du visage surtout, il ne faut pas négliger les ganglions parotidiens, car ce sont les premiers atteints dans 50% des métastases ganglionnaires. Il n'y a aucune recommandation pour décider quand et quelle imagerie des ganglions lymphatiques locorégionaux doit être faite. Elle doit cependant toujours se faire dans les formes de SCC à haut risque [2–4]. A Zurich, une échographie des ganglions lymphatiques est effectuée de routine à partir d'une épaisseur tumorale de 2 mm. Il est important de suivre le courant lymphatique et d'examiner aussi les ganglions parotidiens dans les tumeurs du visage et du front.

**Figure 4**
Maladie de Bowen (carcinome spinocellulaire in situ) de l'avant-bras.

Il n'y a pas non plus de recommandations validées sur la marche à suivre en cas de suspicion de métastatisation lymphogène. Pour les métastases ganglionnaires régionales, l'excision chirurgicale est au premier plan. Au niveau de la tête et du cou, après discussion au tumorboard, c'est souvent la dissection cervicale homolatérale qui est pratiquée comme opération préventive. En cas de métastatisation ganglionnaire étendue, une radiothérapie large est effectuée. Le dépistage sélectif, suivi de l'excision des ganglions lymphatiques selon la méthode sentinelle est discuté, mais l'insuffisance de données ne permet pas encore d'évaluer cette méthode pour le diagnostic et le traitement. Dès qu'il y a métastatisation lymphogène, le pronostic de survie à 5 ans est de 30%. Les métastases à distance des SCC sont rares, ce qui fait qu'il n'y a aucune évidence structurée pour les recommandations de traitement systémique. Des chimiothérapies palliatives sont pratiquées en cas de métastatisation avancée. Les meilleures réponses sont obtenues avec des associations cisplatine, 5-fluoruracile et bléomycine, mais les survies n'ont pas été plus longues qu'avec la seule cisplatine. Les inhibiteurs du facteur de croissance épidermique, ou inhibiteurs de l'EGFR, efficaces dans les tumeurs épithéliales d'autres organes, sont tentés dans de rares cas. Des rapports et séries de cas permettent de supposer une proportion de réponse de 50%.

## Cancérisation de champ

D'autres pathologies mieux comprises, par exemple les maladies cardiovasculaires, avec des accidents comme infarctus, un myocarde ou accident vasculaire cérébral, font logiquement rechercher des facteurs de risque tels qu'hypertension artérielle, diabète ou dyslipidémie, etc., qui seront traités comme il se doit. Un SCC cutané doit être compris de la même manière, à savoir comme une lésion indicatrice d'une cancérisation de champ sous-jacente. Ce concept prend de plus en plus d'importance. Plusieurs kératoses actiniques sont ici à la surface d'une région cutanée. En plus des lésions cliniquement visibles, il faut penser qu'il y a là une atteinte en profondeur de surfaces nettement plus étendues. Il ne suf-

fit donc pas de traiter définitivement un SCC isolé. Cet indice doit faire rechercher une cancérisation de champ et prendre des mesures de prévention primaire et secondaire adéquates.

L'information des patients sur les mesures de prévention primaire et, du même fait, la prévention des lésions solaires chroniques est importante aussi dans le traitement du SCC. Les patients à haut risque de cancer blanc de la peau, à savoir ceux ayant une peau attaquée par le soleil ou des kératoses actiniques, doivent être dépistés précocement et instruits dans les règles de l'art.

La prévention primaire par protection solaire repose sur les 3 piliers que sont comportement, habillement et crème solaire:

- Eviter le soleil de midi (entre 11h et 15h)
- Porter un chapeau à large bord et des manches longues
- Application journalière de protections solaires à indice 50 sur la peau exposée, à savoir visage, oreilles, cou, décolleté et dos des mains
- Interdiction absolue des bains de soleil et solariums.

**Tableau 1**
NCCN-Guidelines: facteurs de risque de récidive d'un carcinome spinocellulaire [3].

| | Faible risque | Haut risque |
|---|---|---|
| **CLINIQUE** | | |
| **Localisation** | Zone N <20 mm | Zone N ≥20 mm |
| | Zone M <10 mm | Zone M ≥10 mm |
| | Zone H <6 mm³ | Zone H ≥6 mm³ |
| **Bords de la tumeur** | Bien délimités | Mal délimités |
| **Primaire vs récidive** | Primaire | Récidive |
| **Immunosuppression** | – | + |
| **Ancienne radiothérapie ou inflammation chronique de la zone** | – | + |
| **Croissance rapide** | – | + |
| **Symptômes neurologiques** | – | + |
| **HISTOLOGIE** | | |
| **Degré de différenciation** | Bien différencié | Moyennement ou peu différencié |
| **Sous-types (adénoïde = acantholytique, adénosquameux, desmoplastique)** | – | + |
| **Epaisseur de la tumeur (mm) ou Clark-Level** | <2 mm ou I, II, III | ≥2 mm ou IV, V |
| **Infiltration périneurale ou vasculaire** | – | + |

Zone N (faible risque): tronc et extrémités
Zone M (risque modéré): joues, front, cuir chevelu, cou
Zone H (haut risque): «masque du visage» (zone centrale, paupières et arcades sourcilières, périorbitale, nez, lèvres, menton, mandibule, pré- et rétroauriculaire, tempes, oreilles), organes génitaux, dos des mains et pieds

Pour toutes les mesures de protection solaire, leur application quotidienne est le secret du succès.

La prévention secondaire est l'étape la plus importante dans la prise en charge des patients. Le traitement rapide des kératoses actiniques et de la maladie de Bowen peut probablement empêcher la progression vers un SCC invasif et doit être entrepris dans toute la mesure du possible. 30–50% des patients ayant un SCC développeront un nouveau cancer blanc dans les 5 ans qui suivent, ils ont donc un risque 10 fois plus élevé que la population normale de développer un autre SCC ou un BCC. Ils courent également un plus grand risque de mélanome [3].

La plupart des récidives de SCC surviennent déjà dans les 2 ans suivant le traitement du premier. Des contrôles rapprochés de la peau dans son ensemble sont donc importants pour ces patients. Il n'y a cependant aucune directive générale pour l'intervalle entre ces contrôles [2–4]. A Zurich, nous revoyons ces patients après 3 mois. S'ils ne présentent aucune lésion suspecte d'être cancéreuse, le prochain contrôle est à 3 mois, puis chaque année. Un contrôle annuel devrait être encouragé même avec un faible risque, il est de règle en présence de facteurs de risque.

Il faut toujours rappeler aux patients d'appliquer durablement et chaque jour les mesures de protection solaire, et de se contrôler eux-mêmes tous les 3 mois. Nous recommandons toujours aux patients à haut risque de se présenter rapidement s'ils constatent une lésion suspecte, à savoir qui se développe ou qui ne cicatrise pas en 4 semaines.

**Correspondance:**
Prof. Dr. med. Günther Hofbauer
Leitender Arzt
Dermatologische Klinik
UniversitätsSpital Zürich
Gloriastrasse 31
CH-8091 Zürich
**hofbauer[at]usz.ch**

**Références**

1 Ridky TW. Nonmelanoma skin cancer. J Am Acad Dermatol. 2007; 57(3):484–501.
2 Bonerandi JJ, Beauvillain C, Caquant L, Chassagne JF, Chaussade V, Clavere P, et al. Guidelines for the diagnosis and treatment of cutaneous squamous cell carcinoma and precursor lesions. J Eur Acad Dermatol Venereol. 2011;25 Suppl 5:1–51.
3 NCCN CpGiO. Basal cell and Squamous Cell Carcinoma. 2012; Available from: www.nccn.org/professionals/physician_gls/f_guidelines.asp.
4 Motley R, Kersey P, Lawrence C. Multiprofessional guidelines for the management of the patient with primary cutaneous squamous cell carcinoma. Br J Dermatol. 2002;146(1):18–25.
5 Edge SB, Compton CC. The American Joint Committee on Cancer: the 7th edition of the AJCC cancer staging manual and the future of TNM. Ann Surg Oncol. 2010;17(6):1471–4.