


# Respiratorische Insuffizienz bei Chilaiditi-Syndrom


Barbara Baumgartner<sup>a</sup>, Dominik Weishaupt<sup>b</sup>, Christoph A. Meier<sup>a</sup>, Simon Ritter<sup>a</sup>

<sup>a</sup>Klinik für Innere Medizin, Departement Innere Medizin und Spezialdisziplinen, Stadtspital Triemli, Zürich

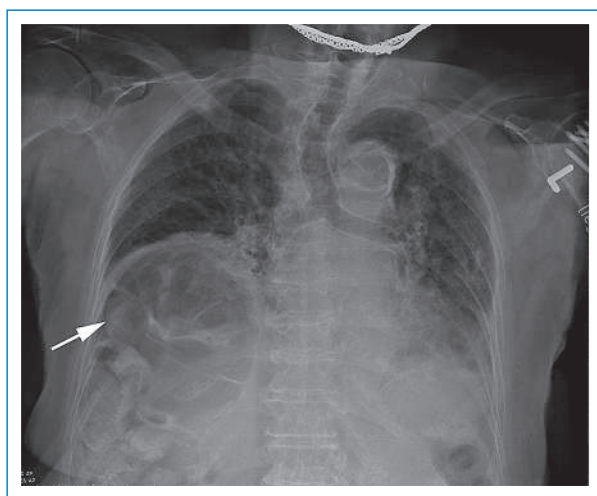
<sup>b</sup>Institut für Radiologie, Stadtspital Triemli, Zürich

## Fallbeschreibung

Eine 80-jährige Patientin wurde wegen einer progredienten Müdigkeit und rezidivierender Stürze multifaktorieller Ätiologie hospitalisiert (Hypokaliämie, lumbospondylogenes Schmerzsyndrom, Status nach Schlaganfall mit residueller Hemiparese). Das Thorax-Röntgenbild zeigte luftgefüllte Darmschlingen unterhalb des rechten Zwerchfells mit einem rechtsseitigen Zwerchfellhochstand im Sinne eines Chilaiditi-Zeichens (Abb. 1 ). Kurz nach Spitaleintritt wurde die Patientin mit eingeschränkter Vigilanz vorgefunden. In der arteriellen Blutgasanalyse lag eine schwere respiratorische Globalinsuffizienz vor ( $pO_2$  8,2 kPa,  $pCO_2$  10,0 kPa, pH 7,28). Eine nichtinvasive Beatmung auf der Intensivstation wurde eingeleitet. Computertomographisch fanden sich keine Hinweise auf eine zentrale Ursache der Ventilationsstörung. Wir vermuteten eine multifaktorielle Ätiologie:

- 1) Chilaiditi-Syndrom mit rechtsseitiger Zwerchfellparese (Abb. 2 )
- 2) Pneumonie im Bereich der angrenzenden komprimierten Lungenabschnitte
- 3) Chronische alveoläre Hypoventilation bei Skoliose
- 4) Dekonditionierung.

Zusätzlich wurde die Hyperkapnie durch die Einnahme von Benzodiazepinen verstärkt. Gemäss dem mutmass-



**Abbildung 1**

Thorax-Röntgen a.p. liegend: Chilaiditi-Zeichen mit rechtsseitigem Zwerchfellhochstand (lufthaltige Kolonschlingen mit Pfeil markiert). Ausserdem Zeichen der Linksherzinsuffizienz und zusätzliche Verschattung der basalen Lunge vereinbar mit einem pneumonischen Lungeninfiltrat.

lichen Willen der Patientin erfolgte trotz progredienter respiratorischer Verschlechterung keine invasive Beatmung, und die Patientin verstarb wenige Tage nach Eintritt.

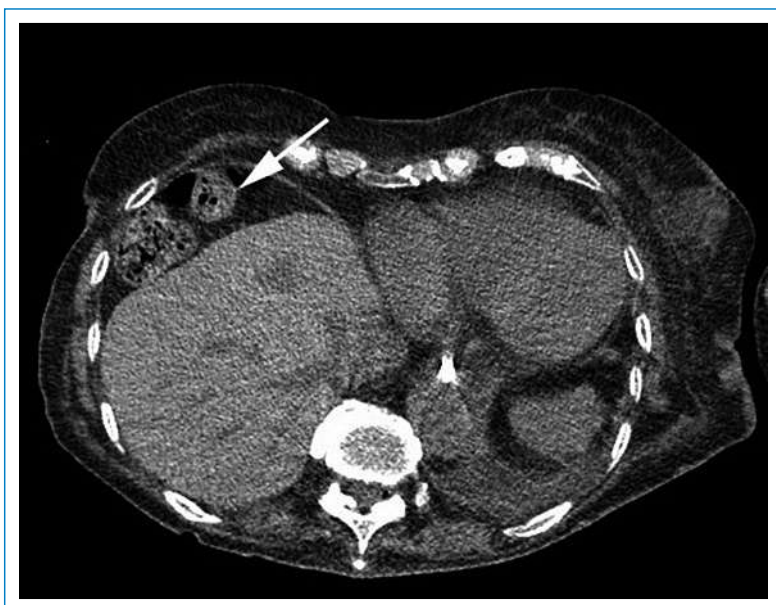## Kommentar

Als Chilaiditi-Zeichen wird der radiologische Befund einer Interposition von lufthaltigen Kolonschlingen zwischen Leber und Zwerchfell bezeichnet, was sich als rechtsseitiger Zwerchfellhochstand mit subdiaphragmaler Luft manifestiert [1]. Diese durch den Wiener Radiologen Demetrius Chilaiditi beschriebene Anomalie kann in 0,03 bis 0,3% aller routinemässig durchgeführten Thorax-Röntgenbilder als Zufallsbefund nachgewiesen werden [2]. Als wichtige Differentialdiagnosen von subdiaphragmaler Luft muss in erster Linie an ein Pneumoperitoneum sowie einen subphrenischen Abszess gedacht werden.

Die Darstellung von Kolonhaustren und die geringe bis fehlende Verschieblichkeit der Luft-Flüssigkeits-Spiegel bei Wechsel der Körperposition sprechen für ein Chilaiditi-Zeichen [3]. Häufig handelt es sich um einen asymptomatischen Zustand, der transient oder permanent bestehen kann. Zur Entstehung können intestinale, hepatische und diaphragmale Veränderungen beitragen. Neben funktionellen Störungen (z.B. chronische Obstipation mit Elongation des Kolons oder Aerophagie mit Kolondistension) begünstigen erworbene sowie angeborene anatomische Defekte die Interposition. Hierzu gehören beispielsweise eine Elongation oder Malfixation des Kolons, postoperative und entzündlich bedingte Adhäsionen, lose hepatische Ligamente, eine inhomogene Leberatrophie bei Zirrhose, ein erhöhter intraabdominaler Druck bei Aszites oder Schwangerschaft sowie eine vergrösserte untere Thoraxapertur bei Lungenemphysem [3]. Bei unserer Patientin zeigte sich ein Zwerchfellhochstand rechts mit sonographisch fehlenden Zwerchfelllexkursionen, was vereinbar ist mit einer rechtsseitigen Zwerchfellparese. Eine Zwerchfellparese ist ein Risikofaktor für eine Koloninterposition [3].

Wird der radiologische Befund von klinischen Symptomen begleitet, spricht man von einem Chilaiditi-Syndrom. Am häufigsten bestehen gastrointestinale Beschwerden (Schmerzen, Obstipation, Nausea, Emesis), sehr selten kommt es zu lebensgefährlichen Komplikationen (Volvulus, mechanischer Ileus, Darmperforation) [3]. Selten treten Arrhythmien und respiratorische Beschwerden auf [4, 5]. Unsere Patientin zeigte eine ausgeprägte, multifaktoriell bedingte respiratorische Global-

Die Autoren haben keine finanzielle Unterstützung und keine Interessenkonflikte im Zusammenhang mit diesem Beitrag deklariert.



**Abbildung 2**

Axiale native CT des Abdomens auf Höhe des Zwerchfells:  
Die rechte Kolonflexur sowie Teile des Kolon transversums befinden sich ventral der Leber (Chilaiditi-Zeichen mit Pfeil markiert).

insuffizienz, wobei die Interposition von Darmschlingen zwischen Leber und Zwerchfell mit Zwerchfellohochstand und konsekutiver Unterlappenatelektase sowohl die Restriktion als auch die Oxygenierungsstörung begünstigt haben dürften.

#### Korrespondenz:

Dr. med. Simon Ritter  
Departement Innere Medizin und Spezialdisziplinen  
Städtspital Triemli  
Birmensdorferstrasse 497  
CH-8063 Zürich  
[simon.ritter\[at\]zuerich.ch](mailto:simon.ritter[at]zuerich.ch)

#### Literatur

- 1 Chilaiditi D. Zur Frage der Hepatoptose und Ptose im allgemeinen im Anschluss an drei Fälle von temporärer, partieller Leberverlagerung. München: Fortschritte auf dem Gebiete der Röntgenstrahlen. 1910; 16:173–208.
- 2 Torgersen J. Suprahepatic interposition of the colon and volvulus of the cecum. Am J Roentgenol Radium Ther. 1951;66(5):747–51.
- 3 Moaven O, Hodin RA. Chilaiditi syndrome: a rare entity with important differential diagnoses. Gastroenterol Hepatol (NY). 2012;8(4):276–8.
- 4 Messina M, Paolucci E, Casoni G, Gurioli C, Poletti V. A case of severe dyspnea and an unusual bronchoscopy: the Chilaiditi syndrome. Respiration. 2008;76(2):216–7.
- 5 Moldzio P, Peters J. Cardiopulmonary instability evoked by exaggerated Chilaiditi syndrome. Intensive Care Med. 2013;39(5):958–9.

## A quoi pensez-vous?

**Association?** Une dame de 75 ans se présente avec une dyscoloration bleue moyennement douloureuse, légèrement sur-élevée d'env. 1 cm de diamètre sur le dos de la dernière phalange de son index droit. Qu'est-ce que cela peut bien être?

Bruno Truniger

**Réponse:** Il y a 50 ans de cela, cette patiente s'est piquée avec un crayon pointu à son travail. La mine s'est cassée et est apparemment restée sous la peau. Ce granulome a augmenté de volume et pris cette coloration bleue (graphite, cire et vernis). Un **granulome de la mine de crayon** (pencil-core-granuloma). « Merci bien, je n'ai plus de- même granulome de la mine de crayon. (NEJM. 2012;366:2408.)