Lorsque la défécation est douloureuse: les fissures anales en pratique

Martin Geyer[a], Daniel Bimmler[b]

[a] Gastroenterologie Wettingen
[b] Praxis für Viszeralchirurgie, Zürich

Quintessence

- Les fissures anales sont fréquentes et elles se caractérisent avant tout par une défécation douloureuse avec présence de sang frais dans les selles, à la différence de l'hémorragie hémorroïdaire qui est indolore. Au cours de la phase (sub)aiguë de la fissure, les douleurs prédominent, tandis que les fissures chroniques donnent plutôt lieu à des démangeaisons ou à une légère sensation de brûlure, avec traces de sang sur le papier-toilette.
- Le traitement inclut des laxatifs afin de permettre un passage non traumatique des selles, des antagonistes calciques ou une pommade à base de nitrate pour relaxer le sphincter anal et en cas d'efficacité insuffisante, de la toxine botulique en injection intrasphinctérienne et une analgésie adéquate (locale et systémique).
- En cas de mauvaise cicatrisation et de fissure chronique, le débridement de la fissure constitue le traitement de choix; en cas de sphincter spastique persistant, une injection intrasphinctérienne de toxine botulique est réalisée en parallèle.

Les fissures anales constituent l'une des affections anales les plus fréquentes. Elles surviennent à tous les âges et touchent à proportion égale les hommes et les femmes.

Genèse

En cas d'expulsion de selles dures ou volumineuses, mais également en cas de diarrhée, des fissures plus ou moins profondes peuvent se former au niveau de la zone cutanée du canal anal. Tout comme les lèvres, l'anoderme ne possède qu'une couche cornée très fine et il est dès lors moins résistant que d'autres zones cutanées. La plaie s'agrandit ou se déchire à répétition lors de chaque défécation et la cicatrisation s'en trouve ainsi compliquée. Les fissures chroniques se caractérisent par une marisque sentinelle («sentinel tag») à l'extérieur, par une papille anale hypertrophiée dans la partie proximale du canal anal et, éventuellement, par des spasmes anaux et une fibrose du sphincter interne. Les fissures ont une localisation dorso-médiane dans 90% des cas. Le constat que la commissure postérieure de l'anus est moins bien perfusée a conduit au concept que la mauvaise irrigation sanguine contribuerait à la persistance de la fissure. Seuls 6–16% des fissures sont situées au niveau de la partie antérieure du canal anal. Les fissures de localisation ventrale sont plus fréquentes chez les femmes; il se pourrait que ces fissures aient une étiologie différente de celle des fissures dorso-médianes classiques. Il n'est pas rare que ces fissures anales soient associées à une faiblesse ou un affaissement du plancher pelvien. Les fissures anales intéressant des zones autres que les zones typiques décrites devraient faire songer à une autre origine (rapports anaux, abus sexuel, maladie vénérienne telle que syphilis). En cas de cicatrisation incomplète, les fissures peuvent être à l'origine de fistules, pouvant elles-mêmes se compliquer d'abcès.

Martin Geyer

Les auteurs ne déclarent aucun soutien financier ni d'autre conflit d'intérêts en relation avec cet article.

Anamnèse et examens diagnostiques

La fissure aiguë est extrêmement douloureuse au moment de la défécation et la douleur spasmodique peut durer plusieurs heures. En cas de fissures chroniques, la douleur au moment de la défécation est un peu moins intense voire totalement absente, mais elle peut s'intensifier par la suite. La plupart des patients victimes de saignements anaux partent du principe qu'ils souffrent d'hémorroïdes. La question déterminante qui devrait être posée lors du premier examen est la suivante: «Ressentez-vous des douleurs au moment de la défécation ou après?» Les émissions de sang frais indolores sont évocatrices d'hémorroïdes, alors que la présence de douleurs au moment de la défécation doit faire suspecter une fissure.
Un examen périanal et, si possible, un toucher rectal prudent revêtent une importance majeure et permettent de préciser l'anomalie. Un écartement conséquent des fesses permet souvent de visualiser la fissure (fig. 1). La palpation peut révéler un rétrécissement, un spasme ou une sensibilité, elle peut faire soupçonner une tumeur ou elle peut dévoiler la présence de sang sur le doigtier.
Le diagnostic différentiel inclut les hémorroïdes (fig. 2), qui saignent souvent plus avec des gouttes tombant dans les toilettes, et les néoplasies anorectales (fig. 3), qui sont souvent accessibles par palpation (par le médecin de premier recours également!). Une proctoscopie est toujours indiquée par la suite, après atténuation des douleurs aiguës. A partir de l'âge de 40 ans, un examen endoscopique complet du tractus gastro-intestinal inférieur est indispensable.
Lors du premier examen, il convient d'exclure un diagnostic différentiel majeur, à savoir l'abcès périanal (fig. 4). Ce dernier se caractérise généralement par une douleur permanente, y compris la nuit, et non pas par une douleur à la défécation, comme c'est le cas dans la fissure anale. Lorsqu'un abcès a pu être exclu avec une très grande probabilité, il est possible d'initier le traitement laxatif et le traitement topique de la fissure afin d'abaisser dans un premier temps le tonus sphinctérien. L'examen plus approfondi avec palpation et proctoscopie est reporté de 1–2 semaines afin d'épargner au patient des douleurs inutiles liées à l'examen. Nous demandons néanmoins aux patients de se manifester immédiatement si les douleurs augmentent ou deviennent permanentes afin de pouvoir détecter à temps un éventuel abcès qui était initialement présent, mais n'avait pas été décelé.

Un autre diagnostic différentiel détectable à l'œil nu est la thrombose hémorroïdaire externe (fig. 5), qui donne lieu à des douleurs anales et à une tuméfaction anale bleutée, sensible à la pression. Cette affection débute par une thrombose des vaisseaux du plexus hémorroïdaire externe et peut survenir en cas de forte pression ou de position assise prolongée. Chez les femmes, elle survient fréquemment en période de péripartum ou dans le cadre du cycle menstruel ou des changements hormonaux associés, mais elle peut également survenir spontanément, sans facteur déclenchant évident. Les thromboses hémorroïdaires externes sont beaucoup plus fréquentes que les hémorroïdes internes prolabées de grade III (réductibles) (fig. 2) ou de grade IV (irréductibles). Ces diagnostics sont souvent confondus entre eux, alors que le tableau clinique est pourtant sans équivoque.

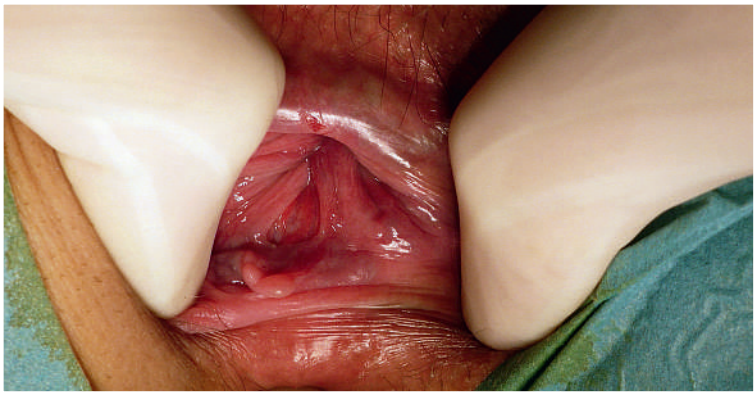

Figure 1
Fissure anale visible en cas d'écartement des fesses.

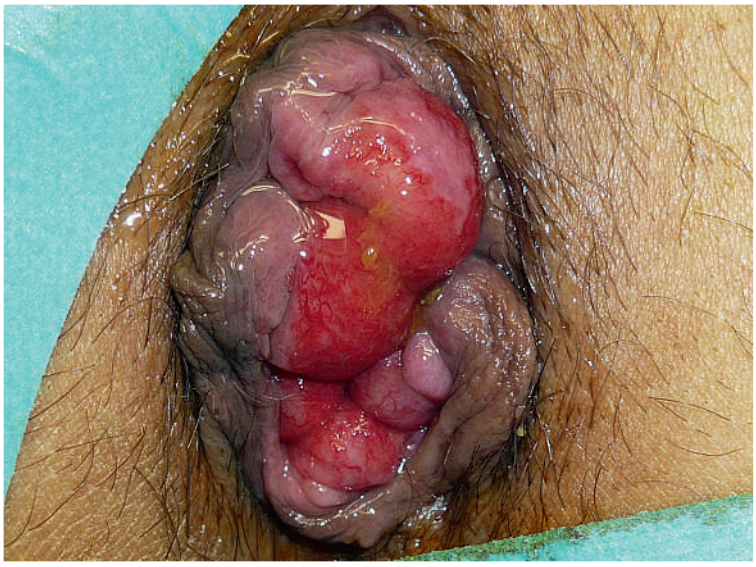

Figure 2
Hémorroïdes.

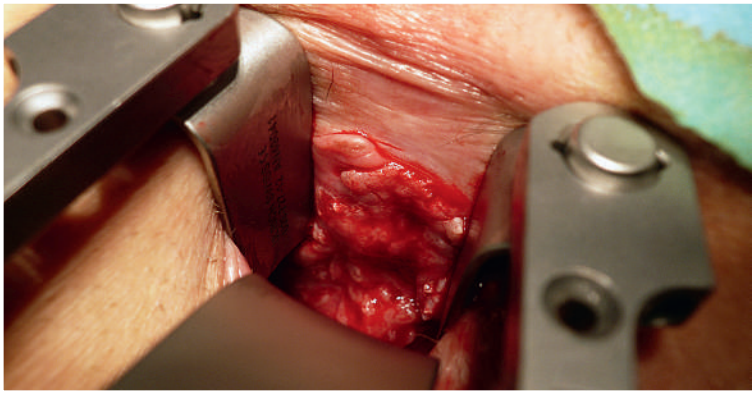

Figure 3
Néoplasie anorectale.

Traitement

Le traitement conservateur poursuit trois objectifs: 1) relaxation du sphincter anal, 2) obtention et maintien d'un passage non traumatique des selles, et 3) analgésie (systémique et locale). Il convient toutefois de signaler qu'il existe un taux élevé de guérison sous placebo (35%) dans le cadre des fissures [1]. La dernière revue Cochrane sur le thème des fissures anales a porté sur un total de 77 études avec 5031 patients et a révélé le chiffre étonnant de 17 médicaments et mesures employés pour traiter les fissures anales (nitroglycérine, mononitrate et dinitrate d'isosorbide, diltiazem, nifédipine, hydrocortisone, lignocaïne, fibres alimentaires, minoxidil, indoramine, huiles aromatiques, L-arginine, sildénafil, toxine botulique, placebo, bains de siège, dilatation anale et sphinctérotomie) [2]. Cet article avait pour objectif d'évaluer de manière critique l'efficacité des différents traitements et de profiler une stratégie thérapeutique.

Traditionnellement, de la pommade à base de nitroglycérine est appliquée par voie intra-anale afin d'augmenter la perfusion sanguine et d'abaisser le tonus sphinctérien. Cette pommade de nitroglycérine à 0,2 ou 0,4% est régulièrement appliquée durant 8 semaines, plusieurs fois par jour. D'après la méta-analyse portant sur 75 études, le taux de guérison sous nitroglycérine était de 49%, ce qui était supérieur à celui dans le groupe placebo (36%), mais la probabilité de récidive s'élevait à 50% [2]. Rectogesic® est une pommade à base de trinitrate de glycéryle (0,4%) en tubes de 30 g (pour le coquet prix de 59.50 CHF); il convient d'en appliquer deux fois par jour sous forme de bande de pommade de 2,5 cm. L'inconvénient de tous les nitrates est qu'ils donnent lieu à des céphalées chez la plupart des patients et la nitroglycérine est dès lors moins utilisée en Suisse.

En raison de cet effet indésirable pénible, des antagonistes calciques ont été expérimentés. Dans trois études, dont une également avec des patients chez qui le traitement par nitroglycérine a échoué, le diltiazem a montré une bonne efficacité, avec des taux de guérison allant jusqu'à 75% sans effets indésirables [2]. Le diltiazem est également efficace en application topique (taux de guérison de 67–75%): il s'agit d'un gel à 2%, à appliquer trois fois par jour durant 8 semaines (prix d'un tube de 30 g: env. 31 CHF) [3]. La formulation la plus efficace d'antagonistes calciques est la pommade de nifédipine (par ex. 0,2% dans Excipial®), qui est aujourd'hui la formulation la plus employée en Suisse. Dans une étude contrôlée et randomisée, la pommade de nifédipine était significativement plus efficace que celle à la nitroglycérine (taux de guérison de 89 vs 58%) et elle n'avait quasiment pas d'effets indésirables (5 vs 40%) [4]. Etant donné qu'aucune pommade de nifédipine confectionnée n'est officiellement autorisée en Suisse, celle-ci doit

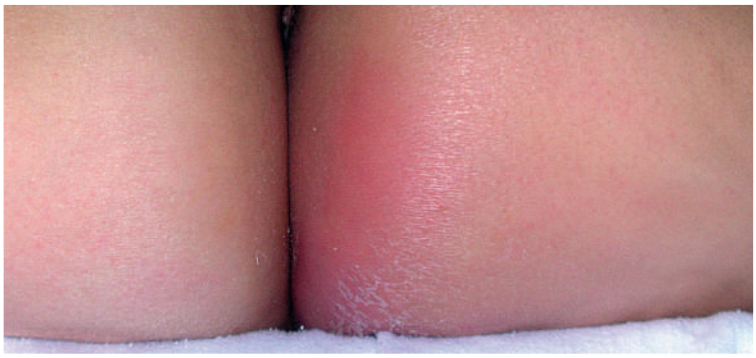

Figure 4
Abcès périanal.

Figure 5
Thrombose hémorroïdaire externe.

être prescrite sous forme de préparation magistrale et être confectionnée par la pharmacie (env. 21 CHF pour un tube de 50 g).
Quant à l'analgésie, l'application répétée, au besoin, de lidocaïne en gel ou en pommade (par ex. Xylocain® Gel 2%) a tout particulièrement fait ses preuves. Appliquée peu avant la défécation, la lidocaïne soulage efficacement les douleurs à la défécation, avant tout au cours de la phase aiguë très douloureuse d'une fissure anale, et elle atténue ainsi la peur de la prochaine défécation, ce qui a des répercussions positives sur le cercle vicieux «douleur – peur – constipation – nouvel agrandissement de la fissure».
Durant la période de cicatrisation d'une fissure (le plus souvent 6–8 semaines!), l'hygiène anale doit de préférence se faire par des douches. En cas d'eczéma périanal concomitant, il est éventuellement possible d'appliquer en usage externe de la pâte de zinc, de la crème Linola ou de la vaseline pour protéger la peau.
En l'absence de réponse après 8 semaines de traitement avec les moyens cités, un traitement par toxine botulique devrait être envisagé (par ex. Botox® de Allergan). La toxine botulique est un polypeptide de 150 kDa, qui bloque le transport de l'acétylcholine entre le nerf et la plaque motrice, provoquant ainsi une dénervation chimique transitoire. L'objectif du traitement est de mettre fin aux spasmes sphinctériens. Aucun produit à base de toxine botulique n'est officiellement autorisé pour traiter les fissures anales; ces produits sont donc utilisés hors autorisation de mise sur le marché (off-label). Les coûts d'un médicament de la liste des spécialités utilisé hors limitatio sont uniquement pris en charge en cas d'accord préalable de l'assureur, après consultation du médecin conseil (en l'absence d'alternatives thérapeutiques). En d'autres termes, le traitement par toxine botulique d'une fissure anale doit toujours faire l'objet d'une demande de garantie de prise en charge des coûts et il est nécessaire de prouver que toutes les options du traitement conservateur ont été épuisées (en règle générale, absence de guérison après 8 semaines).
Botox est une poudre lyophilisée, qui est dissoute dans une solution de NaCl à 0,9%. D'après les indications du fabricant, la solution reste stable durant 24 heures si elle est conservée au réfrigérateur à 2–8 °C. Dans la pratique, la substance est souvent conservée plus longtemps. Une étude conduite en 1996 a démontré que l'efficacité de la toxine botulique stockée au réfrigérateur était préservée durant 1 mois [5]. Vu qu'aucun des produits à base de toxine botulique ne contient de conservateur, la solution prête à l'emploi devrait néanmoins être utilisée en l'espace de 48 heures. Il convient de préférence de prélever Botox en utilisant des seringues à insuline de 1 ml. Vu qu'une ampoule de Botox (par ex. de la société Allergan) contient 100 UI alors que seules 20–40 UI sont normalement utilisées pour le traitement d'une fissure anale, le contenu peut être divisé en plusieurs portions et les portions non utilisées peuvent être congelées pour une utilisation ultérieure. D'après nos propres observations et une communication personnelle (contrôles manométriques) du Dr Andreas Müller, l'efficacité peut diminuer en cas de congélation de la solution prête à l'emploi. Cette baisse d'efficacité serait attribuable à la formation de cristaux de glace.
Afin de minimiser les douleurs lors de l'injection, des aiguilles 27–32G sont utilisées. Dans la littérature, à la fois des injections dans le sphincter interne et dans le sphincter externe ont été décrites. Pour l'injection dans le sphincter interne, il est nécessaire d'introduire 2–3 doigts dans l'anus afin de vérifier la localisation, ce qui est associé à un risque de blessure par piqûre non négligeable. Vu que le sphincter interne est impliqué dans le mécanisme physiopathologique, il se pourrait que l'injection dans le sphincter externe soit un peu moins efficace, mais elle est plus simple sur le plan technique. Comme la toxine botulique injectée se propage par diffusion sur une distance allant jusqu'à 2 cm, le sphincter interne est également traité. Le plus souvent, l'injection est réalisée des deux côtés de la fissure. En raison de la mauvaise perfusion dans la région de la fissure, il a été constaté que l'injection le long de la commissure ventrale entraînait une relaxation plus efficace du sphincter [6].
Sous Botox, le taux de guérison à court terme (≤6 mois) s'élève à 60–90%. Une absence de réponse est rare (<5% des cas). L'association de la toxine botulique à une pommade en application topique (nitroglycérine [7], nifédipine [8]) semble potentialiser le processus de cicatrisation, avec de faibles taux de récidives (2%). Une légère incontinence au gaz a été rapportée (<6%); la formation d'un abcès est particulièrement rare.

Dilatation par ballonnet en cas de fissure anale

Aujourd'hui, il n'est pas rare de recourir à la dilatation par ballonnet et, en tant que traitement ambulatoire pouvant être réalisé au cabinet, cette technique est tout à fait pertinente à condition que l'ampleur de la dilatation reste faible. La dilatation par ballonnet pneumatique permet

une guérison de la fissure dans 83–94% des cas, entraînant une baisse significative du tonus sphinctérien sans lésion pertinente du sphincter (ce qui a été vérifié par échoendoscopie) [9, 10]. La dilatation peut se faire sous sédation, avec un ballonnet pour achalasie (diamètre de 3,5 cm), en exerçant une pression de 2 atmosphères durant deux fois 2 minutes.

Sphinctérotomie et fissurectomie

Toutefois, aucun traitement conservateur ou interventionnel n'est capable d'égaler l'efficacité de la sphinctérotomie latérale chirurgicale. Cette dernière expose néanmoins les patients à un certain risque d'incontinence qui, si elle n'est pas immédiate, survient à long terme ou à un âge avancé, ce qui n'est pas le cas pour les traitements conservateurs ou interventionnels. Dès lors, la sphinctérotomie latérale est uniquement encore réalisée dans des cas exceptionnels. A l'heure actuelle, en cas d'échec du traitement conservateur, l'approche de référence repose sur la fissurectomie (débridement de plaie avec ravivement des bords de la plaie) et sur la résection concomitante de la marisque qui est le plus souvent présente («marisque sentinelle») et/ou d'une papille anale hypertrophiée avoisinante, éventuellement combinées à une adaptation partielle des bords de la plaie, uniquement par voie endoanale. La plaie externe, sous forme de triangle à base postérieure destiné à assurer le drainage, est toujours laissée ouverte.

La fissurectomie est souvent combinée à une injection intrasphinctérienne de toxine botulique. Un léger trouble transitoire de la continence fine est certes possible (en particulier, contrôle limité de l'émission des gaz), mais une incontinence fécale pertinente ne s'observe pratiquement jamais. Les manifestations associées sont en règle générale totalement réversibles. Lorsqu'elles sont combinées, la fissurectomie et l'injection de toxine botulique permettent un taux de guérison de 85% [11]. En cas de fissure chronique sans spasmes sphinctériens, l'utilisation de toxine botulique n'est pas indispensable et probablement peu pertinente.

Fort heureusement, les douleurs postfissurectomie sont dans la grande majorité des cas supportables, vraisemblablement parce qu'au cours de la phase de fissuration, l'innervation locale a déjà été endommagée jusqu'à obtenir une insensibilité.

Pronostic et évolution

Toutes les formes de traitement sont malheureusement associées à un taux relativement élevé de récidives. Ainsi, une étude conduite par Ezri a par exemple montré qu'après un traitement par pommade à base de nifédipine, 42% des patients étaient victimes d'une récidive en l'espace de 183 jours en moyenne [4]. Après injection de toxine botulique également, le succès à long terme (>12 mois) est décevant, avec une guérison complète dans environ 50% des cas [12]. Le taux de récidive après injection de toxine botulique s'élève à au moins 35%. Dans une étude contrôlée avec deux bras de traitement ayant évalué une pommade de nitroglycérine à 0,2% et la toxine botulique, seuls 40 vs 33% des patients avaient obtenu une guérison complète après 3 ans [13]. En cas de sphinctérotomie, le taux de récidive est d'env. 7% [14]. Pour cette raison, il est essentiel que le patient connaisse le tableau clinique et qu'en cas de signes de récidive, il débute à nouveau de sa propre initiative un traitement local (par ex. pommade de nifédipine) et des mesures de régulation du transit. Au fil des années, bon nombre de nos patients atteints de fissure anale achètent toujours encore des tubes de pommade de nifédipine comme autotraitement, ce qui se traduit par un bon succès.

Un certain nombre de patients qui sont victimes de récidives de fissures présentent une dyssynergie des muscles du plancher pelvien (également appelée anisme ou défécation dyssynergique). Cette affection, dont les causes sont incertaines dans 40% des cas, mais qui, chez les femmes, n'est pas rarement associée à une anamnèse d'abus sexuel (22–48%), est liée à un trouble de la coordination des muscles abdominaux, des muscles ano-rectaux et des muscles du plancher pelvien, ce qui complique voire rend impossible la défécation spontanée. Cette coordination recto-anale défectueuse se traduit soit par une contraction recto-anale anormale soit par une relaxation inadéquate [15]. Dans de tels cas, la manométrie met en évidence l'augmentation paradoxale typique de la pression sphinctérienne. Au cabinet médical, une dyssynergie peut être recherchée simplement en utilisant le test du ballonnet. A cet effet, un ballonnet d'un volume de 50 ml est introduit dans le rectum et il est ensuite demandé au patient d'expulser ce ballonnet dans les toilettes. Les personnes en bonne santé y parviennent le plus souvent en l'espace d'une minute. Chez les personnes qui n'y parviennent pas, une dyssynergie devrait être suspectée. La défécation dyssynergique peut être traitée par biofeedback. Il s'agit d'une technique d'éducation ou de rééducation neuromusculaire sous contrôle instrumental, qui a montré une bonne efficacité particulièrement dans les processus contrôlés par le système nerveux végétatif. Chez les patients souffrant de fissures récidivantes, il est judicieux de pratiquer le test du ballonnet et, éventuellement, d'initier ce traitement.

Conclusions

Dans le cas des fissures anales, qui sont une affection particulièrement douloureuse, l'obtention d'un succès thérapeutique permettra de s'attirer la reconnaissance des patients. En règle générale, l'application topique d'une pommade à base d'antagoniste calcique permet déjà d'atténuer les douleurs. Il est conseillé d'adopter une approche par paliers. Les patients devraient par ailleurs être informés d'emblée de la fréquence des échecs thérapeutiques et des récidives, afin qu'ils puissent rapidement initier un traitement de leur propre initiative en cas de récidive. En cas de fissures récidivantes, il convient de rechercher une dyssynergie et, le cas échéant, de faire une tentative de traitement par biofeedback.

Correspondance:
Dr Martin Geyer
Gastroenterologie Wettingen
Rosengartenstrasse 2
CH-5430 Wettingen
Geyer[at]gastroenterologie-wettingen.ch

Références

La liste complète des références numérotées est disponible sous www.medicalforum.ch.