Eine seltene Ursache von Polyarthritis und Teleangiektasien

Severa Hammer-Waldispühl, Thomas Langenegger, Regina Herzog
Klinik für Innere Medizin, Zuger Kantonsspital

Fallbeschreibung

Die Zuweisung des 52-jährigen Patienten in die rheumatologische Sprechstunde erfolgte aufgrund einer Verschlechterung des Allgemeinzustands mit Gewichtsverlust von 4 kg innerhalb von drei Monaten, Arthralgien im Hand- und Fussskelett, abendlichen Schwellungen der Hände und Füsse sowie neu aufgetretener Hautveränderungen im Rumpfbereich. Seit einigen Tagen seien zusätzlich linksthorakale atemabhängige Schmerzen aufgetreten. Eine regelmässige Medikamenteneinnahme wurde verneint. Beim Patienten besteht ein mässiger Nikotin- und geringer Alkoholkonsum.

Der afebrile Patient präsentierte sich in einem deutlich reduzierten Allgemeinzustand. In der klinischen Untersuchung imponierte eine Schwellung der Hand- und Fussgelenke ohne eigentliche Synovitiden, multiple stammbetonte Teleangiektasien und ein abgeschwächtes Atemgeräusch links basal. In den Laborabklärungen zeigten sich eine normochrome, normozytäre Anämie (Hb 121g/l) und mässig erhöhte Entzündungsparameter (CRP 50 mg/l, BSR 72 mm/h). Differentialdiagnostisch war eine Mischkollagenose denkbar, wegen negativer rheumaimmunologischer Abklärungen jedoch unwahrscheinlich. Die weiteren Laborwerte waren bis auf eine isoliert erhöhte alkalische Phosphatase (153 U/l) normwertig.

Bei nicht auszuschliessendem paraneoplastischem Phänomen wurde eine thorako-abdominale Computertomographie (CT) durchgeführt, und der Patient zur stationären Weiterabklärung zugewiesen. Im CT zeigten sich ein peripher gelegener, hypodenser Lebertumor (7x7x8 cm) mit zentralen Verkalkungen sowie weitere multiple kleine Leberläsionen (Abb. 1). Zudem konnten eine mediastinale und abdominelle Lymphadenopathie, ein linksseitiger Pleuraerguss und ein subpleuraler Rundherd im rechten Unterlappen von ca. 7 mm Durchmesser dokumentiert werden. Die Tumormarker Alpha-Fetoprotein und CEA waren normwertig.

Bei differentialdiagnostisch möglichem hepatisch metastasierendem Bronchuskarzinom erfolgten eine Bronchoskopie und eine Pleuraergusspunktion. Sowohl die Analyse des hämorrhagischen Pleuraergusses als auch die Bronchoskopie ergaben keine Anhaltspunkte für eine Malignität. Erst nach Leber- und Pleurabiopsie konnte histologisch die Diagnose eines primär malignen hepatischen epitheloiden Hämangioendothelioms (EHE) mit Übergang in ein Angiosarkom im Bereich der Pleura gestellt werden. Hierbei zeigten sich im Lebergewebe entlang der Sinusoide und Venenäste Tumorzellen mit zytoplasmatischen Vakuolen, teils gefüllt mit Erythrozyten und atypischen Mitosefiguren (Abb. 2A). Immunhistochemisch konnten die Endothelmarker CD31, CD34 und Faktor VIII (von-Willebrand-Faktor) nachgewiesen werden (Abb. 2B). Zur Komplettierung der Diagnostik erfolgte ein 18F-FDG PET-CT mit Nachweis einer metabolischen Aktivität im rechten Leberlappen mit zentralnekrotischer Komponente (Abb. 1), in der linken Pleura, im Unterlappen rechts sowie in multiplen Lymphknoten. Aufgrund des endothelialen Tumorursprungs sowie bereits fortgeschrittenen Stadiums wurde eine palliative Chemotherapie mit Paclitaxel und einem humanen monoklonalen Antikörper mit antiangiogeneser Wirkung (Bevacizumab) begonnen. Insgesamt erfolgten zwei Chemotherapiezyklen mit partiellem Ansprechen in der Lunge, jedoch einer Progression des Tumors im Bereich der Leber. Aus diesem Grund wurde eine selektive interne Radiotherapie im Sinne einer Radioembolisation mit Injektion von Yttrium-90-Mikrosphären in das Tumorgewebe des rechten Leberlappens durchgeführt. Im Verlauf verschlechterte sich der Zustand des Patienten rasch, im CT liess sich eine Tumorprogredienz zeigen. Der Patient starb vier Monate nach Diagnosestellung.

Kommentar

Das EHE ist ein seltener vaskulärer Tumor, der erstmals 1982 im Weichteilgewebe beschrieben wurde [1]. Es handelt sich um eine Neoplasie der Endothelzellen, deren Dignität zwischen dem benignen Hämangiom und dem malignen Angiosarkom liegt. Am häufigsten manifestiert sich das EHE multifokal in der Leber sowie in der Lunge, der Pleura und in den Lymphknoten [2]. Das durchschnittliche Alter bei Diagnosestellung liegt bei 41,7 Jahren mit einer sehr hohen Variabilität von 3–86 Jahren. Die Inzidenz beträgt <0,1 pro 100 000 Einwohner, Frauen sind häufiger betroffen als Männer [2]. Bis dato konnten keine Risikofaktoren oder spezifische Ursachen identifiziert werden.

Problematisch ist der hohe Anteil an asymptomatischen Patienten, der eine frühzeitige Diagnosestellung erschwert. Zudem ist das klinische Beschwerdebild mit mehrheitlich auftretenden rechtsseitigen Oberbauchschmerzen, einer Hepatomegalie und Gewichtsverlust sehr unspezifisch [2]. Auch im vorliegenden Fall hat die unspezifische Klinik mit Adynamie, Appetit- und Gewichtsverlust, Gelenkbeschwerden sowie Hautveränderungen initial den Verdacht auf eine Erkrankung des rheumatoiden Formenkreises gelenkt.

Retrospektiv gehen wir davon aus, dass es sich bei den in kurzer Zeit entstandenen multiplen Teleangiektasien

Die Autoren haben keine finanziellen oder anderen Interessenkonflikte im Zusammenhang mit diesem Beitrag deklariert.

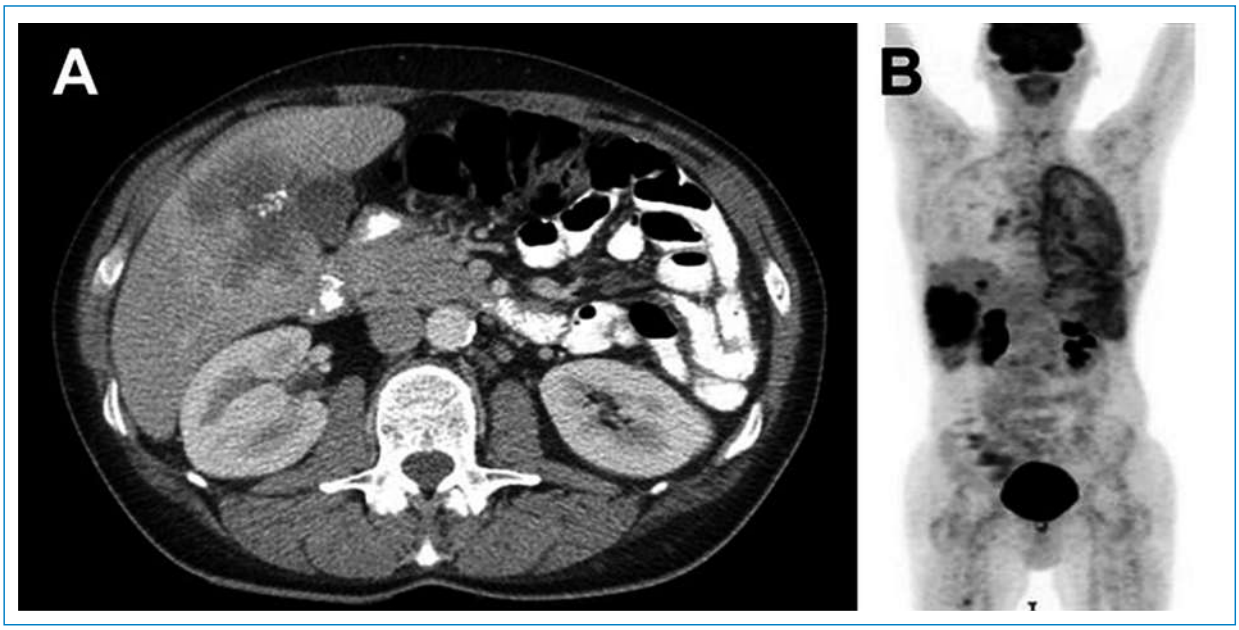

Abbildung 1
A: Im CT grosse polylobulierte Raumforderung im rechten Leberlappen mit Satellitenherden und kleinen hypodensen Leberläsionen. Vergrösserte hiläre und retroperitoneale Lymphknoten.
B: Im CT/PET deutliche metabolische Aktivität im rechten Leberlappen mit Verdacht auf Satellitenläsionen im Lebersegment VIII, in der gesamten linken Pleura, dem dorsobasalen rechten Unterlappen sowie in multiplen Lymphknoten.

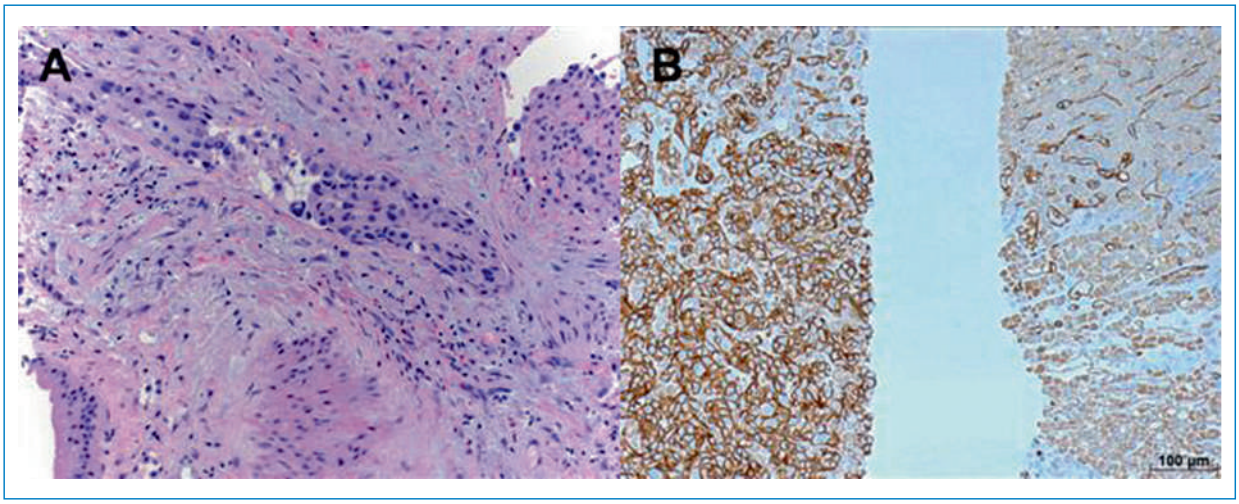

Abbildung 2
A: Histologie: Lebergewebe mit sich intrasinusoidal ausbreitenden Tumorzellen und intrazellulären Erythrozyten sowie atpyischen Mitosen (HE-Färbung, 63er Vergrösserung).
B: Immunhistochemie: Nachweis von Endothelmarkern CD 31.

um ein paraneoplastisches Geschehen handelt. Eine kutane Manifestation des EHE scheint bei fehlendem Aktivitätsnachweis in der PET-Untersuchung unwahrscheinlich.

Laborchemisch finden sich häufig, wie auch im vorliegenden Fall, eine isoliert erhöhte alkalische Phosphatase und normwertige Tumormarker [2]. Radiologisch imponiert das hepatische EHE mit peripher gelegenen Noduli, die im Verlauf zu grossen Tumormassen konfluieren können. Zudem werden vereinzelt fokale hepatische Parenchymverkalkungen beobachtet, wie sie auch bei unserem Patienten nachweisbar waren [3, 4].

Die Metastasierungsrate bei 137 untersuchten Patienten mit hepatischen EHE betrug 27% [3]. Am häufigsten waren Metastasen in der Lunge (81%) und den abdominellen Lymphknoten (39%). Bei gleichzeitigem Auftreten von hepatischen und pulmonalen EHE ist eine klare Zuordnung des Primärtumors nicht möglich [5].

Die Diagnose des hepatischen EHE erfordert eine histopathologische Untersuchung. Bei pulmonalem oder pleuralem Befall tragen die Bronchoskopie, die Analyse von Bronchiallavage und das Pleurapunktat oft nicht zur Diagnose bei. In der Leber breiten sich die epitheloiden und dendritischen Tumorzellen entlang den Sinusoiden und Venenästen aus. Charakteristisch sind die cytoplasmatischen Vakuolen der einzelnen Tumorzellen, die mit Erythrozyten gefüllt sein können. Diese Vakuolisierung ist im Sinne einer abortiven monozellulären Kapillarbil-

dung zu sehen. Die histopathologisch vermutete Diagnose eines EHE wird immunhistochemisch durch den Nachweis einer endothelialen Differenzierung bestätigt. Hierbei findet sich mehrheitlich eine Reaktivität für die Endothelmarker Factor VIII, CD31 und CD34. Auffallend am vorliegenden Fall sind auch die vermehrten und teils atypischen Mitosefiguren, die auf ein aggressives Verhalten des Tumors hinweisen.

Seit der Entdeckung der Erkrankung sind verschiedene Therapieversuche unternommen worden. In der zusammenfassenden Arbeit von Mehrabi et al. war die Lebertransplantation die häufigste Therapieform (44,8%), gefolgt von einem exspektativen Vorgehen (24,8%), Chemotherapie oder Radiotherapie (21%) und Leberteilresektion (9,4%) [3]. Es konnte anhand der 5-Jahres-Überlebensrate gezeigt werden, dass die hepatische Resektion von isolierten Läsionen die Therapie der Wahl ist. Da bei Diagnosestellung jedoch mehrheitlich bereits multifokale Läsionen dokumentiert werden, wird diese Therapieoption bei stark fortgeschrittenem Tumorleiden nicht empfohlen, insbesondere da in der Folge ein aggressiveres Verhalten des Tumors beobachtet werden konnte. Bei multifokalen Leberherden wird die Lebertransplantation im Sinne eines kurativen Therapieansatzes favorisiert [2]. In der Literatur sind zudem diverse Chemotherapeutika und chemotherapeutische Regimes beschrieben (Kombinationstherapie, direkte intraarterielle Applikation, systemische Immunotherapie usw.), teils in Kombination mit einem chirurgischen Vorgehen oder mit einer Radiotherapie [2].

Aufgrund der niedrigen Fallzahlen und der sehr unterschiedlichen Ausgangssituation konnte sich bis dato keine standardisierte Therapie durchsetzen. Ein chirurgisches Vorgehen mit adjuvanter Chemotherapie wird bei Patienten mit kurativer Absicht favorisiert. Die 5-Jahres-Überlebensrate in der grössten untersuchten Kohorte von 137 Patienten liegt bei 43% [3].

Danksagung
Wir danken Dr. med. Sandra Hürlimann, Oberärztin Pathologie Kantonsspital Luzern, für die Bereitstellung der histologischen Bilder und der Legenden.

Korrespondenz:
Dr. med. Severa Hammer-Waldispühl
Oberärztin, Klinik für Innere Medizin
Zuger Kantonsspital
Landhausstrasse 11
CH-6340 Baar
severa.hammer[at]zgks.ch

Literatur

1 Weiss SW, Enzinger FM. Epithelioid hemangioendothelioma: a vascular tumor often mistaken for a carcinom. Cancer. 1982;50:970–81.
2 Mehrabi A, Kashfi A, Fonouni H, et al. Primary malignant hepatic epithelioid hemangioendothelioma: a comprehensive review of the literature with emphasis on the surgical therapy. Cancer. 2006; 107(9):2108–21.
3 Makhlouf HR, Ishak KG, Goodman ZD. Epithelioid hemangioendothelioma of the liver. A clinicopathologic study of 137 cases. Cancer. 1999;85:562–82.
4 Miller WJ, Dodd GD, Federle MP, Baron RL. Epithelioid hemangioendothelioma of the liver: Imaging findings with pathological correlation. AJR AM J Roentgenol. 1992;159:53–7.
5 Kalra N, Kochhar R. Coexistent hepatic and pulmonary epithelioid hemangioendothelioma. Indian J Cancer. 2009;46:61–3.