

Diagnose dank kurzer Hosen


Nenad Velickovic, Joachim Bergner, Sarah Berend, Magdalena Maria Berkhoff

Psychiatrische Klinik Zugersee

Der 38-jährige Patient wurde wegen eines akuten Schubs seiner bekannten paranoiden Schizophrenie in die psychiatrische Klinik eingewiesen. Er hatte zuvor über mehrere Wochen im Bett gelegen und war nur für einfache Grundbedürfnisse wie Essen, Toilettengang und minimale Körperpflege aufgestanden. Es bestanden Symptome in Form von Verfolgungswahn, der sich auf die Nachbarn und auf unbekannte Personen bezog, und Sinnestäuschungen mit Geschmacks- und Geruchshalluzinationen. Zusätzlich berichtete er von Traurigkeit, Müdigkeit, Gedankenkreisen, Appetitlosigkeit und Einschlafstörungen sowie von Antriebs- und Hoffnungslosigkeit mit Suizidgedanken. Der neurologische und internistische Status war unauffällig.

Die Medikation bei Eintritt mit Sertralin (150 mg/Tag) und Risperidon (9 mg/Tag) wurde wegen der persistierenden Wahnsymptomatik mit Halluzinationen innerhalb von zwei Wochen auf Clozapin umgestellt. Darauf remittierte die psychotische Symptomatik.

Die Autoren haben keine finanzielle Unterstützung und keine anderen Interessenkonflikte im Zusammenhang mit diesem Beitrag deklariert.

Zu Beginn der Woche nach Umstellung beklagte der Patient plötzlich Übelkeit und Schwäche. Bei der Angabe der Beschwerden trug er lange Hosen, zog jedoch am Mittag wegen der warmen Umgebungstemperaturen kurze Hosen an. Dadurch fiel eine veränderte Farbe des linken Beins auf, der klinische Befund zeigte ein bläulich-rötlich verfärbtes, stark geschwollenes linkes Bein, ausserdem Leistenschmerzen (Abb. 1 ). Die peripheren Pulse des linken Beins waren nicht mehr tastbar, und der Patient wurde notfallmässig mit Verdacht auf eine tiefe Beinvenenthrombose in das Kantonsspital verlegt, wo sich dieser Verdacht bestätigte. Darüber hinaus waren fast alle venösen Gefässe ab der Dichotomisierung der V. cava inferior thromboembolisiert, in der V. cava inferior war das Lumen zu zwei Dritteln mit einem Thrombus verlegt.

Es folgte eine notfallmässige Thrombektomie und Vollheparinisierung. Als Komplikation erlitt der Patient zwölf Stunden postoperativ eine beidseitige zentrale Lungenembolie. Er musste intubiert und für mehr als vier Wochen beatmet werden.

Kommentar

Das beschriebene klinische Bild ist unter dem Namen *Phlegmasia coerulea dolens* bekannt. Es handelt sich um eine sehr seltene und schwere Form der Thromboembolie mit einer Sterblichkeitsrate von bis zu 50%. Alle venösen Gefässe einer oder mehrerer Extremitäten thrombosieren, was zu einem vollständigen Zirkulationsstillstand in den betroffenen Extremitäten führt. In über zwei Dritteln der Fälle leiden die Patienten an einem malignen Tumor. Weltweit wurden in einer Periode von zehn Jahren nur ca. 150 Fälle gemeldet [1].

Im beschriebenen Fall besteht keine hereditäre Belastung, und andere Ursachen wie Thrombophilie, Malignität oder kardiale Ursachen wurden laborchemisch sowie durch Echokardiographie ausgeschlossen. Unter Risperidon und Sertralin sind thromboembolische Komplikationen als unerwünschte Arzneiwirkung bislang nicht bekannt, jedoch sind unter Clozapin solche Fälle beschrieben. Gemäss Hägg et al. sind vor allem sedierende Neuroleptika (Clozapin, Olanzapin, Sertindol, Zuclopentixol) mit einem erhöhten Risiko für Thromboembolien verbunden [2]. Von 2001 bis 2003 wurden weltweit 754 Thromboembolien gemeldet, die Neuroleptika zugeschrieben wurden, für etwa die Hälfte wurde Clozapin verantwortlich gemacht [3].

Insgesamt gilt das Risiko für eine Thromboembolie unter atypischen Neuroleptika als gering. Eine Fallkon-

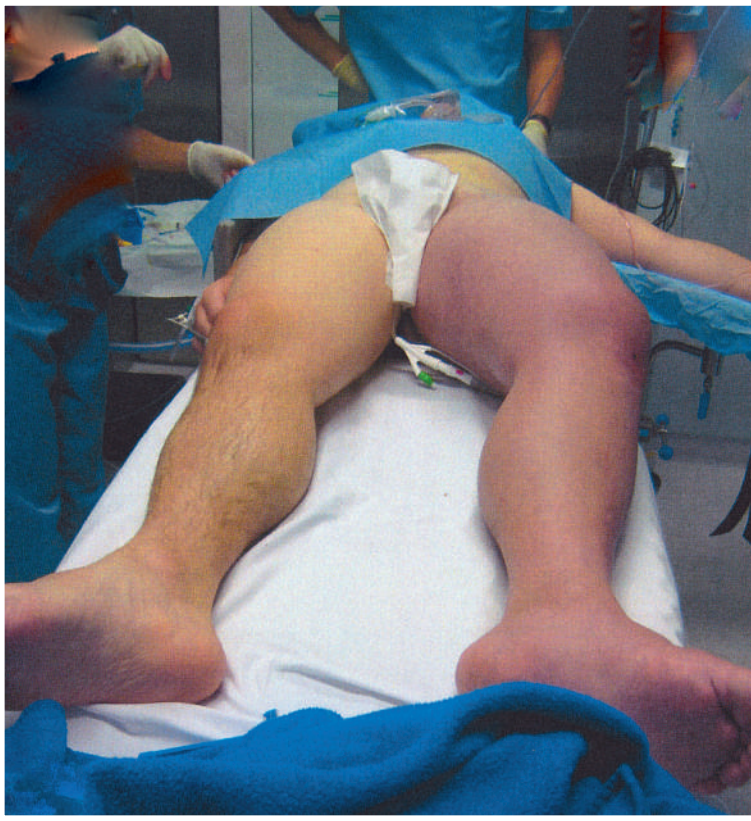

Abbildung 1
Phlegmasia coerulea dolens (mit bestem Dank an die Kollegen des Kantonsspitals Schwyz).

trollstudie mit Vergleich zur Normalbevölkerung zeigte für Neuroleptika bei Patienten unter 60 Jahren eine sechsfach erhöhte Rate (OR = 7,1) für venöse Thromboembolien [4] und eine zwölffach erhöhte Rate (OR = 13,3) tödlicher pulmonaler Embolien [5]. Für die Gruppe der niederpotenten typischen Neuroleptika fand sich ein 20-fach erhöhtes Todesrisiko (OR = 20,8), vor allem in den ersten drei Monaten nach Einnahmebeginn [5]. Ein Zusammenhang zwischen Dosis und der Ausprägung der Thromboembolie konnte nicht nachgewiesen werden. In einer Fallkontrollstudie zu typischen Neuroleptika betrug die Inzidenz 0,14% (1,4 Fälle pro 1000 Behandelte) über einen Zeitraum von sieben Jahren bei Patienten unter 60 Jahren [4]. Das Risiko war für Atypika und bei Kombinationsbehandlungen höher. Insgesamt zeigte sich ein 13-fach erhöhtes Risiko [3].

Epikrise

Erfreulicherweise erholte sich der Patient vollständig. Die weitere neuroleptische Behandlung erfolgte mit Amisulpirid in einer Dosierung von 600 mg täglich und zusätzlich Trazodon 50 mg zur Nacht. Unter dieser Therapie litt er nicht mehr unter ausgeprägten floriden psychotischen Symptomen, jedoch bestanden Stim-

mungsschwankungen und leichtgradiger Verfolgungswahn, nun ohne Halluzinationen, sowie weiterhin sozialer Rückzug.

Der Fall wurde im schweizerischen Projekt für Arzneimittelsicherheit in der Psychiatrie (AMSP) dokumentiert. Die Meldung an die SWISSMEDIC sei durch Kollegen aus dem Kantonsspital Schwyz erfolgt.

Korrespondenz:

Dr. med. Magdalena Berkhoff
 Psychiatrische Klinik Zugersee
 Widenstrasse 55
 Postfach 200
 CH-6405 Oberwil-Zug
magdalena.berkhoff@pkzs.ch

Literatur

- 1 Dardik A, Rahhal D. Phlegmasia alba and coeruleadolens [Internet]. Emedicine; updated Apr 2, 2012. Available from: <http://emedicine.medscape.com/article/461809-overview>.
- 2 Hägg S, Spigset O, Söderström TG. Association of venous thromboembolism and clozapine. *Lancet*. 2000;355(9210):1155–6.
- 3 Neuroleptics: increased rate of venous thromboembolic events. *Prescrire Int*. 2006;15:224.
- 4 Zornberg GL, Jick H. Antipsychotic drug use and risk of first-time idiopathic venous thromboembolism: a case-control study. *Lancet*. 2000;356:1219–23.
- 5 Parkin L, Skegg DC, Herbison GP, et al. Psychotropic drugs and fatal pulmonary embolism. *Pharmacoepidemiol Drug Saf*. 2003;12(8):647–52.