Eine sehr seltene Ursache für eine Sigmastenose

Janine Raths[a], Nadja Fischer[a], Sabine Iselin[a], Alexandrina Nikolova[b], Michael Durband[c], Barbara Padberg Sgier[a]

[a] Institut für Pathologie, Kantonsspital Aarau
[b] Institut für Radiologie, Kantonsspital Aarau
[c] Klinik für Chirurgie, Kantonsspital Aarau

Fallbeschreibung

Bei der 85-jährigen Patientin bestand seit Jahren eine chronische Diarrhoe. Die Ende 2012 durchgeführte Koloskopie zeigte eine 12 cm lange, nicht überwindbare Sigmastenose. Die aus dem Randbereich entnommenen Biopsien waren unauffällig. In der Bildgebung fand sich eine längerstreckige konzentrische Wandverdickung (Abb. 1); das gesamte übrige Kolon war nicht erweitert. Makroskopisch wies das 19 cm lange Sigmateilresektat eine 6,5 cm lange Stenose und unterhalb der intakten Schleimhaut eine flächige, zum perikolischen Fettgewebe relativ scharf abgrenzbare, solide feinfaserig imponierende blass-graue Tumormasse auf (Abb. 2). Mikroskopisch stellte sich der typische Befund einer gutartigen intestinalen Leiomyomatose dar (Abb. 3).

Kommentar

Bei der intestinalen Leiomyomatose handelt es sich um eine mit der *Muscularis propria* assoziierte kompakte glattmuskuläre, immunhistologisch für Aktin und Desmin positive (CD34- und CD117-negative) Zellproliferation mit eingeschlossenen, dickwandigen, hyalinisierten Gefässstrukturen. Neben dem hier vorgestellten Fall wurden seit der Erstbeschreibung einer ösophagealen Leiomyomatose durch Hall im Jahr 1916 [1] bislang weniger als zehn Fälle im Bereich des Dünn- und Dickdarms beschrieben [2]. Die bis zu einer Länge von 35 cm beschriebenen intestinalen Leiomyomatosen weisen charakteristischerweise keine Nekrosen oder Einblutungen auf und zeigen in der Sono- und Computertomographie daher ein homogenes Bild. Die Bildgebung könnte bei Kenntnis dieser seltenen Läsion zur präoperativen Einschätzung der Dignität in der

Die Autoren haben keine finanzielle Unterstützung und keine Interessenkonflikte im Zusammenhang mit diesem Beitrag deklariert.

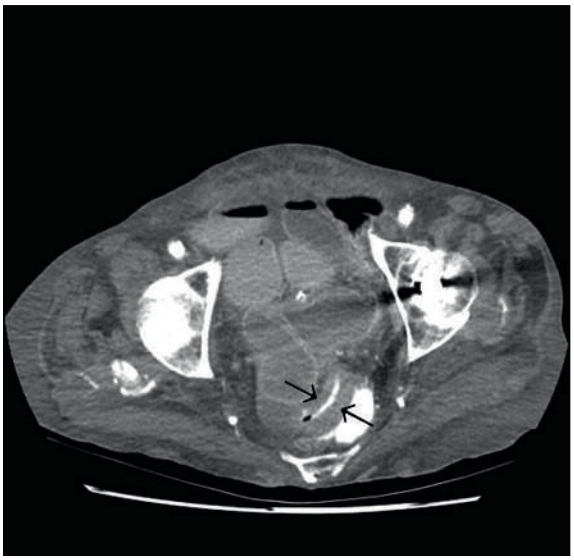

Abbildung 1
Konzentrische Wandverdickung und Lumenstenose des Colon sigmoideum (Pfeile).

Abbildung 2
Makroskopie des Resektats: Darmscheiben aus dem stenosierten Abschnitt mit konzentrisch verbreiterter Muskulatur im Vergleich zum übrigen Darm mit regelrechter Wandstruktur.

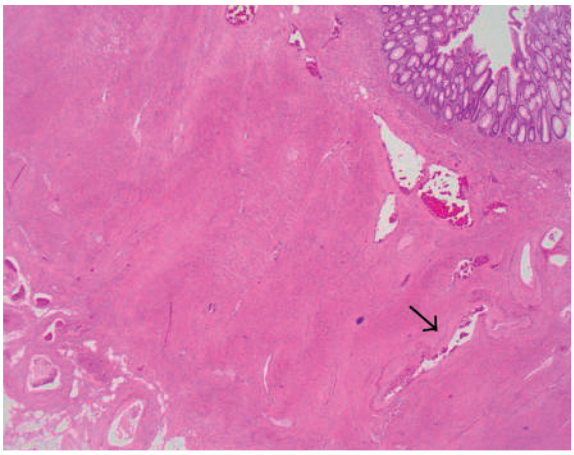

Abbildung 3
Mikroskopie (HE-Färbung, Vergrösserung 20×): Aufbau des stenosierten Abschnitts aus Bündeln isomorphkerniger glatter Muskelzellen unterhalb der intakten Schleimhaut mit Nachweis dickwandiger, hyalinisierter Gefässe (Pfeil).

Abgrenzung zu malignen Tumoren vergleichbarer Grösse durchaus hilfreich sein [3].
Ein mikroskopisches Merkmal der Leiomyomatosen sind die Gefässwandveränderungen (Abb. 3), die kein typisches Merkmal «banaler» Leiomyome sind. Für die im Rahmen des Alport-Syndroms dokumentierte ösophageale Leiomyomatose wurden mit dem X-Chromosom assoziierte Genveränderungen nachgewiesen [4]. Eine Hormonabhängigkeit liegt bei der intestinalen Leiomyomatose im Gegensatz zur *Leiomyomatosis peritonealis disseminata* nicht vor [5].
Derzeit ist noch nicht bekannt, ob es sich bei der intestinalen Leiomyomatose tatsächlich um eine Neoplasie oder möglicherweise um eine tumorartige Hyperplasie handelt. Bei keinem der Patienten mit einer intestinalen Leiomyomatose wurde bislang ein letaler Verlauf beobachtet.

Korrespondenz:
Dr. med. Janine Raths
Institut für Pathologie
Kantonsspital Aarau
Tellstrasse
CH-5001 Aarau
janine.raths[at]ksa.ch

Literatur

1 Hall AJ. A case of diffuse fibromyoma of the esophagus causing dysphagia and death. QJ Med. 1916;9:409–10.
2 Padberg BC, Emmermann A, Zornig C, Germer M, Schröder S. Leiomyomatose des Rektums. Fallbericht und Literaturübersicht. Der Pathologe. 2007;28:161–5.
3 Hatch KF, Blanchard DK, Hatch GF 3rd, Wertheimer-Hatch L, Davis GB, Foster RS, et al. Tumors oft the rectum and anal canal. World J Surg. 2000;24:437–43.
4 Segal Y, Peissel B, Renieri A, de Marchi M, Ballabio A, Pei Y, et al. LINE-1 elements at the sites of molecular rearrangements in Alport syndrome-diffuse leiomyomatosis. Am J Hum Genet. 1999;64:62–9.
5 Monforte-Munoz H, Kapoor N, Saavedra JA. Epstein Barr Virus-associated leiomyomatosis and posttransplant lymphoproliferative disorder in a child with severe combined immunodefiency: Case report and review of the literature. Pediatr Dev Pathol. 2003;6:449–57.