Il était une fois à Lourdes…

Panagiotis Antiochos[a], David Michely[a], Mireille Nsangu[a], Raffaella Craighero[a], Andrea Orecchio[a], Christina Théodoloz[b], Pierre Guillaume[a], Jérôme Burnand[a], Uwe Schiemann[a]

[a] Service de médecine interne, Hôpital fribourgeois, site de Riaz
[b] Service de radiologie, Hôpital fribourgeois, site de Riaz

Présentation clinique

Un homme de 72 ans, vivant dans un foyer, est admis aux urgences en choc hypovolémique (TA 80/55 mm Hg) attribué à de fortes diarrhées aqueuses, non sanglantes avec crampes abdominales en absence de fièvre. L'examen clinique révèle une sensibilité abdominale diffuse sans défense ni résistance et des bruits abdominaux de tonalité et fréquence normale. Au bilan biologique des troubles électrolytiques (Na 133 mmol/l, K 3,2 mmol/l) et une insuffisance rénale aiguë (créatinine 596 mmol/l, clearance de la créatinine 10 ml/min) et une augmentation de la CRP à 31 mg/l sont mises en évidence. Par ailleurs, la formule sanguine montre des leucocytes à 8,1 G/l et une hémoglobine à 165 g/l. Une radiographie du thorax est sans particularité et l'ECG met en évidence une fibrillation auriculaire normocarde et un bloc bifasciculaire (bloc de branche droite complet et hémibloc antérieur gauche).
Sous remplissage volémique par perfusion des cristalloïdes et expanseurs plasmatiques intraveineux le patient est hospitalisé dans notre service des soins continus. L'évolution n'étant pas favorable sur le plan hémodynamique, un traitement de soutien par des amines vasoactives (noradrénaline 10 mg/min) est nécessaire. En raison de la suspicion d'un état septique associé, une antibiothérapie intraveineuse par ciprofloxacine (400 mg, 2 ×/jour) est débutée. Le patient se stabilise dans les premières 24 heures de son hospitalisation, permettant le retrait progressif du soutien par les catécholamines, tout en maintenant l'antibiothérapie.
Les crampes abdominales diminuent, mais les diarrhées persistent à raison de >10 selles liquides/j. Les hémocultures prélevées à l'admission restent stériles et la culture des selles pour les germes classiques est négative. Le bilan est complété par CT abdominal qui ne montre pas de pathologie visible au niveau du grêle et du colon, mais met en évidence une adénopathie mésentérique marquée (fig. 1). Le foie, le système biliaire et le pancréas sont décrits comme normaux. Une sérologie sanguine revient positive pour *Yersinia enterocolitica* (IgG et IgA) et négative pour Campylobacter et Salmonella.
Dans ses antécédents, le patient était connu pour une fibrillation auriculaire, une hypertension artérielle (sous IEC et bêtabloquants), une artériopathie périphérique et un éthylisme chronique avec neuropathie. Vu la suspicion d'une pancréatite chronique, le médecin-traitant avait essayé une substitution enzymatique par Créon sans réponse considérable. Les diarrhées étant restées réfractaires, le patient s'est automédiqué depuis des années avec du lopéramide avec toutefois la persistance de 8–10 diarrhées liquides/j selon ses dires. Une anamnèse approfondie révèle que lors d'un pèlerinage à Lourdes, il y a 10 ans, le patient avait attrapé une «gastroentérite», moment précis du début de ses diarrhées et ont persisté depuis ce moment-là.
Face à cette situation, nous avons procédé à une coloscopie qui s'avère macroscopiquement normale. Cependant, le rapport histologique des biopsies du côlon ascendant décrit un épaississement de la lame sous-épithéliale de collagène (mesurant par endroits jusqu'à 20 µm), accompagné d'une infiltration épithéliale de lymphocytes et d'une inflammation mixte, composée de lymphocytes, de plasmocytes et d'un nombre modéré de granulocytes éosinophiles de la lamina propria (fig. 2).
Un traitement par budésonide 3 × 3 mg p.o. est initié avec une régression rapide des diarrhées. Au bout de 2 semaines le patient peut rentrer dans son foyer. Un suivi en ambulatoire permet une constatation d'une bonne évolution clinique et permet une réduction du dosage du budésonide à 6 mg/j. Le transit gastrointestinal se normalise à 2–3 selles molles/j et le patient, invité d'ailleurs à un colloque de formation de notre hôpital, décrit vivre une «deuxième nouvelle vie» après 10 ans d'un traitement réfractaire.

Diagnostic

Colite à collagène.

Commentaire

La colite à collagène a été décrite pour la première fois en 1976 [1]. Avec la colite lymphocytaire, elle fait partie des colites microscopiques. Les patients présentent typiquement des diarrhées aqueuses, non-hémorragiques jusqu'à 10–20 ×/jour en absence d'altérations macroscopiques de la muqueuse du colon.
Fatigue et nausées constituent d'autres associations cliniques et la maladie peut diminuer la qualité de vie des sujets atteints de façon significative [2]. La maladie apparaît avec une incidence 3–5/100 000 habitants et se manifeste dans la plupart des cas entre 50–70 ans chez des patients avec une prédominance féminine. L'examen clinique ainsi que les tests du laboratoire sont très souvent dans la norme. Même la sensibilité de la calprotectine fécale (une protéine qui permet de faire la différence entre une maladie inflammatoire de l'intestin et le colon irritable) et la sensibilité de la lactoferrine sont basses. Le diagnostic se pose par les résultats histolo-

Les auteurs ne déclarent aucun soutien financier ni d'autre conflit d'intérêt en relation avec cet article.

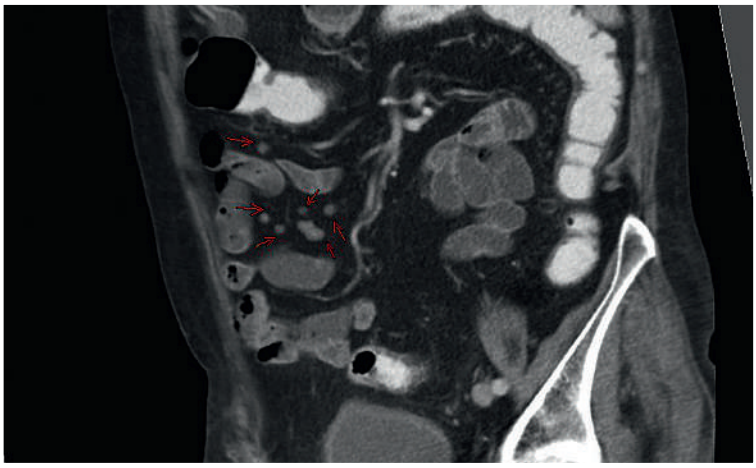

Figure 1
Adénopathie mésentérique marquée dans le contexte d'une infection avec *Yersinia enterocolitica.*

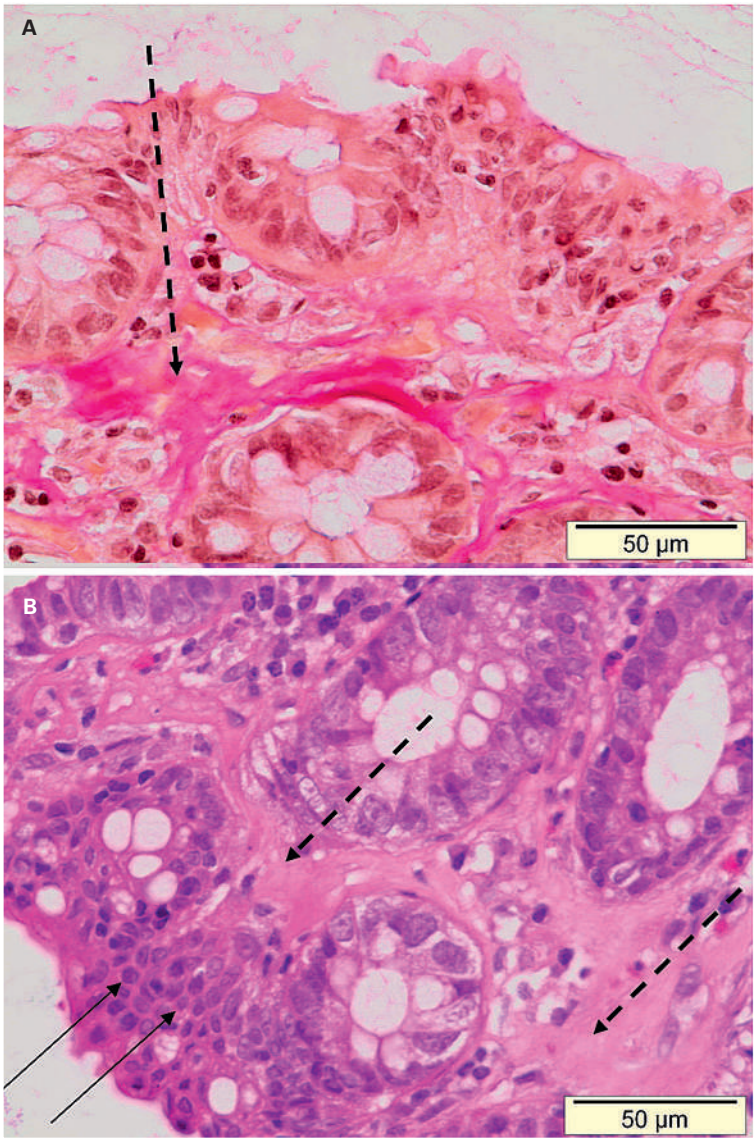

Figure 2
(A) Colite à collagène: bande épaissie sous épithéliale de collagène à 20 µm (--→).
(B) Colite à collagène: lymphocytose intraépithéliale, infiltrations inflammatoires de la lamina propria (→) et épaississement de la bande de collagène sous-épithéliale (--→).

giques des biopsies coliques. La colite lymphocytaire montre une augmentation de la lymphocytose intra épithéliale qui devient supérieure à 20%. La colite à collagène est davantage caractérisée par un épaississement de la bande collagène sous-épithéliale jusqu'à 80 µm, la norme étant entre 5 et 7 µm [3].
Un fait important est que les altérations histologiques sont plus accentuées dans le colon proximal que le colon distal. Le diagnostic peut donc être raté si des biopsies ne sont pas prélevées dans le colon proximal. L'étiologie des colites microscopiques est multifactorielle et mal connue. Pour la colite à collagène une diminution du métabolisme du collagène par insuffisance des métalloprotéinases a été suspectée. Comme décrit dans notre cas présenté ci-dessus, l'apparition d'une colite microscopique au cours d'une diarrhée aiguë suggère fortement le rôle d'agents infectieux comme *Yersinia enterocolitica* ou *Clostridium difficile* [4]. La recrudescence saisonnière des cas de colite lymphocytaire en été et en automne et sa diminution en hiver ainsi que quelques cas de guérison de colite microscopique après traitement antibiotique pourrait soutenir cette hypothèse. Une association avec des maladies auto-immunes, le diabète ou la maladie cœliaque a été décrite dans la litérature. De plus, une relation avec la prise de médicaments comme la carbamazépine, la cimétidine, le lansoprazole, le lisinopril, la levodopa, les AINS et la ticlopidine a également été rapportée. La symptomatologie clinique régresse souvent après l'arrêt du médicament incriminé.
Concernant la thérapie de la colite à collagène, il n'existe que peu d'études controllées, randomisées. Des études avec des traitements symptomatiques comme le lopéramide, les dérivés 5-aminosalicylés, le bismuth, les chélateurs des sels biliaires (cholestyramine) et les corticoïdes systémiques ont étés décrites. Même des immunosuppresseurs comme l'azathioprine et le 6-mercaptopurine ont été utilisés sans véritable réponse thérapeutique satisfaisante. Le budésonide, un stréroïde topique, est très certainement la substance qui a montré le plus d'efficacité dans des études controllées. Avec un dosage entre 6–9 mg/j pendant 6 à 8 semaines ce médicament a montré son efficacité clinique et histologique avec une rémission de la maladie jusqu'à 90% [5]. Une méta-analyse récente décrit qu'un traitement à court et à moyen terme de la colite microscopique est efficace sous budésonide avec une bonne tolérance, mais que les récidives après l'arrêt du médicament sont fréquentes. Dans les cas graves, l'intervention chirurgicale reste toujours *ultima ratio* (colectomie avec anastomose iléo-anale ou une iléostomie). Le pronostic de la maladie est favorable. Le risque de développement d'un cancer colorectal est très faible.

Conclusion

Le cas décrit la détection d'une colite à collagène après un pélerinage à Lourdes suivi de diarrhées chroniques pendant 10 ans. Rétrospectivement une infection à *Yersinia enterocolitica* pourrait être considérée comme un facteur déclenchant. Le diagnostic de la colite à collagène repose sur une corrélation entre les symptômes cliniques

(diarrhées aqueuses), une coloscopie macroscopiquement normale et la preuve histologique d'un épaississement de la lame sous-épithéliale de collagène. Trente-sept ans après sa description, l'étiologie de cette maladie et sa distinction de la colite lymphocytaire reste encore mal connue. La thérapie par le budésonide est la mieux établie actuellement et permet une rémission jusqu'à 90%. Malgré une fréquence élevée de récidive après l'arrêt du médicament, le pronostic est généralement favorable avec un risque de complications faible, y compris de survenue de cancer colorectal.

Correspondance:
Prof. Dr Uwe Schiemann
Hôpital fribourgeois Riaz
Rue de l'hôpital 9
CH-1632 Riaz
Schiemann[at]h-fr.ch

Références

1 Lindström C. Collagenous colitis with watery diarrhea: a new entity? Path Europ. 1976;11:87–9.
2 Hjortswang H, Tysk C, Bohr J, et al. Health-related quality of life is impaired in active collagenous colitis. Dig Liver Dis. 2011;43:102–9.
3 Bohr J. Diagnosis and management of microscopic colitis. World J Gastroenterology. 2008;14:7280–8.
4 Bohr J, Nordfelth R, Järnerot G, Tysk C. Yersinia species in collagenous colitis: a serologic study. Scand J Gastroenterol. 2002;37:711.
5 Miehlke S, Heymer P, Bethke B, et al. Budesonide treatment for collagenous colitis: a randomized, double-blind, placebo-controlled, multicenter trial. Gastroenterology. 2002;123:978–84.

A quoi pensez-vous?

Association? Une femme de 43 ans se présente avec un exanthème algique, prurigineux qui a envahi le corps entier ces derniers jours, à l'exception des plantes des pieds, paumes des mains et organes génitaux. Cet exanthème est pire que sa dermatite atopique habituelle, la fièvre est montée jusqu'à 39 °C. Les cultures de peau donnent *Staphylococcus aureus*. Le laboratoire montre une albumine de 5,7 g/dl, ASAT de 58 U/l et CRP de 239 mg/l. Tout le reste est plus ou moins normal. Les lésions cutanées ouvertes sont recouvertes. 5 jours plus tard, la patiente décède. De quoi?

Bruno Truniger

Réponse: *cette patiente a tout d'abord une dermatite atopique récidivante. De nombreux parents du côté paternel ont eu le même problème. Ce qui n'est pas normal est la douleur, qui éveille le soupçon d'éruption varicelliforme de Kaposi (KVP) ou eczéma herpétique. L'expansion de l'éruption prédisposé à la septicémie bactérienne et/ou à la virémie foudroyante – avec décès le 5e jour. La réponse du pathologue est: KVP resp.* ***éruption varicelliforme de Kaposi / eczéma herpétique****, dans le cas présent sur infection à HSV1 et septicémie à Gram négatifs. (NEJM. 2012;366:1825–34.)*