

Sarcoïdose: aperçu clinique

Rebekka Finger^a, Regulo Rodriguez^b, René Schönegg^b, Thomas Kluckert^c, Martin Brutsche^a

^a Kantonsspital St. Gallen, Pneumologie und Interdisziplinäres Zentrum für Schlafmedizin, St. Gallen

^b Kantonsspital St. Gallen, Institut für Pathologie, St. Gallen

^c Kantonsspital St. Gallen, Institut für Radiologie, St. Gallen

Quintessence

- La sarcoïdose est une maladie chronique caractérisée par la présence de granulomes épithélioïdes non nécrosants pouvant se former dans chaque organe. Plus de 80% des patients ont une manifestation intrathoracique.
- Son étiologie n'est de loin pas encore précisée mais il y a des arguments en faveur d'un rôle joué par des toxiques inhalés et une prédisposition génétique.
- Après la pose de son diagnostic (notamment confirmation de granulomes non nécrosants), le traitement vise la suppression de la réaction inflammatoire. Un traitement est indiqué si le patient est symptomatique, en cas de troubles graves et menaçants la fonction d'organes et si la qualité de vie est amputée de manière inacceptable.
- Les effets indésirables du traitement doivent en principe être mis en face de ses bénéfices potentiels avec un esprit critique. A part les corticostéroïdes, il y a différentes classes de substances immunosuppressives, dont surtout l'infliximab.
- Le pronostic est bon dans la plupart des cas. Dans les situations dramatiques, la transplantation pulmonaire notamment est une option thérapeutique.

La sarcoïdose (du grec *sarkos*: «chair», «viande») est une maladie chronique caractérisée par des granulomes épithélioïdes non nécrosants dans différents organes. En référence à ceux qui ont été les premiers à la décrire, elle porte le nom de maladie de Besnier-Boeck-Schaumann.

Epidémiologie et étiologie

Sa prévalence varie en fonction de sa définition, pas partout la même, et de différences régionales et ethniques; elle est estimée à 1–40/100 000 habitants dans le monde entier [1, 2]. En Suisse, le diagnostic de sarcoïdose a été posé chez 121/100 000 personnes (hommes 130, femmes 112) une fois dans leur vie; la prévalence de la sarcoïdose active a été calculée à 44/100 000 et celle de la sarcoïdose ayant imposé une hospitalisation à 16/100 000. L'incidence annuelle moyenne se monte en Suisse à 7/100 000 habitants [3].

Cette maladie peut survenir à tout âge mais est typique des jeunes adultes. En Suisse, la moyenne d'âge lors de la pose du diagnostic est de 45 ± 15 ans (41 ± 14 pour les hommes, 48 ± 15 pour les femmes).

Il y a en principe des différences régionales. En Europe, nous observons une déclivité nord-sud (avec un maxi-

mum en Finlande par ex.) [4]. Les personnes à peau foncée sont plus souvent et gravement touchées [1, 5]. L'étiologie de la sarcoïdose n'est toujours pas précisée. Elle est sporadique dans le temps et l'espace, volontiers familiale, ce qui donne lieu à plusieurs hypothèses. L'exposition à un agent ou à un antigène (inhalation d'un pathogène ou aérosol) d'un receveur génétiquement prédisposé est discutée. L'hypothèse de l'exposition à un agent inhalé est étayée par l'observation que l'incidence de la sarcoïdose a été multipliée par env. 4 au cours de la première année chez les pompiers ayant été exposés à la poussière après l'attentat terroriste sur le World Trade Center à New York le 11 septembre 2001 [6].

En Suisse, une prévalence accrue de la sarcoïdose a pu être observée dans les régions ayant une importante industrie métallurgique et les campagnes (pommiers de terre, céréales et prairies artificielles) [3]. Ce qui pourrait être un argument en faveur de l'existence d'un agent ou antigène inhalé. Avec les lésions granulomateuses histologiques, l'exposition à des mycobactéries a de plus été postulée. Mais aucune de ces hypothèses n'a pu être définitivement confirmée ni exclue jusqu'ici.

Quelque 5–19% des cas sont familiaux [7]. Il est donc supposé qu'une prédisposition génétique joue un rôle important [8]. Cette supposition est étayée par le fait que la provenance ethnique joue un rôle sur la prévalence et le phénotype de cette maladie [9]. Plusieurs gènes ont été étudiés, principalement ceux du *major histocompatibility complex* (MHC) localisés sur le chromosome 6 [10, 11]. Certains allèles ont été associés à la sarcoïdose (HLA DR 2, 11, 12, 14, 15, 17), mais d'autres à un effet protecteur (HLA DR 1, DR4 et éventuellement DQ*0202) [11, 12]. Dans l'étude ACCESS (A Case Control Etiologic Study of Sarcoidosis), l'allèle HLA-DRB1*1101 a été significativement associé à la sarcoïdose chez les Afro-Américains et Caucasiens [5, 13]. Chez les Scandinaves ayant un syndrome de Löfgren à évolution bénigne, un rapport avec l'allèle HLA-DRB1*0301 a été décrit [14]. Une autre association a été supposée entre la présence et la gravité de la sarcoïdose et le génotype de l'enzyme de conversion de l'angiotensine [15, 16]. De très nombreux autres gènes semblent être impliqués dans la manifestation ou le phénotype de la sarcoïdose (entre autres le gène de la butyrophilin-like-2) [17].

Pathogénèse

Des réactions immunologiques sont à l'origine de la formation des granulomes. Les macrophages et lymphocytes T CD4 positifs jouent ici un rôle important. Ces lym-



Rebekka Finger

Les auteurs ne déclarent aucun soutien financier ni d'autre conflit d'intérêts en rapport avec cet article.

phocytes et des monocytes migrent hors du sang sous l'influence de plusieurs facteurs chimiotactiques. Il y a en outre une prolifération des lymphocytes *in situ* et des macrophages sous l'effet de l'IL-2. Ces réactions sont probablement déclenchées par la présentation d'un antigène inconnu aux lymphocytes T via le gène du MHC de classe II. Cette cascade inflammatoire est généralement transitoire et autolimitée. Nul ne sait pourquoi elle persiste dans une maladie active chronique [18–21].

Clinique

Du fait que la sarcoïdose peut se manifester dans n'importe quel organe, sa présentation clinique est très variable. 30–60% des patients sont asymptomatiques et le

diagnostic est posé fortuitement lors d'examens pour un autre problème (par ex. lymphadénopathies biliaires sur une radiographie standard du thorax) [22]. Comme la sarcoïdose se manifeste à >80% au niveau intrathoracique, ses symptômes les plus fréquents sont toux sèche, dyspnée et douleurs thoraciques. Des symptômes généraux aspécifiques tels que fièvre, perte pondérale, fatigue chronique, malaise, myasthénie et intolérance à l'effort sont également souvent décrits.

La présence de fièvre, érythème noueux, lymphadénopathies biliaires et arthralgies/artrites est appelée syndrome de Löfgren (le premier à l'avoir décrite). Cette manifestation de bon pronostic se voit chez 20–50% des patients ayant une sarcoïdose [2, 8, 23–26]. L'association rare mais spécifique d'une parotidite, d'une uvéite et d'une parésie faciale périphérique (de Bell) avec granulomes sarcoïdes à l'histologie est appelée syndrome de Heerfordt.

La variabilité de l'atteinte pulmonaire sur la radiographie standard du thorax est classée en 5 stades selon Siltzbach et Scadding (tab. 1 [26, 27], fig. 1 [26, 27]). Le stade radiologique est important pour le pronostic. Env. 2/3 des patients seront en rémission spontanée après 2–5 ans, surtout ceux aux stades I et II lors de la pose du diagnostic. 10–30% des patients auront une évolution chronique progressive avec fibrose pulmonaire. Les manifestations extrapulmonaires importantes pour le pronostic sont cardiaques, ophtalmologiques ou neurologiques.

Tableau 1

Stades radiologiques selon Siltzbach et Scadding sur la radiographie standard du thorax [26, 27].

Stade radiologique	Caractéristiques	Fréquence lors de la pose du diagnostic
0	Normale	10%
I	Lymphadénopathies biliaires	50%
II	Lymphadénopathies biliaires et lésions parenchymateuses	25%
III	Lésions parenchymateuses sans lymphadénopathie	10%
IV	Fibrose pulmonaire	5%

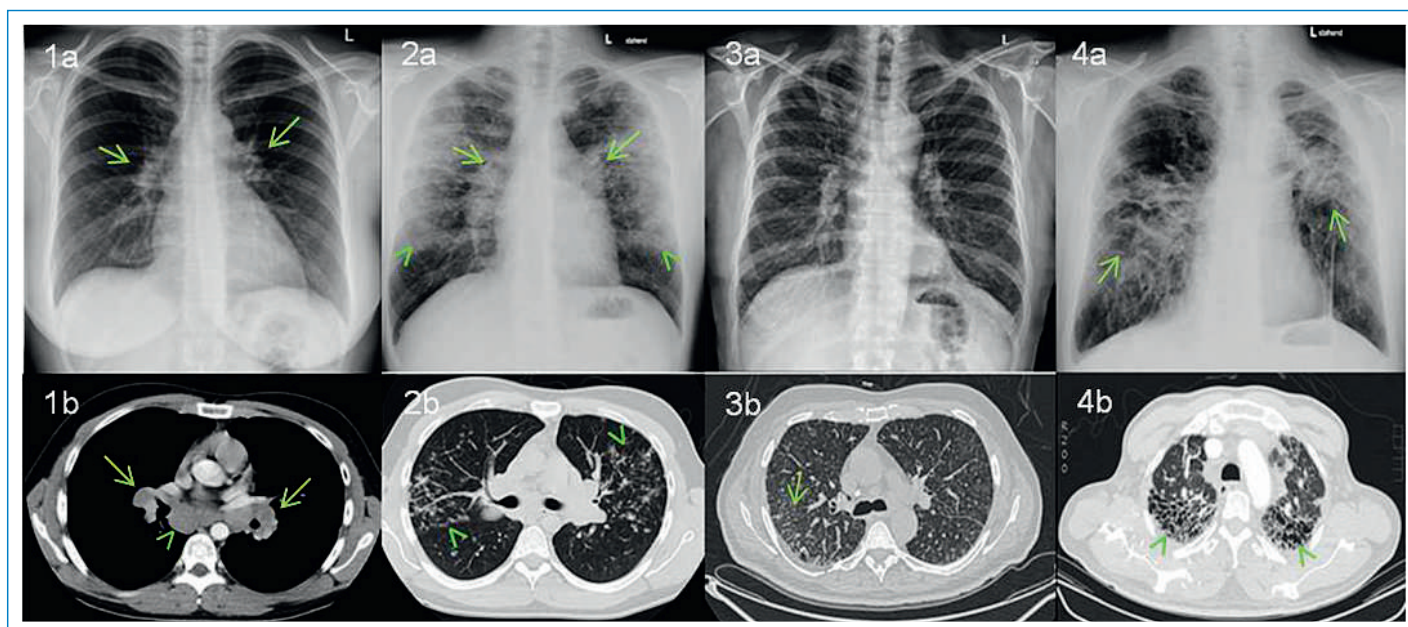


Figure 1

Stades radiologiques I–IV selon Siltzbach et Scadding [26, 27] et leur corrélation avec le scanner thoracique. La répartition par stade radiologique se fait sur la radiographie standard du thorax et pas sur le résultat du scanner.

1a et b: stade radiologique I. Lymphadénopathies biliaires (flèche), dans la figure 1b (corrélation scanner) aussi lymphadénopathies médiastinales (pointe de la flèche). Au scanner, il peut toujours y avoir de fines lésions interstitielles.

2a et b: stade radiologique II. Lymphadénopathies biliaires (flèche) et lésions parenchymateuses (pointes des flèches). Au scanner, les lésions réticulonodulaires sont nettement mieux visibles (pointes des flèches).

3a et b: stade radiologique III. Pas de lymphadénopathies biliaires. Lésions micronodulaires à distribution périlymphatique (flèche).

4a et b: stade radiologique IV. Lésions fibreuses étendues (flèche), plutôt dans le lobe supérieur, hiles attirés vers le haut des deux côtés. A la corrélation scanner images en nid d'abeilles et bronchectasies par traction (pointes des flèches).

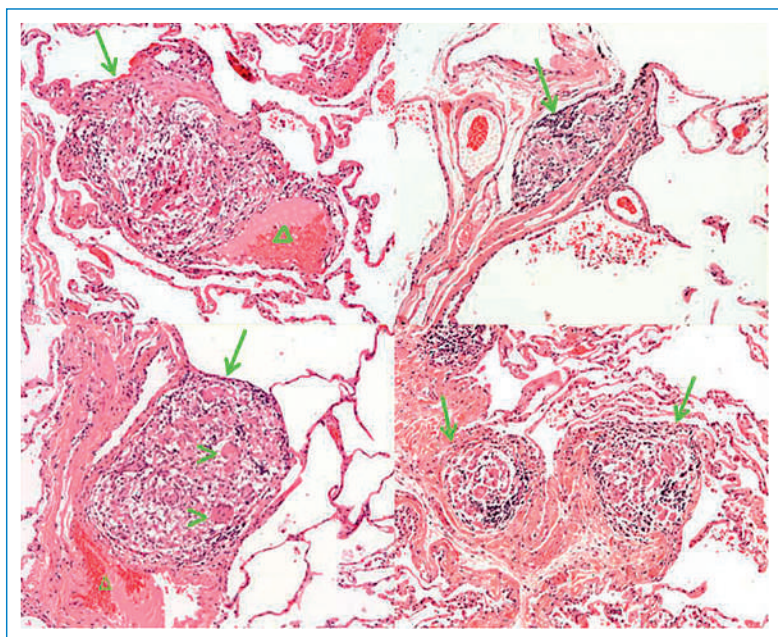


Figure 2
Exemples de granulomes épithélioïdes non nécrosants dans le poumon; biopsies pulmonaires (coloration HE, agrandissement: 10x) avec granulomes (flèche) nettement délimités, en partie périvasculaires (triangle) avec quelques cellules géantes polynucléaires (pointes de flèches) sans nécroses.

Diagnostic

Le diagnostic de sarcoïdose peut être posé en présence de caractéristiques typiques cliniques (lymphadénopathies biliaires, érythème noueux, uvéite, autres manifestations cutanées typiques) et/ou radiologiques, avec la confirmation histologique de granulomes épithélioïdes non nécrosants [2]. La mise en évidence de nécroses dans des granulomes sarcoïdes par ailleurs typiques dans les biopsies pulmonaires n'exclut pas catégoriquement une sarcoïdose (sarcoïdose nécrosante). L'exclusion de tous les autres diagnostics différentiels est importante avant la pose du diagnostic définitif.

Diagnostic différentiel

L'anamnèse et le status aident à limiter le diagnostic différentiel; en font partie tuberculose, mycoses (histoplasmosse, coccidioïdomycose), autres infections telles que brucellose ou tularémie, lymphomes/carcinomes, béryllose chronique, alvéolite allergique exogène et pneumonie médicamenteuse. L'accentuation périvasculaire typique et les rares nécroses dans les granulomes sarcoïdes pulmonaires peuvent rendre difficile sa différenciation avec les vasculites granulomateuses telles que celles de Wegener ou de Churg-Strauss dans le matériel de biopsie [2, 8].


De petits granulomes bien délimités chez les patients porteurs de pathologies malignes (sans que soient remplis les critères diagnostiques de sarcoïdose) sont appelés «sarcoïd-like reaction»; ils sont décrits chez 4% des patients ayant un cancer (du sein, rénal et gastro-intestinal), et un peu plus souvent dans la maladie de Hodgkin (14%) et les lymphomes non hodgkiniens (7%) [28]. Ces granulomes apparaissent dans les ganglions lymphatiques drainant le cancer mais aussi dans le stroma et le cancer

lui-même, dans les ganglions lymphatiques périphériques, le foie et la rate [29].

Un autre diagnostic différentiel important après confirmation d'une pathologie granulomateuse est la «common variable immunodeficiency» (CVID). Cette maladie est caractérisée par des taux sériques d'immunoglobulines bas, des infections bactériennes récurrentes et une réponse par anticorps atténuée. Quelques patients développent une inflammation avec granulomes non nécrosants notamment dans le poumon, la rate, le foie, les ganglions lymphatiques et les yeux. Si le poumon est touché le tableau clinique peut être très semblable à celui de la sarcoïdose [30, 31].

Paradoxalement, des inflammations granulomateuses ont été décrites sous antagonistes du facteur de nécrose tumorale alpha (TNF- α) – surtout étanercept dans l'arthrite rhumatoïde, mais aussi infliximab [32, 33]. Dans une telle situation, il est essentiel de ne pas passer à côté d'une activation d'une tuberculose sous traitement par TNF- α . Des granulomes non caséifiants ont également été vus en relation à un traitement par interféron- α (notamment pour une hépatite C chronique) [34].

Histologie/cytologie et prélèvement de matériel diagnostique

Sauf s'il s'agit d'un syndrome de Löfgren, le diagnostic doit être confirmé par l'histologie. Elle doit typiquement montrer de petits granulomes bien délimités, non nécrosants, avec une certaine prédominance périvasculaire, tendance à l'agrégation et éventuelle fibrose centripète à fines lamelles (fig. 2 )

Comme il y a souvent une implication pulmonaire, il faut essayer de prélever des échantillons histologiques ou cytologiques par bronchoscopie. S'il y a des lésions endobronchiques (muqueuse en gros pavés inégaux chez jusqu'à 50% des patients [8, 35, 36]) la pince à biopsie permettra de prélever un échantillon de muqueuse. Il est possible par biopsies transbronchiques de prélever des échantillons diagnostiques valables chez env. 40–90% des patients, en fonction du stade de la maladie et de la maîtrise de l'examineur [2, 37, 38].

L'aspiration à l'aiguille transbronchique (TBNA) sous contrôle échographique endobronchique (EBUS) de ganglions lymphatiques médiastinaux et/ou hilaires, de même que l'association de ces techniques permettent d'augmenter encore la récolte diagnostique [37], de même que de diminuer le recours à d'autres méthodes nettement plus invasives (médiastinoscopie par ex.) de prélèvement d'échantillons histologiques.

Le lavage bronchoalvéolaire (BAL) est généralement facile à réaliser. Après confirmation d'une alvéolite lymphocytaire, d'un quotient CD4/CD8 >3,5 et exclusion d'une étiologie infectieuse de la maladie (mycobactéries notamment), la sarcoïdose est probable mais pas prouvée. La sensibilité d'un quotient CD4/CD8 >3,5 est de 42–59% et sa spécificité de 76–96% [39–44].

Le comptage des lymphocytes CD4/CD8 peut se faire soit par techniques immunocytologiques (immunocytochimie) soit par flowcytométrie. Dans la cytométrie de flux, les cellules se suivent à la queue-leu-leu dans un capillaire et sont exposées à un rayon laser qu'elles diffractent. Cette diffraction permet de mesurer la cellule et les résultats

sont reportés sur un diagramme x-y. Les propriétés de leur surface peuvent être marquées par un anticorps fluorescent, ce qui permet de différencier les cellules CD4 et CD8 positives (fig. 3). Dans cette présentation scatter-plot, les cellules CD4 positives sont dans le quadrant supérieur gauche et les CD8 positives dans le quadrant inférieur droit. Si le quotient CD4/CD8 est augmenté, nous voyons à l'œil nu qu'il y a plus de cellules dans le quadrant supérieur droit que dans l'inférieur droit.

Imagerie

Plusieurs images typiques peuvent être documentées sur la radiographie standard du thorax selon les stades radiologiques (selon Siltzbach et Scadding, tab. 1, fig. 1): lymphadénopathies bilatérales, infiltrats, lésions nodulaires et fibrotiques. Pour mieux les caractériser, nous demandons souvent un scanner thoracique (high resolution CT, HRCT), surtout pour pouvoir mieux différencier les lésions inflammatoires des cicatricielles. D'autres indications à l'examen par HRCT sont les situations dans lesquelles il y a une forte suspicion de sarcoïdose en raison d'une manifestation extrapulmonaire; si la radiographie est normale l'HRCT permettra éventuellement de documenter des lésions pulmonaires qui pourront être accessibles à une biopsie. De plus, en cas de découvertes cliniques ou radiologiques atypiques, l'HRCT permet de rechercher des lésions pathognomoniques [45–48].

Les lésions typiques à l'HRCT sont:

- lymphadénopathies médiastinales et/ou hilaires symétriques
- micronodules (diamètre <3 mm) à distribution typique dans les champs supérieur et moyen, de même que périlymphatiques (manchon péribronchovasculaire, sous-pleural et le long des septa interlobulaires) [49, 50]
- macronodules bilatéraux pouvant rarement fondre (reflétant une nécrose ischémique du noyau du granulome) [51]
- opacités en verre dépoli
- accentuations d'images réticulaires
- fibrose en nid d'abeilles
- bronchectasies par traction prédominant dans les champs supérieurs [52–55].

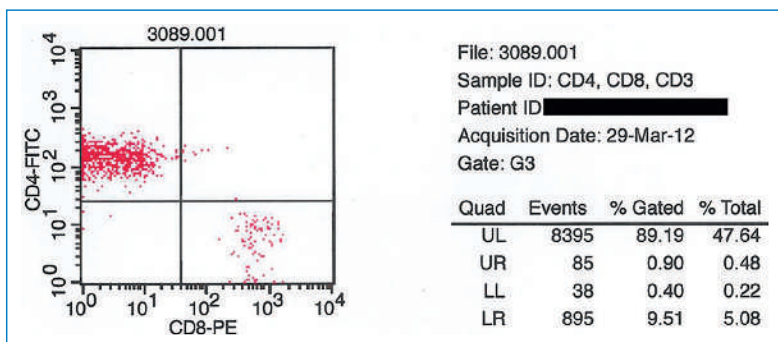


Figure 3

Scatter-plot (flowcytométrie) des lymphocytes T CD4/CD8. Cette figure montre la répartition des lymphocytes T par flowcytométrie. Chaque point (dot) correspond à 1 cellule. Avant l'examen, les cellules ont été marquées par un colorant fluorescent (FITC pour les cellules CD4 positives, PE pour les cellules CD8 positives). Dans le quadrant inférieur droit figurent les lymphocytes T CD8, dans le quadrant supérieur gauche les lymphocytes T CD4. La proportion élevée de lymphocytes T CD4 se voit au premier coup d'œil.

À la recherche d'une manifestation extrapulmonaire de la sarcoïdose (par ex. pour déterminer une région à biopsier), il est possible d'envisager des examens de médecine nucléaire (par ex. PET-CT) [56, 57].

Examens de sang

Il n'y a pas de test sanguin spécifique confirmant ou excluant une sarcoïdose, mais les examens suivants sont quand même demandés dans la démarche diagnostique de la sarcoïdose:

- *Enzyme de conversion de l'angiotensine (ECA)*: l'ECA est une glycoprotéine membranaire produite par les cellules épithéliales de plusieurs organes, principalement de l'endothélium vasculaire [58]. L'ECA est également produit par les cellules épithélioïdes des granulomes de la sarcoïdose [59]. Des taux élevés d'ECA sont décrits chez env. 50–75% des patients qui en sont atteints. Sa sensibilité est donc faible et l'ECA ne peut être utilisé comme test diagnostique. S'il est augmenté lors de la pose du diagnostic le résultat du traitement peut être suivi par dosages en série de l'ECA, mais cette manière de faire n'est pas recommandée de manière générale [60, 61].
- *Récepteur soluble de l'interleukine 2*: le processus inflammatoire dans la sarcoïdose déclenche la production de différentes cytokines, dont notamment l'interleukine 2 (IL-2). L'IL-2 provoque une activation des cellules T qui libèrent une forme soluble du récepteur de l'interleukine 2 dans la circulation sanguine (récepteur sIL-2). Du fait qu'une augmentation de ce récepteur reflète une activation des lymphocytes T, il permet de préciser l'activité de la maladie. Mais l'augmentation du récepteur sIL-2 n'est pas spécifique de la sarcoïdose et d'autres études sont encore nécessaires [62, 63].

Diagnostic de la sarcoïdose extrapulmonaire

Du fait que les processus inflammatoires de la sarcoïdose peuvent se produire dans tous les organes, tous les patients doivent subir un staging extrapulmonaire. Env. 90% des patients ont une atteinte pulmonaire et env. 30% une manifestation extrapulmonaire. Sont souvent touchés les ganglions lymphatiques périphériques, la peau (25%), le cœur (5–10%), les yeux (25%), le système nerveux central (5%) et les reins (rarement). Des granulomes ont été découverts chez env. 40–70% des patients lors de biopsies hépatiques, mais une dysfonction significative du foie est rare [2, 8]. L'évaluation clinique a pour but de déceler les manifestations vitales ou fonctionnellement très importantes:

- Manifestation cardiaque: anamnèse d'arythmies, d'insuffisance cardiaque ou d'hypertension pulmonaire (palpitations, vertiges, syncopes, œdèmes). ECG, y c. Holter (blocs, arythmies) et échocardiographie (fonction de la pompe, signes d'hypertension pulmonaire) font partie du diagnostic de base.
- Atteinte rénale: anamnèse d'insuffisance rénale, hypercalcémie. Dosage de la créatinine, du calcium sérique et dans les urines de 24 heures.
- Atteinte hépatique: tests de la fonction hépatique dans le sérum.

- Atteinte ophtalmologique: examen par le spécialiste y c. à la lampe à fente.
- Atteinte neurologique: anamnèse et examen physique de base.

Traitement

Le but du traitement est la suppression de l'inflammation sur la base de l'hypothèse que l'inflammation chronique se termine par un status de fibrose. Les corticostéroïdes sont utilisés comme immunosuppresseurs en première intention. Les autres immunosuppresseurs s'utilisent pour économiser les stéroïdes ou obtenir un effet additionnel. En raison de l'évolution spontanée variable de la sarcoïdose et des effets indésirables potentiels des substances utilisées, l'indication au traitement doit être consciencieusement posée. Elle est donnée si

- le patient est symptomatique,
- la sarcoïdose a une manifestation perturbant très nettement ou menaçant la fonction d'organes ou
- elle entraîne une amputation inacceptable de la qualité de vie, par ex. en cas d'atteinte ophtalmologique.

Indications à un traitement systémique

Sarcoïdose pulmonaire

Un traitement systémique n'est pas indiqué au stade radiologique I (lymphadénopathies biliaires) et le syndrome de Löfgren (lymphadénopathies biliaires, érythème noueux, arthralgies) répond bien aux antirhumatismaux non stéroïdiens. Aux stades radiologiques II et III avec fonction respiratoire légèrement diminuée seulement lors de la pose du diagnostic et évolution asymptomatique, aucun traitement n'est de même indiqué, à condition que la fonction respiratoire soit contrôlée tous les 3–6 mois. Si elle se détériore (définie par une diminution de la CVF de >10% ou de la TLCO de >15%) il est recommandé de mettre en route un traitement. Il doit l'être si la fonction respiratoire est modérément ou sérieusement diminuée.

Sarcoïdose dans d'autres organes

Sarcoïdose cardiaque: blocs sur l'ECG, arythmies, insuffisance cardiaque et hypertension artérielle pulmonaire sont des indications à un traitement.

Neurosarcoïdose: les déficits neurologiques résultant d'une sarcoïdose sont des indications à un traitement.

Sarcoïdose rénale: hypercalcémie, hypercalciurie ou néphrocalcinose en cas d'atteinte rénale sont des indications à un traitement.

Sarcoïdose ophtalmologique: toute menace de perte de la vision est une indication à un traitement systémique.

Sarcoïdose cutanée: une atteinte cutanée peut généralement être traitée localement.

Symptômes généraux

Fatigue chronique, arthralgies et sudations nocturnes peuvent être imputées à une sarcoïdose après exclusion de toute autre étiologie. Ces symptômes peuvent être gênants au point de représenter une indication à un traitement. Dans de telles situations, le bénéfice potentiel

du traitement doit être confronté à ses éventuels effets indésirables. Une certaine réserve est judicieuse dans une telle indication.

Classes de substances

Corticostéroïdes

Les corticostéroïdes sont le traitement de première intention de la sarcoïdose [64, 65]. Ils suppriment très efficacement, mais pas sélectivement les processus inflammatoires résultant de stimuli mécaniques, chimiques, infectieux et immunologiques. Leur mécanisme d'action est la régulation de différents gènes pro- et anti-inflammatoires. Dans la sarcoïdose, ils rétablissent l'équilibre entre les cytokines spécifiques Th1 et Th2 [66]. Une corticorésistance a été décrite et associée à une sécrétion accrue de TNF- α par les macrophages alvéolaires [67]. Compte tenu de leurs effets indésirables bien connus, un traitement d'épargne des stéroïdes devrait être envisagé rapidement dans l'évolution de la maladie.

Méthotrexate (MTX)

Le MTX en tant qu'antimétabolite a des propriétés immunosuppressives et anti-inflammatoires. Il est utilisé dans les maladies auto-immunes telles que l'arthrite rhumatoïde par ex. Dans la sarcoïdose, le MTX s'utilise dans le but d'épargner les stéroïdes [68]. Sa toxicité hépatique et surtout pulmonaire est problématique.

Azathioprine

L'azathioprine est un analogue des purines bloquant la synthèse d'ARN et d'ADN. Elle s'utilise également dans le but d'épargner les stéroïdes [69]. Est également problématique son hépatotoxicité, de même que sa myélosuppression, surtout en l'absence de thiopurine-S-méthyl-transférase (TMTP), intervenant dans la dégradation de ses métabolites actifs.

Hydroxychloroquine

L'hydroxychloroquine est un antimalarique. Elle s'utilise pour épargner les stéroïdes surtout dans la sarcoïdose avec hypercalcémie, symptômes cutanés et atteinte neurologique [2, 70, 71]. Une étude montre une amélioration de la fonction respiratoire dans la sarcoïdose pulmonaire sous traitement d'entretien pendant au moins 20 mois [72]. Son principal problème est sa toxicité oculaire (rétine). Un examen ophtalmologique préalable est donc nécessaire.

Thalidomide

La thalidomide s'utilise avec de bons résultats pour le traitement des manifestations cutanées de la sarcoïdose [73]. Ses principaux effets indésirables sont neuropathie périphérique, somnolence, constipation et exanthèmes, sans oublier sa tératogénéicité. La thalidomide ne s'utilise pratiquement plus de nos jours du fait que les antagonistes modernes du TNF- α (par ex. infliximab) ont un effet nettement plus marqué.

Anticorps anti-TNF- α (infliximab)

L'infliximab est un anticorps monoclonal contre le TNF- α qui en bloque toutes les formes (extracellulaire, trans-

membranaire et liée au récepteur). C'est une option thérapeutique dans la sarcoïdose ne pouvant être suffisamment bien contrôlée par d'autres substances. Un bon effet est bien documenté dans la sarcoïdose extrapulmonaire (neurosarcoïdose, sarcoïdose cardiaque) [74–78]. L'administration prolongée d'infliximab (>12 mois) à une dose de 3 mg/kg PC toutes les 4–8 semaines est bien tolérée et n'a que peu d'effets indésirables. Son efficacité se maintient en traitement à long terme, surtout aussi dans les manifestations extrapulmonaires [79]. Des infections (opportunistes) sont des effets indésirables de ce traitement. Il peut notamment réactiver une tuberculose. Une immunisation contre la tuberculose doit être exclue avant la mise en route d'un traitement par anticorps anti-TNF- α (interferon-gamma release assays). Comme des anticorps peuvent se former contre l'infliximab, ce traitement est souvent associé à des corticostéroïdes ou d'autres immunosuppresseurs faiblement dosés (par ex. azathioprine). L'infliximab est un traitement non officiellement admis de la sarcoïdose. Une demande préalable de prise en charge aux caisses maladie est donc nécessaire.

Pronostic

Il est impossible de prévoir l'évolution de cette maladie. Env. les $\frac{2}{3}$ des patients seront en rémission en l'espace de 10 ans, env. 50% dans les 3 ans. Le dernier $\frac{1}{3}$ aura une évolution chronique avec restriction significative de la fonction de différents organes. Moins de 5% mourront de leur sarcoïdose. La mortalité est due à l'évolution d'une fibrose pulmonaire avec insuffisance respiratoire, atteinte cardiaque ou neurologique, ou hypertension pulmonaire [80]. Une transplantation pulmonaire ou un traitement spécifique de l'hypertension pulmonaire peuvent éventuellement améliorer le pronostic [81].

Correspondance:

Prof. Martin Brutsche
Kantonsspital St. Gallen
Rorschacherstrasse 95
CH-9016 St. Gallen
[martin.brutsche\[at\]kssg.ch](mailto:martin.brutsche[at]kssg.ch)

Références

La liste complète des références numérotées se trouve sous www.medicalforum.ch.