Les injections de collagénase dans la maladie de Dupuytren

Lisa Reissner, Stephan Schindele, Daniel Herren
Clinique Schulthess

Le traitement de choix de la maladie de Dupuytren était jusqu'ici l'excision chirurgicale du tissu conjonctif malade. Pour certains patients, il existait une alternative mini-invasive sous forme de fasciotomie percutanée à l'aiguille. Avec l'introduction de la collagénase (Xiapex®), nous disposons désormais d'un nouveau procédé, lui aussi mini-invasif. Les premières expériences faites avec cette approche sont tout-à-fait encourageantes, mais il faudra encore établir son efficacité à long terme.

Pathogenèse et clinique

La maladie de Dupuytren est une affection lentement évolutive du tissu conjonctif, touchant le fascia palmaire de la main. La maladie porte le nom du baron Dupuytren, qui a été le premier, en 1832, à faire une description systématique de ce tableau clinique. La cause de la maladie n'a toujours pas été élucidée, même si une prédisposition génétique joue certainement un rôle. La prévalence est d'autre part nettement plus élevée chez les patients diabétiques, ainsi que chez ceux traités pour une épilepsie. Les hommes sont touchés cinq fois plus souvent que les femmes, avec un pic de fréquence durant la 4e et la 5e décade. Il est intéressant de noter que la maladie connaît une nette distribution géographique avec un gradient nord-sud très prononcé. La fréquence de la maladie de Dupuytren dans les pays scandinaves est telle qu'on parle de «gène des Vikings».
L'accumulation de nodules et de cordes fibreuses dans le tissu concerné peut entraîner une contracture des doigts avec limitation de l'extension et donc perte de fonction de la main. La progression de la maladie peut considérablement varier d'un individu à l'autre. Un arrêt de la progression est certes possible à tous les stades, mais la rétraction tend le plus souvent vers une péjoration. La plupart des patients développent d'abord une contracture en flexion progressive des articulations basales des doigts, avant qu'apparaisse éventuellement une perte d'extension au niveau des interphalangiennes proximales. Les derniers rayons de la main sont touchés de manière préférentielle. L'aggravation de la contracture s'accompagne peu à peu d'une difficulté à ouvrir la main pour saisir des objets volumineux. Les contacts sociaux, par exemple la poignée de mains, peuvent être affectés à la longue en cas d'affection de la main droite (fig. 1 📷).

Figure 1
Faisceau isolé avec contracture des fléchisseurs au niveau de l'articulation basale.

Lisa Reissner

Options thérapeutiques

Traitement conservateur

Les infiltrations de stéroïdes, la thérapie par ondes de choc et surtout la radiothérapie locale semblent être en mesure de ralentir l'évolution au stade précoce. Une grande série de patients irradiés par une dose de 30 Gy a montré qu'on peut s'attende à une stabilisation durable de la maladie dans 60% des cas. Cette approche ne s'est cependant pas vraiment imposée en Suisse [1].

Fasciotomie à ciel ouvert ou fasciotomie percutanée à l'aiguille

La fasciotomie, qui est le plus souvent réalisée par voie percutanée sous anesthésie locale, consiste à faire de multiples perforations à l'aiguille dans le cordon fibreux de manière à l'affaiblir et de redresser ensuite le doigt par une extension forcée. Jusqu'ici, cette technique avait plutôt été appliquée à des patients âgés, en particulier lors de contre-indications à une intervention chirurgicale. Les résultats à court terme sont en général bons, mais il faut compter avec un taux de récidives relativement important [2].

Fasciectomie partielle

Le gold standard du traitement chirurgical est aujourd'hui l'excision partielle, à ciel ouvert, du tissu fibreux rétracté. Cette technique a pris la relève de la fasciectomie ou aponévrectomie plus étendue pratiquée autrefois. L'abord opératoire restreint et l'excision limitée au tissu fibreux atteint ont nettement diminué le risque de complications opératoires, même si des hématomes, des lésions vasculaires ou nerveuses, des nécroses cutanées et des hypertrophies cicatricielles ont été rapportés [3]. Et il ne faut pas non plus sous-estimer le temps de réhabilitation nécessaire après l'intervention.

Traitement par injections de collagénase

Il existe depuis peu une autre méthode de traitement: les injections de collagénase clostridium histolyticum. L'ac-

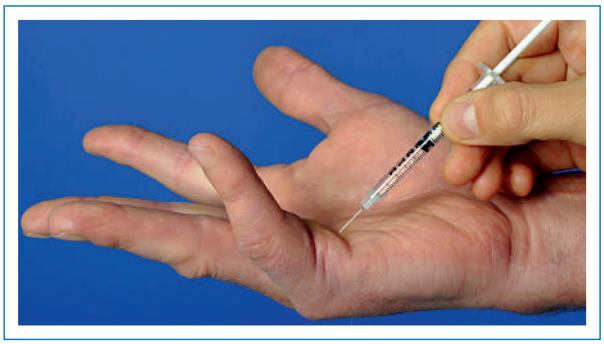

Figure 2
Infiltration de la collagénase directement dans le faisceau.

Figure 3
L'extension passive du doigt peut conduire à un œdème et un hématome local.

tion catalytique de cette substance provoque une lyse localisée de tous les types de collagène, à l'exception du type IV. Comme les structures de soutien des nerfs et des vaisseaux sont constituées de collagène de type IV, elles ne sont pas touchées et pas menacées par le processus catalytique. La digestion enzymatique du cordon fibreux du Dupuytren par la collagénase provoque une dissolution du tissu infiltré (fig. 2). A l'issue d'une période d'incubation de 24 heures, le doigt traité peut être étendu par une manœuvre passive unique destinée à briser le cordon (fig. 3). L'injection et l'extension passive peuvent être assez douloureuses, si bien qu'il est conseillé d'effectuer ces gestes sous anesthésie locale.
Les premiers traitements de la maladie de Dupuytren par la collagénase ont été réalisés aux Etats-Unis dès 1996 [4]. La publication des premiers résultats obtenus dans le cadre d'essais cliniques (phase 1 et 2) remonte à 2002 [5]. Une grande étude multicentrique de phase 3 (collagénase vs placebo), qui a porté sur 308 patients, qui a été publiée en 2009, a montré que les contractures en flexion étaient nettement améliorées après 1–3 injections de collagénase (réduction de la contracture en flexion de 36,7° après injections de collagénase contre 4° après injections de placebo). On a également observé que le traitement d'une contracture en flexion est nettement plus efficace au niveau des articulations métacarpo-phalangiennes qu'au niveau des interphalangiennes proximales [6]. Les complications graves, telles que les ruptures des tendons fléchisseurs, semblent exceptionnelles et les complications bénignes, plus fréquentes (œdème, douleurs locales, hématomes, fissures cutanées, phlyctènes, lymphadénopathies), sont passagères et spontanément réversibles.

La collagénase (Xiapex®, Pfizer) a été enregistrée et commercialisée en Europe dès 2011 et le produit est commercialisé en Suisse depuis le début 2012. Il est remboursé par la caisse-malade dans l'indication de la maladie de Dupuytren. Le traitement de collagénase est cependant réservé à des mains expertes.

Perspectives et considérations critiques

Le succès d'un traitement de la maladie de Dupuytren se mesure d'une part à son faible taux de complications périopératoires et postopératoires, à son efficacité en termes de réduction de la limitation de l'extension et à son faible taux de récidives à long terme. Le traitement doit en outre être efficient sur le plan socioéconomique. Il n'y a à ce jour aucune méthode thérapeutique pouvant prétendre remplir tous ces critères. L'opération permet d'extraire pratiquement entièrement le tissu rétracté du Dupuytren avec un taux de récidives à long terme relativement modeste. Ce traitement est cependant souvent relativement lourd pour les patients, car la durée de la réhabilitation peut atteindre plusieurs mois.
Dans la fasciotomie percutanée, plus simple et plus économique, on renonce à une extirpation physique et on se contente d'une simple incision dans le tissu malade, ce qui explique les taux de récidives assez élevés qui sont parfois rapportés dans la littérature. Il n'en reste pas moins que cette technique reste tout à fait indiquée dans certaines situations. Elle a d'ailleurs connu un regain d'intérêt certain en de nombreux endroits à la lumière des résultats des injections de collagénase.
Le traitement par injections de collagénase est une nouvelle méthode dont l'efficacité n'a été établie jusqu'ici que par un petit nombre d'études. Les expériences que nous avons faites jusqu'ici sont néanmoins prometteuses. Il convient cependant de ne pas sous-estimer les coûts en raison du prix extrêmement élevé du produit, d'autant qu'il faut pratiquer dans de nombreux cas plusieurs injections et que des applications séquentielles sont nécessaires en cas de localisations multiples. Bien que la digestion enzymatique entraîne la dissolution d'une partie du tissu de Dupuytren, on ne dispose encore d'aucune étude à long terme permettant d'affirmer que le taux de récidives est inférieur à celui de l'intervention chirurgicale. Il manque en particulier encore des essais comparatifs versus techniques classiques, surtout dans l'optique de l'économicité à long terme. L'indication doit de plus être posée avec un esprit critique, afin d'éviter les abus de quantités avec cette méthode.

Correspondance:
Dr Lisa Reissner
Clinique Schulthess
Lengghalde 2
CH-8008 Zurich
lisa.reissner[at]kws.ch

Références
La liste complète des références numérotées se trouve sous www.medicalforum.ch.