Ein Frühsommer-Krimi

Andreas Helg[a], Ursula Flückiger[b], Andrea Leder[c], Victor Wüscher[a]

Hirslanden Klinik Aarau
[a] Zentrum Innere Medizin
[b] Infektiologie, Zentrum Innere Medizin
[c] Lungenpraxis Aarau

Fallvorstellung

Ein 62-jähriger Patient wurde mit Fieber, Schüttelfrost, Halsschmerzen und unproduktivem Husten seit 4 Tagen zugewiesen. Bei Beginn der Symptome war vom Hausarzt mit Amoxicillin/Clavulansäure p.o. (2× 1 g) begonnen worden. Die weitere Anamnese war unauffällig und bezüglich Auslandsaufenthalten und Umgebung bland. In der persönlichen Anamnese bestand eine Psoriasis-Arthritis unter immunsuppressiver Therapie mit Methotrexat (10 mg/Woche) und Golimumab (Simponi®, 50 mg/Monat, letztmals 14 Tage vor Eintritt) sowie eine behandelte stabile koronare Herzkrankheit.

Bei Eintritt war der Patient in reduziertem Allgemeinzustand mit Fieber bis 39,1°C, leicht hyperton (164/82 mm Hg) und normokard (87/min). Pulmonal bestand ein diskret abgeschwächtes Atemgeräusch links basal ohne Nebengeräusche bei Eupnoe und normaler peripherer Sauerstoffsättigung von 96% bei Raumluft. Der übrige internistische Status war abgesehen von vorbestehend leicht eingeschränkter Beweglichkeit der aktuell reizlosen Handgelenke unauffällig, insbesondere fanden sich weder eine periphere Lymphadenopathie noch Hautläsionen.

Im Labor fand sich eine Akutphasen-Reaktion mit einer Blutsenkungsreaktion von 49 mm/h (Norm 2–10), Leukozyten von 6,9 G/l (Norm 3,0–9,6) mit 86% Neutrophilen (Norm 40–70). Das CRP war 264 mg/l (Norm <5), das Procalcitonin 0,34 ng/ml (Norm <0,5) und das Ferritin 2229 ng/ml (Norm 30–400). Begleitend bestand eine normochrome normozytäre Anämie von 11,7 g/dl (Norm 14,4–17,5) und eine Hepatopathie mit Anstieg aller Leberwerte (Transaminasen maximal 2fach obere Norm).

Radiologisch zeigte sich ein parakardiales Infiltrat links. Bei sonographisch nachgewiesener Splenomegalie und retroperitonealer Lymphadenopathie wurde ergänzend eine Computertomographie durchgeführt. In dieser wurde das Infiltrat in der Lingula bestätigt, mit einer ausgedehnten Lymphadenopathie bihilär, mediastinal und paraaortal bis interaortokaval ohne Nachweis sonstiger Pathologien (Abb. 1).

Aufgrund der primären Präsentation mit Progression unter oralen Antibiotika bei Immunsuppression wurde der Patient hospitalisiert. Die Immunsuppressiva und die Antibiotika wurden pausiert und repetitiv Blutkulturen abgenommen. Das Urinsediment war inaktiv bei negativer Urinkultur. In der Bronchoskopie fand sich viel weissliches Sekret ohne Eiter mit zytologisch akuter granulozytärer Entzündung ohne Hinweise für *Pneumocystis jerovicii* oder Malignität. Im Bronchialsekret war die PCR für *Mycoplasma pneumoniae*, *Legionellen* spp., *Nocardia* spp., *Chlamydophila pneumoniae*, *M. tuberculosis complex* und respiratorische Viren (Picorna, RSV, Parainfluenza 1–4, Influenza A/B, Humanes Metapneumovirus, Corona, Boca) negativ. Die Kultur ergab Rachenflora ohne Nachweis von Pilzen oder Mykobakterien. In der transbronchialen Biopsie eines infrakarinären Lymphknotens zeigten sich lymphatische Zellen mit geringgradigen Kernatypien, jedoch keine Granulome oder Erreger. ANA, ANCA, die antimitochondrialen Antikörper und die Serologien für HIV, CMV sowie Hepatitis B/C waren negativ.

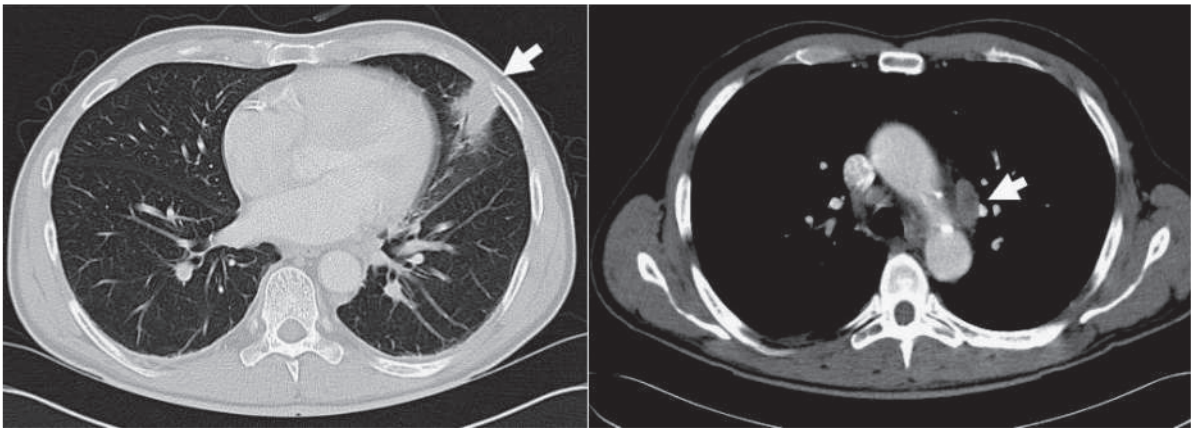

Abbildung 1
CT-Thorax: azinäres Infiltrat im inferioren Lingulasegment und mediastinal vergrösserte Lymphknoten (Pfeil rechts).

Die Autoren haben keine finanzielle Unterstützung und keine anderen Interessenskonflikte im Zusammenhang mit diesem Beitrag deklariert.

In den ersten beiden Tagen der Hospitalisation persistierte das Fieber, und das CRP stieg auf maximal 283 mg/l an. Nach 48 Stunden wurde eine Blutkultur positiv mit nachfolgendem Beginn einer empirischen antibiotischen Therapie mit Amikacin i.v. (1 g) einmalig und Amoxicillin/Clavulansäre i.v. (3× 2,2 g). Nach weiteren 48 Stunden wurde die Therapie bei persistent hohen Entzündungszeichen sowie weiter ausstehender Erreger-Identifikation mit Clarithromycin i.v. (2× 500 mg) ergänzt. Mit Beginn des Makrolides kam es zu einer raschen Regredienz der Akutphasen-Reaktion mit beginnender Resolution des Lungenbefundes. Aufgrund des Ansprechens auf Makrolide wurde dieses auf p.o. umgestellt (2× 500 mg) und Amoxicillin/Clavulansäure gestoppt. Der Patient konnte nach insgesamt 13 Tagen nach Hause entlassen werden, wobei das Clarithromycin über total 21 Tage weitergeführt wurde. Die Immunsuppression blieb in Absprache mit dem behandelnden Rheumatologen pausiert mit bis dahin suffizienter Behandlung mit NSAR.

Ein Tag nach Entlassung wurde in der beschriebenen positiven Blutkultur der Erreger durch Kultur und Sequenzierung (PCR der 16s-rRNA) als *Francisella tularensis* identifiziert, sensibel auf Makrolide, Chinolone, Cotrimoxazol, Tetrazykline und Aminoglykoside. Nach 6 Wochen war eine deutliche Serokonversion für *Francisella tularensis* nachweisbar (IgM 71,4 U/ml, IgG 451,3 U/ml, Norm <15). Retrospektiv konnte ausser der massiven Exposition von Staub aus dem Gartenhäcksler im waldangrenzenden Grundstück des Patienten etwa 10 Tage vor den Symptomen kein anderweitiger Infektionsweg eruiert werden, insbesondere kein Zeckenbiss oder Kontakt mit Wildtieren.

Vier Wochen nach Ende der antibiotischen Therapie war der Patient vollständig beschwerdefrei, die Entzündungsparameter und die Leberwerte waren wieder normal und die Kontroll-Blutkulturen negativ. Sonographisch zeigte sich eine vollständige Regredienz der Splenomegalie und der Lymphadenopathie.

Kommentar

Tularämie (Hasenpest) ist eine Zoonose durch *Francisella tularensis*, endemisch im nördlichen Europa sowie in Nordamerika mit 4 bis 5 Fällen pro Jahr in der Schweiz (BAG). Die Gram-negativen Erreger vermehren sich fakultativ intrazellulär und befallen primär Nager. Wichtigste Vektoren sind Zecken mit transovarieller Infektion der Nachkommen. Die Infektion des Menschen erfolgt durch einen Vektor, Konsum kontaminierten Materials, Kontakt mit infizierten Tieren oder inhalativ durch kontaminierte Aerosole (meistens kontaminierter Nagerkot in Schnittgut). Während die Infektion via Vektor in Europa die häufigste Übertragungsform darstellt [1], gab es inhalativ bedingte Epidemien in den USA 1978 und 2000 [2], weshalb der Keim als Biowaffen-fähig gilt [3].

Nach einer Inkubationszeit von 2 bis 10 Tagen treten initial grippale Symptome auf. Bei (muko-)kutaner Infektion bildet sich meist ein lokales Ulkus aus mit lokoregionärer bis typhoidaler Lymphadenitis; bei Ingestion sind gastrointestinale Formen möglich. Bei inhalativem Infektionsweg resultieren schwere Pneumonien. Insgesamt häufigste Symptome sind Lymphadenopathie (96%), Fieber (87%), Pharyngitis (34%), Ulkus (45%), Übelkeit und Erbechen (35%) sowie Hepatosplenomegalie (35%) [4].

Die Diagnosestellung kann aufgrund des variablen klinischen Bildes und der Seltenheit schwierig sein und kann serologisch, mittels PCR oder Kultur erfolgen [1].

Aufgrund einer Mortalität bis 50% wird bei Verdacht ein rascher Beginn von Antibiotika empfohlen [4]. Als Therapie der Wahl gelten Aminoglykoside wie Gentamycin über 7 bis 10 Tage, alternativ Tetrazykline oder Chinolone über 14 Tage [3]. Die Tularämie ist meldepflichtig (www.bag.admin.ch).

In unserem Fall liegt am ehesten eine primär inhalative Infektion vor, wobei wir als Quelle die Häckselarbeiten 10 Tage vor Erkrankung vermuten. Aussergewöhnlich ist der Nachweis des Erregers in der Blutkultur, da Bakteriämien in der Regel nur kurzdauernd sind [1]. Daher wäre auch eine primäre Sepsis ohne Lokalreaktion der Eintrittspforte bei immunkompromittiertem Patienten denkbar.

Obwohl Makrolide nicht zur Erstlinientherapie der Tularämie gehören, sind erfolgreiche Behandlungen bei pleuropneumonischer Infektion beschrieben [5]. In unserem Fall war das Ansprechen eindeutig und korrelierend zur erhaltenen Resistenzprüfung. Obwohl für alternative Antibiotika höhere Relapse-Raten zu erwarten sind [3], bestehen hierfür bei unserem Patienten bisher keine Hinweise.

Zusammenfassend ist die Tularämie selten und bei unspezifischer Präsentation schwierig zu diagnostizieren. Wichtig erscheint uns, bei untypischen Verläufen daran zu denken, da eine antibiotische Therapie rasch und gezielt eingeleitet werden sollte.

Verdankung
Wir danken Herrn Mauro Bino von der Radiologie der Hirslanden Klinik Aarau herzlich für das CT-Bildmaterial.

Korrespondenz:
Dr. med. Victor Wüscher
Hirslanden Klinik Aarau
Schänisweg
CH-5001 Aarau
victor.wuescher[at]zim.ch

Literatur

1 Ellis J, Oyston PCF, Green M, Titball RW. Tularemia. CMR. 2002;15(4):631–46.
2 Feldman KA, Enscore RE, Lathrop SL, Matyas BT, McGuill M, Schriefer ME, et al. An outbreak of primary pneumonic tularemia on Martha's Vineyard. N Engl J Med. 2001;345(22):1601–6.
3 Dennis DT, Inglesby TV, Henderson DA, Bartlett JG, Ascher MS, Eitzen E, et al. Tularemia as a biological weapon: medical and public health management. JAMA. 2001;285(21):2763.
4 Jacobs RF, Condrey YM, Yamauchi T. Tularemia in adults and children: a changing presentation. Pediatrics. 1985;76(5):818.
5 Harrell RE Jr, Simmons HF. Pleuropulmonary tularemia: Successful treatment with erythromycin. South Med J. 1990;83(11):1363.