Hirnsinus- und Hirnvenenthrombosen

Carmen Lienert[a], Hans-Werner Ott[b]

[a] Abteilung Neurologie, Medizinische Universitätsklinik, Bruderholzspital, Bruderholz
[b] Institut für Radiologie, Bruderholzspital, Bruderholz

Quintessenz

- Die klinische Manifestation der zerebralen Sinus- und Venenthrombose (CSVT) ist sehr variabel.
- Im Anfangsstadium kann sich eine CSVT mit isolierten Kopfschmerzen präsentieren.
- Typische klinische Symptome sind Kopfschmerzen, epileptische Anfälle und fokale neurologische Ausfallserscheinungen. Bei Thrombosen der tiefen Hirnvenen können Antriebsstörungen und psychische Veränderungen dominieren.
- Die Therapie der CSVT sollte in der Akutphase mit intravenösem Heparin oder niedermolekularem Heparin in therapeutischer Dosierung erfolgen. Anschliessend ist die orale Antikoagulation für 3 bis 12 Monate zu empfehlen.

Einführung

Die zerebrale Sinus- und Venenthrombose (CSVT) ist eine eher seltene zerebrovaskuläre Erkrankung. Die klinische Manifestation und die zeitliche Entwicklung der Symptome sind äusserst variabel. Die Fortschritte der neuroradiologischen Diagnostik ermöglichen, dass die Erkrankung zunehmend diagnostiziert wird. Ein häufiges Frühsymptom sind isolierte Kopfschmerzen. Im Verlauf treten je nach Ausdehnung und Lokalisation der Thrombosen epileptische Anfälle, fokale neurologische Defizite infolge Stauungsblutungen oder venösen Infarkten, Zeichen des generalisierten Hirndrucks oder psychische Störungen auf. Betroffen sind vor allem junge Erwachsene und Kinder, etwa 75% sind Frauen. Durch die rechtzeitige Diagnose und Therapie können bei der Mehrzahl der Patienten schwere Folgeschäden verhindert werden.

Anatomie

Die venösen Blutleiter des Gehirns verlaufen, anders als die extrazerebralen Venen, getrennt von den Arterien. Sie haben keine Venenklappen, sind dünnwandiger und tragen weniger glatte Muskulatur. Von den eigentlichen Hirnvenen sind die aus beiden Blättern der harten Hirnhaut gebildeten Sinus durae matrix zu unterscheiden.
Das zerebrale Drainage-System lässt sich in zwei Hauptabflusswege einteilen, zwischen denen keine relevanten Anastomosen bestehen: (1.) Die Hirnoberflächenvenen (Brückenvenen) mit ausgedehntem Kollateralsystem und Drainage in die duralen Sinus (Sinus sagittalis superior, Sinus transversus und sigmoideus, Sinus cavernosus) und Abfluss in die Venae jugulares internae. (2.) Das tiefe Venensystem (innere Hirnvenen) der zentralen Hirnabschnitte mit Abfluss über die Vena magna Galeni in den Confluens sinuum. Falls sich eine Thrombose der Sinus auf die Venen ausdehnt, ist aufgrund der eingeschränkten Kollateralzirkulation das Risiko eines venösen, meist hämorrhagischen Infarktes gross [1–3].
Die klinischen Symptome zerebraler venöser Thrombosen lassen sich auf zwei relevante Pathomechanismen zurückführen.

- Lokale Thrombosen der Hirnvenen verursachen ein Ödem oder eine venöse Ischämie, oft hämorrhagisch durch konfluierende petechiale Blutungen. Seltener wird eine subdurale oder subarachnoidale Blutung nachgewiesen.
- Die Thrombose der grossen Hirnsinus führt zu einer gestörten Liquorresorption im Subarachnoidalraum und verursacht eine generalisierte Erhöhung des Hirndrucks.

Eine Ausdehnung der duralen Sinusthrombosen in die Hirnvenen und umgekehrt ist möglich und soll durch eine frühzeitige Antikoagulation verhindert werden.

Risikofaktoren

Zahlreiche Störungen können zerebrale Thrombosen verursachen oder begünstigen. Diese unterscheiden sich nicht von den generellen Risikofaktoren für venöse Thrombosen. Spezifische Risikofaktoren stellen lokale Pathologien wie Schädelhirntrauma, Tumoren – insbesondere Meningeome – und durale arteriovenöse Missbildungen dar. Infektionen der Hirnhäute (vor allem bei Kindern) und Mastoiditis begünstigen die Entstehung zerebraler venöser Thrombosen. Die häufigste Ursache von Sinus-cavernosus-Thrombosen sind Entzündungen der Sinus sphenoidales und ethmoidales. Allerdings sind septische zerebrale Venen- und Sinusthrombosen zumindest in den Industrienationen inzwischen selten und nur noch für weniger als 10% der Fälle verantwortlich. CSVT sind beschrieben nach Lumbalpunktion, Myelographie und Jugularvenenkatheter. Hormonelle Faktoren und angeborene Thrombophilie spielen eine entscheidende Rolle in der Entstehung von Sinusvenenthrombosen. Bei jungen Frauen ist die Einnahme von hormonellen Kontrazeptiva, vor allem Antikonzeptiva der 3. Generation, ein wichtiger und häufiger Risikofaktor [4]. Die Assoziation von CSVT mit Schwangerschaft und Wochenbett ist wohl bekannt und bleibt ein wichtiger Faktor der Müttersterblichkeit im Wochenbett in Entwicklungsländern (1:1000 Geburten). In europäischen Fallserien liegt die Anzahl von wochenbettassoziierten Hirnvenenthrombosen zwischen 7 und 14%. Eine hereditäre Thrombophilie findet sich bei 20 bis 30% der Pa-

Die Autoren haben keine finanziellen oder persönlichen Verbindungen im Zusammenhang mit diesem Beitrag deklariert.

Tabelle 1. Prädisponierende Faktoren einer nichtinfektiösen zerebralen Sinus-/Venenthrombose (1. Teil).

Idiopathisch (ca. 15%)
Schwangerschaft und Postpartum-Periode
Gerinnungssystem – APC-Resistenz (Faktor-V-Leiden-Mutation) – Protein-C-Mangel, Protein-S-Mangel, AT-III-Mangel – Hyperhomocysteinämie – Antiphospholipid-AK-Syndrom – Disseminierte, intravasale Gerinnung – Heparin-induzierte Thrombozytopenie Typ II – Dysfibrinogenämie, Plasminogenmangel – Prothrombin-Gen-Variante – Paroxysmale nächtliche Hämoglobinurie – Sichelzellanämie, Thalassämie – Knochenmarkstransplantation – Thrombozytämie – Polycythaemia vera – Lymphome und Leukämien – Monoklonale Gammopathien
(Para-)neoplastisch – Hyperkoagulabilität – Meningeosis carcinomatosa
Systemerkrankungen – Lupus erythematodes – Sjögren-Syndrom – Wegener-Granulomatose, Sarkoidose – Morbus Behçet (vaskuläre Form)
Nephrotisches Syndrom
Abflussbehinderung und Stase – Intrakranielle Hypertension – Höhenkrankheit – Hypoliquorrhoesyndrom – Strangulation – Malignome – Durale arteriovenöse Fistel und arteriovenöse Malformation – Venenkatheter – Herzinsuffizienz, Kardiomyopathie – Chronisch-obstruktive Lungenkrankheit – Adipositas permagna – Schwere Dehydratation – Immobilisierung
Stoffwechsel – Thyreotoxikose – Diabetes mellitus – Urämie – Hyperlipidämie

Tabelle 1. Prädisponierende Faktoren einer nichtinfektiösen zerebralen Sinus-/Venenthrombose (2. Teil).

Gastrointestinale Erkrankungen – Colitis ulcerosa – Morbus Crohn – Leberzirrhose
Lokal – Mechanische Abflussbehinderung, z.B. durch Tumoren – Arachnoidalzysten
Exogen *Medikamente* – Hormonelle Kontrazeptiva – Hormonersatztherapie – Androgene – Chemotherapeutika – Erythropoetin – Steroide – Clomipramin – Azetazolamid *Intoxikationen* – Blei – Kohlenmonoxid *Drogen* – Ecstasy *Trauma/Eingriff* – Schädelhirntrauma – Hirnoperationen – Lumbalpunktion, Spinalanästhesie, Myelographie

Tabelle 2. Ursachen einer infektiösen zerebralen Sinus-/Venenthrombose.

Lokal – Infektion im Mittelgesicht mit Staphylococcus aureus – Otitis media, Tonsillitis, Sinusitis – Stomatitis, Zahnabszesse – Hirnabszess, Empyem, Meningitis
Generalisiert – Bakteriell: Septikämie, Endokarditis, Typhus, Tuberkulose – Viral: Hepatitis, Masern, Enzephalitis – Pilzinfektionen: Aspergillose – Parasitär: Malaria, Trichinose

tienten mit CSVT. Die APC-Resistenz, verursacht durch die Faktor-V-Leiden-Mutation, wird wie bei extrazerebralen Venenthrombosen am häufigsten beobachtet. Meistens liegen jedoch mehrere Risikofaktoren vor. Aus diesem Grund sollte auch bei Vorliegen eines Risikofaktors (z.B. Kontrazeptiva, Wochenbett) nach weiteren Ursachen gesucht werden, insbesondere nach einer hereditären Thrombophilie. In der ICVST-Studie liess sich bei mehr als 44% der Patienten mehr als ein Risikofaktor nachweisen, 22% hatten eine hereditäre Thrombophilie. Bei 12,5% der Patienten konnte kein Risikofaktor identifiziert werden. Falls keine Thrombophilie vorliegt, ist das Rezidivrisiko für schwangere Frauen mit früherer extrazerebraler Venenthrombose äusserst gering, falls die Thrombose mit einem temporären Risikofaktor verknüpft war [5, 6]. Falls eine Thrombophilie vorliegt, ist das Rezidivrisiko jedoch erhöht [7].Eine Zusammenstellung der prädisponierenden Faktoren findet sich in Tabelle 1 und 2 [8–10].

Klinik und Verlauf

Durale Sinusthrombosen verursachen in erster Linie Kopfschmerzen. Bei ausgedehnter Sinusthrombose kann es infolge einer intrazerebralen Druckerhöhung zu Übelkeit, Erbrechen, Verlangsamung und Sehstörungen infolge eines Papillenödems kommen (diese Form stellt die wesentliche Differentialdiagnose zum Pseudotumor cerebri dar). Erst bei Ausdehnung der Thrombose auf die kortikalen Venen treten teilweise fluktuierende sensorische oder motorische Hemiparesen, eine Paraparese oder Aphasie auf.
Kopfschmerzen, fokale epileptische Anfälle und fokale neurologische Defizite sind die charakteristischen Trias isolierter Thrombosen der *kortikalen Venen*. Fokale Ischämien infolge venöser Stauung führen zu einem heterogenen klinischen Bild mit Hemiparesen, inkompletter Hemianopsie und Aphasie infolge lokaler Ischämie, die über Tage fluktuieren können.

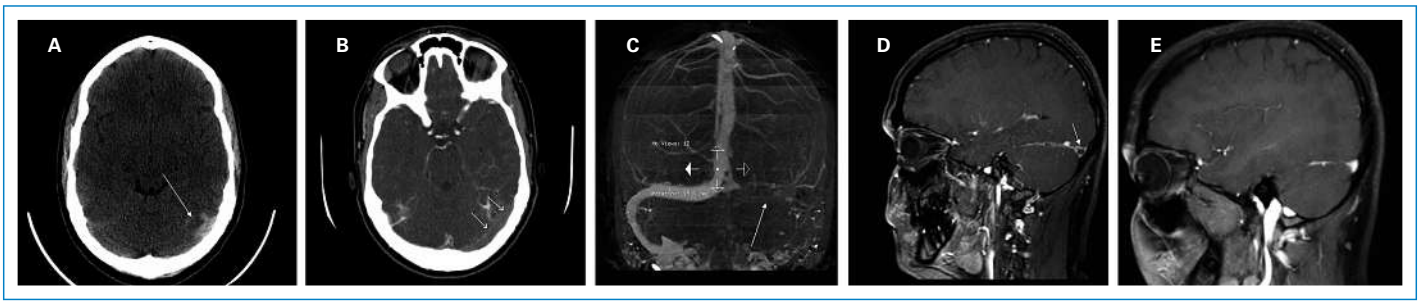

Abbildung 1

A 20-jährige Patientin mit akuten linksseitigen Kopf- und Gesichtsschmerzen und Erbrechen. Im nativen CT bereits deutlich verdichtete Venen am Tentorium links (Sinus transversus, Tentoriumvenen) (14.12.2009).
B Nach KM-Gabe beweisende Aussparung an entsprechender Lokalisation im CT (14.12.2009).
C CT-Venogramm-Rekonstruktion mit fehlendem linksseitigem venösem Abfluss (17.12.2009).
D Im MRT ebenfalls Aussparung im Sinus transversus links in der T1-Wichtung nach KM-Gabe.
E Nach rund 5 Monaten in der Kontrolle wieder offener Sinus transversus links im MRT (T1w-post-KM mit Fettsättigung) (26.5.2010).

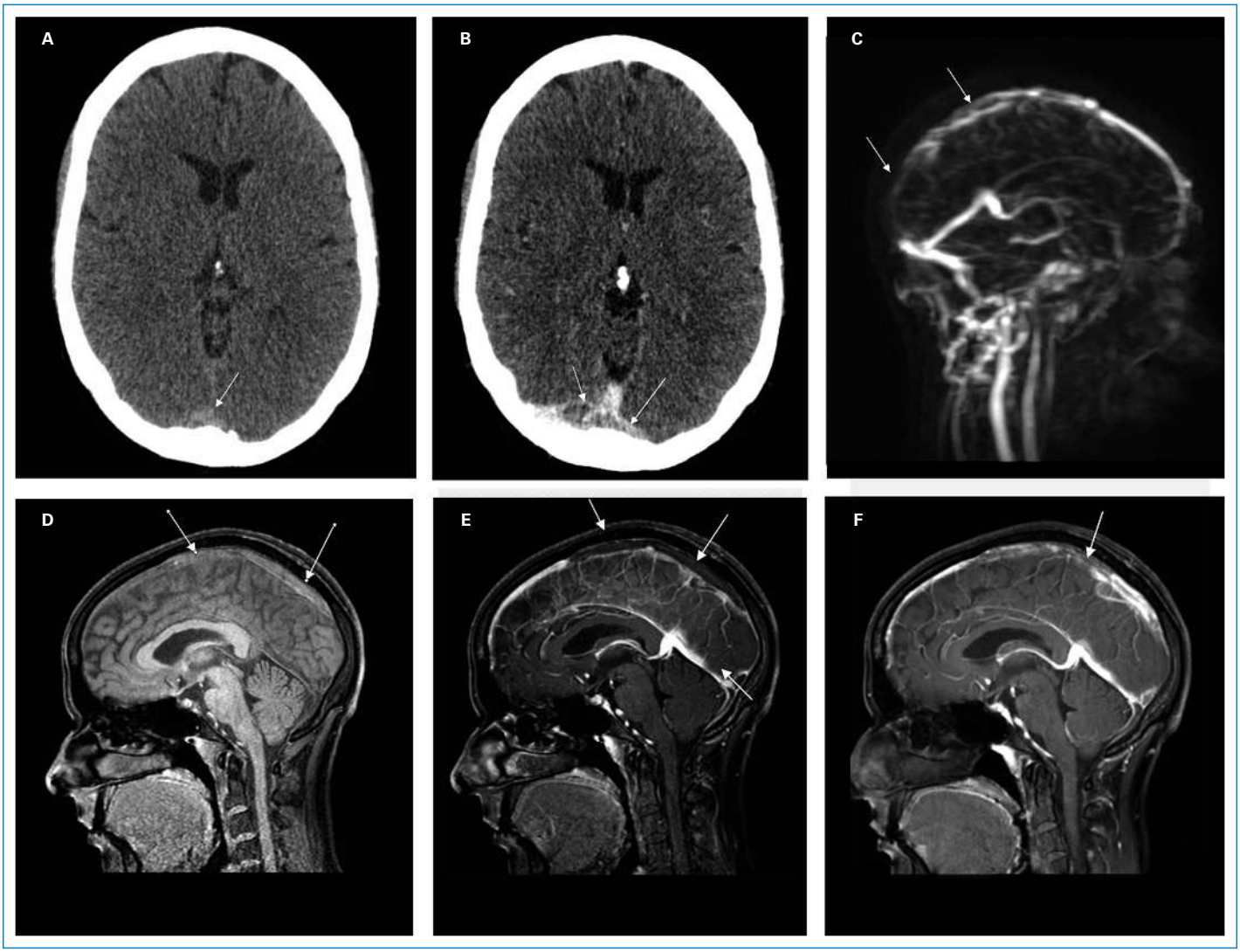

Abbildung 2

A 38-jährige Patientin mit therapierefraktären Kopfschmerzen und Nausea seit 2 Wochen. Im nativen CT Verdichtung im Confluens sinuum occipital, sogenanntes «cord sign» (externes CT).
B Nach KM-Gabe ebenfalls Aussparung (CT) im Confluens sinuum und auch im Sinus transversus beidseits (2.6.2010).
C In der 4D-MR-Angiographie zwei Tage später bereits grössere Aussparung, welche bis in den Sinus sagittalis superior reicht.
D In der nativen T1-Wichtung des MRT entsprechender hyperintenser Thrombusnachweis (Methämoglobin) (4.6.2010).
E Und nach KM-Gabe Aussparung im Sinus sagittalis superior und Confluens sinuum (T1w-post-KM mit Fettsättigung) (4.6.2010).
F In der 6-Tages-Kontrolle nach Therapie nur allenfalls geringe Auflösung des Thrombus im Sinus sagittalis superior (T1w-post-KM mit Fettsättigung) (10.6.2010).

Tiefe Hirnvenenthrombosen führen zu Verhaltensauffälligkeiten, kognitiven Störungen, eventuell zu Bewusstseinstrübungen bis zum Koma infolge meist bilateraler thalamischer Läsionen. Bei inkomplettem Symptomkomplex ist die Diagnose dieser seltenen und prognostisch ungünstigen Form der CSVT eine besondere Herausforderung.

Thrombosen des *Sinus cavernosus*, deren häufigste Ursache Infekte der Nasennebenhöhlen sind, manifestieren sich durch okuläre Symptome: Chemosis und Exophthalmus, Augenmuskellähmungen durch Ausfall der Hirnnerven III, IV und VI sowie sensible Defizite im Versorgungsgebiet des 1. Trigeminusastes.

Das Hauptsymptom der CSVT sind Kopfschmerzen (75 bis 95%), meist holokraniell, typischerweise als mehrtägiger Dauerkopfschmerz, oft auch nachts. Nicht selten (20%) treten die Kopfschmerzen isoliert auf, vor allem bei Thrombosen der duralen Sinus.

Die Krankheit beginnt bei etwa je einem Drittel der Patienten akut, subakut (weniger als 4 Wochen) oder zeigt einen chronischen Verlauf. Fokale zerebrale Störungen, typischerweise seitenwechselnd bei Sinus-sagittalis-superior-Thrombosen, entwickeln sich bei etwa der Hälfte der Patienten. Epileptische Anfälle treten bei ca. 40% der Patienten auf und sind Ausdruck lokaler Pathologien (Blutungen/Ischämien) oder des generalisierten Hirnödems. Lebensbedrohliche Komplikationen sind raumfordernde Hirnblutungen oder ein Status epilepticus.

Differentialdiagnosen umfassen Enzephalitiden (Herpessimplex-Enzephalitis, septische Herdenzephalitiden), Hirnblutungen, Hirnabszess, Hirninfarkt durch Arterienverschluss, Hirntumoren und die benigne intrakranielle Druckerhöhung (Pseudotumor cerebri).

Diagnostik

Klinische Hinweise, insbesondere unbekannte Dauerkopfschmerzen bei Risikopatienten, Kopfschmerzen und fokal neurologische Ausfälle bei fehlenden vaskulären Risikofaktoren, sollten an eine CSVT denken lassen. Bei klinischem Verdacht sollte die bildgebende Diagnostik unverzüglich erfolgen.

Die Standardbildgebung der Magnetresonanztomographie (MRT) wird kombiniert mit einer zeitlich aufgelösten 3D-MR-Angiographie, einer sogenannten 4D-MR-Angiographie, und ermöglicht so mit «DSA-ähnlichen» Bildern in der Regel zuverlässig den Nachweis einer Sinusvenenthrombose (Abb. 2C). Die Auswertung der 4D-MR-Angiographie muss immer zusammen mit hochaufgelösten nativen wie kontrastmittelverstärkten anatomischen Bildern erfolgen (Abb. 2D und 2E), um eine Flussbehinderung von einer Hypoplasie, insbesondere des Sinus transversus, unterscheiden zu können. Ebenfalls müssen Gradientenechosequenzen (suszeptibilitätsanfällig), die gewöhnlichen T2-gewichteten Sequenzen, wenn möglich in axialer und koronarer Schichtführung, aber auch die diffusionsgewichteten Bilder beurteilt werden, um einerseits zarte thrombosierte kortikale Venen erkennen zu können, aber auch, um das ungefähre Alter der Thrombosen zu bestimmen. Die Phasenkontrast- oder «Time of Flight»-(TOF-)Messungen können als Ersatz dienen, falls eine Kontrastmittelgabe kontraindiziert ist (z.B. schwere Niereninsuffizienz oder Schwangerschaft), haben jedoch eine schlechtere Sensitivität als die 4D-Angiographie kombiniert mit hochaufgelösten nativen und kontrastmittelverstärkten T1-gewichteten Aufnahmen.

In der Computertomographie lässt sich die Hirnvenenthrombose ohne Kontrastmittelgabe nur in 20% der Fälle als hyperdense Struktur («cord sign») nachweisen (Abb. 1A bzw. 2A) und ist somit nur ein unsicheres Zeichen. Nach Kontrastmittelapplikation kann eine Aussparung des Kontrastmittels im Bereich des thrombosierten Sinus dargestellt werden. Bei Thrombosen im Sinus sagittalis superior bezeichnet man diese Aussparung auch als «empty delta sign» oder «empty triangle sign» (Abb. 1B bzw. 2B). Nur die venöse CT-Angiographie (vCTA) ist der MR-tomographischen Bildgebung bei den grossen Sinus in etwa ebenbürtig (Abb. 1C). Die vCTA hat den Vorteil einer schnellen Verfügbarkeit (Notfallsituation), aber den Nachteil einer Strahlen- und iodhaltigen Kontrastmittelbelastung. Ebenfalls können kleine kortikale Venenthrombosen mit nur schlechter Sensitivität in der vCTA nachgewiesen werden.

Sowohl in der konventionellen CT als auch MRT können Parenchymblutungen, ein generalisiertes oder fokales Hirnödem oder venöse Ischämien dargestellt werden – dies aber wesentlich sensitiver in der MRT.

Zudem lassen sich entzündliche Veränderungen der Nasennebenhöhlen oder des Mastoids als mögliche Ursachen einer Thrombose nachweisen. Die diagnostische konventionelle venöse Katheterangiographie (vDSA) ist nur noch Ausnahmefällen, insbesondere zum Nachweis von Komplikationen wie duralen Fisteln, vorbehalten. Aber auch dort kann die 4D-Angiographie mit ihrer immer besseren örtlichen und zeitlichen Auflösung bereits sehr gute Vordiagnostik liefern.

Die D-Dimere sind bei der CSVT häufig erhöht (>500 ng/ml) und können auf die Diagnose hinweisen. Normale D-Dimere schliessen jedoch eine CSVT nicht aus, da bei etwa einem Viertel der Patienten mit isolierten Kopfschmerzen die D-Dimere unter 500 ng/ml liegen [11].

Therapie

Ziel der antithrombotischen Therapie in der Frühphase ist es, die thrombosierten Hirnvenen oder Hirnsinus zu rekanalisieren, die Ausbreitung der Thrombose zu verhindern und die zugrunde liegende erhöhte Gerinnungsneigung zu therapieren und somit eine Thrombosierung anderer Gefässe zu verhindern. Antikoagulation mittels intravenösen Heparins oder körpergewichtsadaptierten niedermolekularen Heparins subkutan findet breite Anwendung in der Akutphase. Dieses Vorgehen stützt sich auf drei kleine randomisierte Studien, mehrere Fallserien und die grosse ICVST-Studie [12], bei der über 80% der Patienten antikoaguliert wurden. Bei stabilem klinischem Verlauf kann die Umstellung auf eine orale Antikoagulation erfolgen. In der Regel wird eine orale Antikoagulation für die Dauer von 3 bis 12 Monaten empfohlen (Ziel-INR: 2,0–3,0). Nach Absetzen der OAK sollte eine umfassende Gerinnungsabklärung erfolgen. Bei nachgewiesenen Gerinnungsstörungen mit hohem Rezidivrisiko und beim Antiphospholipidantikörpersyndrom wird eine Langzeitantikoagulation empfohlen. Bei fokalen oder sekundär generalisierten epileptischen Anfällen ist eine antiepileptische Therapie erforderlich. Invasive endovaskuläre Be-

handlungen (lokale Thrombolyse, mechanische Rekanalisation) sollten Einzelfällen mit Verschlechterung unter optimaler medikamentöser Therapie vorbehalten bleiben.

Verdankung
Wir danken Professor Marcel Arnold, Oberarzt, Stv. Leiter der Stroke Unit, Universitätsklinik für Neurologie, Inselspital, Bern, für wertvolle Anregungen sowie die kritische Durchsicht des Manuskripts.

Korrespondenz:
Dr. med. Carmen Lienert
Abteilung Neurologie
Medizinische Universitätsklinik
Bruderholzspital
CH-4104 Bruderholz
carmen.lienert[at]ksbh.ch

Empfohlene Literatur

– Stam J. Thrombosis of the cerebral veins and sinuses. NEJM. 2005;352:1791–8.
– De Bruijn SF, Stam J, Koopman MM, et al. Case control study of risk of cerbral sinus thrombosis in oral contraceptive users and in carriers of hereditary prothrombotic conditions. BMJ. 1998;316(7131):589–92.
– Ferro JM, Canhão P, Stan J, Bousser MG, Barinagarrementeria F; ISCVT investigators. Prognosis of cerebral vein and dural sinus thrombosis: results of the international study on Cerebral Vein and Dural Sinus Throbosis (ISCVT). Stroke. 2004;35(3):664–70.
– Fischer U, Nedeltchev K, Gralla J, Brekenfeld C, Arnold M. Hirnvenenthrombosen: Update. Swiss Med Forum. 2008;8(41):766–72.
– Masuhr F, Mehraein S, Einhäupl K. Cerebral venous and sinus thrombosis. J Neurol. 2004;251:11–23.

Die vollständige nummerierte Literaturliste finden Sie unter www.medicalforum.ch.

CME www.smf-cme.ch

1. Welche der folgenden Aussagen ist richtig? Bei Sinusthrombosen:

A Kann in kontrastmittelgestützten CT-Untersuchungen das «empty triangle sign» beobachtet werden.
B Entspricht die Ausdehnung des Kongestionsödems dem Versorgungsgebiet der hirnversorgenden Arterien.
C Sind flusssensitive Sequenzen zur Darstellung in der Magnetresonanztomographie nicht sinnvoll.
D Ist der spezifische Liquorbefund diagnostisch wegweisend.
E Sind die erhöhten Entzündungsparameter im Serum diagnostisch wegweisend.

2. Welche der folgenden Aussagen ist *nicht* richtig?

A Kortikale Venenthrombosen können mit kontrastmittelgestützten MR-Sequenzen detektiert werden.
B Klinisch können Sinusthrombosen als Krampfanfälle in Erscheinung treten.
C Bei Sinusthrombosen treten üblicherweise akute heftigste holozephale Kopfschmerzen auf.
D Der Befall der tiefen Hirnvenen kann zu Bewusstseinstrübungen führen.
E Für Patienten mit zerebraler Sinusthrombose wird die Antikoagulation empfohlen, da dadurch die Mortalität und das Risiko schwerer neurologischer Defizite reduziert werden kann.

Hirnsinus- und Hirnvenenthrombosen /
Thromboses des veines et sinus cérébraux

Weiterführende Literatur (Online-Version) / Références complémentaires (online version)

1 Stam J. Thrombosis of the cerebral veins and sinuses. NEJM. 2005;352:1791–8.
2 Sturzenegger M. Hand-out: Zerebrale Venen-und Sinusthrombosen. Fortbildung: Gefässkrankheiten. Inselspital, Bern, 5. Juni 2008.
3 Thron A. Diagnostik duraler Sinus- und zerebraler Venenthrombosen. Klin Neuroradiol. 2001;11:185–9.
4 De Bruijn SF, Stam J, Koopman MM, et al. Case control study of risk of cerbral sinus thrombosis in oral contraceptive users and in carriers of hereditary prothrombotic conditions. BMJ. 1998;316(7131):589–92.
5 Brill-Edwards P, et al. Safety of withholding heparin in pregnant women with a history of venous thromboembolism. NEJM. 2000;343:1439–44.
6 Srinivasan K. Cerebral venous and arterial thrombosis in pregnancy and puerperium: a study of 135 patients. Angiology. 1983;34:731–46.
7 Martinelli I, et al. Inherited thrombophilia and first venous thromboembolism during pregnancy and puerperium. Thromb Haemost. 2002;87(5):791–5.
8 Fischer U, Arnold M, et al. Hirnvenenthrombosen: Update. Swiss Medical Forum. 2008;8(41):766–72.
9 Bousser MG, Ferro J. Cerebral venous thrombosis: an update. Lancet Neurol. 2007;6:162–70.
10 Masuhr F, Mehraein S, Einhäupl K. Cerebral venous and sinus thrombosis. J Neurol. 2004;251:11–23.
11 Kosinski CM, et al. Do normal D-dimer levels reliably exclude cerebral sinus thrombosis? Stroke. 2004;35:2820–5.
12 Ferro JM, et al. Prognosis of CVST. Results of the International Study on Cerebral Vein and Dural Sinus Thrombosis (ISCVT). Stroke. 2004;35:664–70.