

Leserbriefe

Zystische zervikale Läsionen: eine differential-diagnostisch schwierige Entität

Leserbrief zu: Willenberg T, et al. Interventionelle Behandlung einer lymphatischen Malformation – sicher und effektiv [1]

Wir danken den Autoren für den interessanten Artikel, zu dem wir uns kurz äussern möchten.

Die meisten lymphatischen Malformationen werden innerhalb der ersten zwei Lebensjahre diagnostiziert, weswegen eine Erstmanifestation im Erwachsenenalter kritisch zu untersuchen ist [2]. Als Pathogenese beim Erwachsenen wird eine verspätete Proliferation von Zellresten angenommen, entweder spontan oder als Reaktion auf eine Infektion oder ein Trauma [3]. Als Therapie der Wahl gilt prinzipiell die komplette chirurgische Exzision, welche beim Erwachsenen in der Regel einfacher ist als bei Kindern. Die Chirurgie ermöglicht einerseits die komplette Exzision der Läsion und andererseits deren histologische Aufarbeitung. Die Sklerosierung als Erstbehandlung bedingt eine korrekte Diagnosestellung, welche jedoch ohne histopathologische Aufarbeitung gerade bei zystischen Raumforderungen schwierig ist. Im Artikel wird erwähnt, dass ein MRI die Diagnose einer lymphatischen Malformation sicherte. Ob zusätzlich eine Feinnadelpunktion oder Biopsie durchgeführt wurde, ist dem Artikel nicht zu entnehmen. Auf dem abgebildeten Kontroll-MRI drei Monate nach Sklerosierung sind

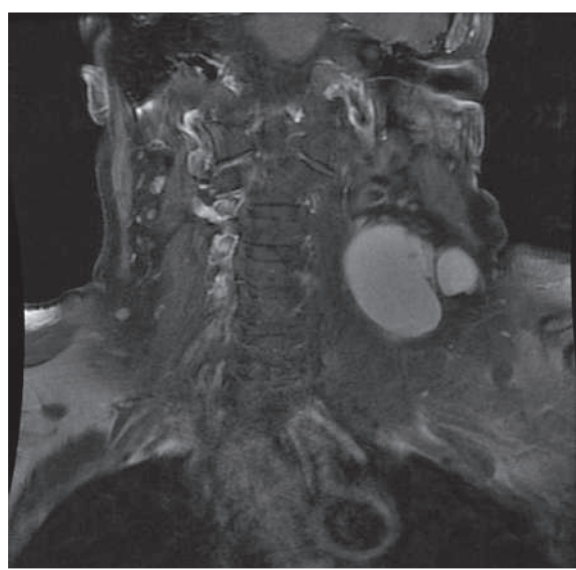


Abbildung 1

MRI des Halses, koronare Schnittführung. Zystische Lymphknotenmetastasierung bei papillärem Schilddrüsenkarzinom links.

im axialen Bild in der rechten Schilddrüse zwei Herde sichtbar. Ob diese Befunde prätherapeutisch abgeklärt wurden, wurde nicht angegeben.

Aus eigener Erfahrung bereiten zystische Läsionen zervikal immer wieder diagnostische Schwierigkeiten. Abbildung 1 zeigt das MRI einer 59-jährigen Patientin, welche ebenfalls mit der radiologischen Diagnose einer lymphatischen Malformation zervikal links operiert wurde. Die Histologie zeigte dann die Diagnose einer zystischen Lymphknotenmetastasierung bei einem papillären Schilddrüsenkarzinom links.

Wir sind der Meinung, dass bei zystischen Raumforderungen in den Halsweichteilen bei Erwachsenen aufgrund der Möglichkeit von zystischen Lymphknotenmetastasen von papillären Schilddrüsenkarzinomen oder Plattenepithelkarzinomen des Oropharynx eine zytologische oder histologische Klärung erfolgen soll. Bei resezierbaren lymphatischen Malformationen erachten wir die chirurgische Exzision nach wie vor als Therapie der Wahl.

Karin Murer, Sandro J. Stöckli

Korrespondenz:

Dr. med. Karin Murer
HNO-Klinik
Kantonsspital St. Gallen
Rorschacherstrasse 95
CH-9007 St. Gallen
[karin.murer\[at\]kssg.ch](mailto:karin.murer[at]kssg.ch)

Literatur

- Schweiz Med Forum. 2011;11(39):684–5.
- Naidu SI, McCalla MR. Lymphatic malformations of the head and neck in adults: A case report and review of the literature. *Ann Otol Rhinol Laryngol.* 2004;113(3):218–22.
- Aneeshkumar MK, Kale S, Kabbani M, et al. Cystic lymphangioma in adults: can trauma be the trigger? *Eur Arch Otorhinolaryngol.* 2005; 262(4):335–7.

Replik

Wir danken den St. Galler Kollegen für ihr Interesse an unserem Artikel. Ihren ergänzenden Kommentaren können wir durchaus zustimmen. In unserem Fallbeispiel war die lymphatische Raumforderung seit Jahren bekannt und stabil, letzthin leicht grössenprogredient und klinisch vermehrt störend, so dass der Entscheid für eine invasive Therapie gewählt wurde. Die von ihnen scharf beobachteten und zu Recht angemahnten Schilddrüsenveränderungen hatte man im Vorfeld bei bekannter Struma nodosa zytologisch und szintigraphisch abgeklärt und dabei keine Hinweise auf Malignität entdeckt.

Torsten Willenberg, Patrick Dubach, Do Dai Do, Iris Baumgartner, Christoph Zubler, Jan Gralla