Spontanes Pneumomediastinum nach Kokainkonsum

Jeannine U. Rotzetter[a], Franz W. Bürgler[a], Wassilios Pegios[b], Stefano Bassetti[a]

[a] Medizinische Klinik, Kantonsspital Olten
[b] Institut für Medizinische Radiologie, Kantonsspital Olten

Fallbeschreibung

Die notfallmässige Selbstzuweisung des 22-jährigen Malers erfolgte wegen Schluckbeschwerden und stechenden Schmerzen tief-inspiratorisch. Er berichtete, gleichentags mehrmalig Kokain geschnupft, sich körperlich bei einem Spaziergang mit dem Hund angestrengt und nach einer tiefen Inspiration die beschriebene Symptomatik verspürt zu haben. Klinisch war er eupnoisch, afebril, und die Vitalparameter waren normal. Auskultatorisch und palpatorisch imponierte ein ventrales Knistern apikal und entlang des Sternums. Laboranalytisch fanden sich wenig erhöhte Entzündungszeichen (CRP 31 mg/l, Lc 12,6 G/l), die sich im Verlauf spontan normalisierten. Troponin und EKG waren unauffällig.
Radiologisch wurde ein Pneumomediastinum diagnostiziert (Abb. 1 und 2) mit einer Abhebungslinie, welche die linke Herzsilhouette umgab, und einem bis zervikal ziehenden Weichteilemphysem. Wegen der Schluckbeschwerden wurde im Verlauf eine CT-Untersuchung von Hals/Thorax durchgeführt mit Kontrastmittel und oraler Gastrographin-Applikation, die keine Hinweise auf eine Ösophagusperforation ergab. Der Patient blieb afebril ohne Mediastinitis-Hinweise. Auf eine antibiotische Therapie wurde verzichtet. Unter kontinuierlicher nasaler Sauerstoffgabe waren die Symptome und die radiologischen Befunde innert zwei Tagen vollständig regredient.

Diskussion

Ein Pneumomediastinum (Luft im Mediastinum) ist meistens die Folge eines Thorax-Traumas, einer Infektion mit gasbildenden Bakterien oder einer Ösophagusperforation resp. -ruptur. Das spontane Pneumomediastinum, das ohne diese Auslöser entsteht, ist selten, hat einen benignen Verlauf und kommt meistens bei jüngeren Patienten vor. Die Inzidenz liegt bei ca. 1 von 30 000 Notfallzuweisungen. In Tierexperimenten wurde gezeigt, dass ein erhöhter Alveolardruck, eine Überdehnung der Alveoli oder ein verminderter perivaskulärer interstitieller Druck zur Ruptur der Alveoli führt [1]. Die freie Luft gelangt entlang des perivaskulären und peribronchialen Interstitiums ins Mediastinum und von dort über mediastinale und zervikale Faszien nach subkutan.
Als Auslöser gelten Aktivitäten mit Valsalva-Manövern (Husten, Würgen, Krafttraining etc.), Asthma bronchiale,

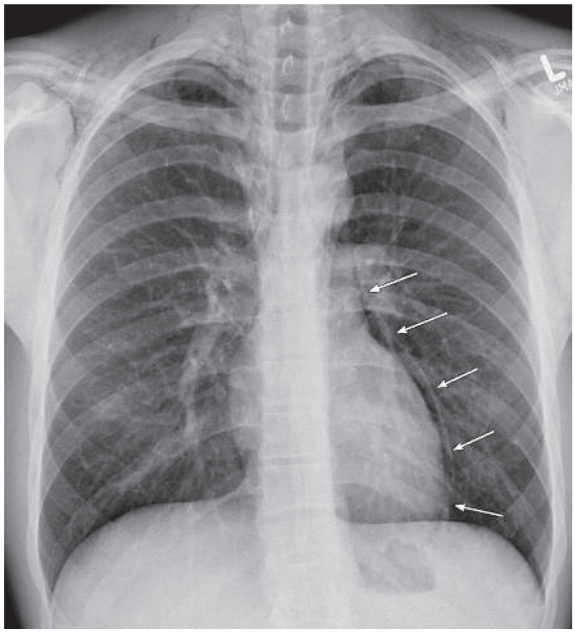

Abbildung 1
Thorax p.a. mit einer deutlichen Abhebungslinie, welche die linke Herzsilhouette umgibt, und einem beidseitigen, pektoralen, bis in die Halsweichteile ziehenden Weichteilemphysem (Pfeile).

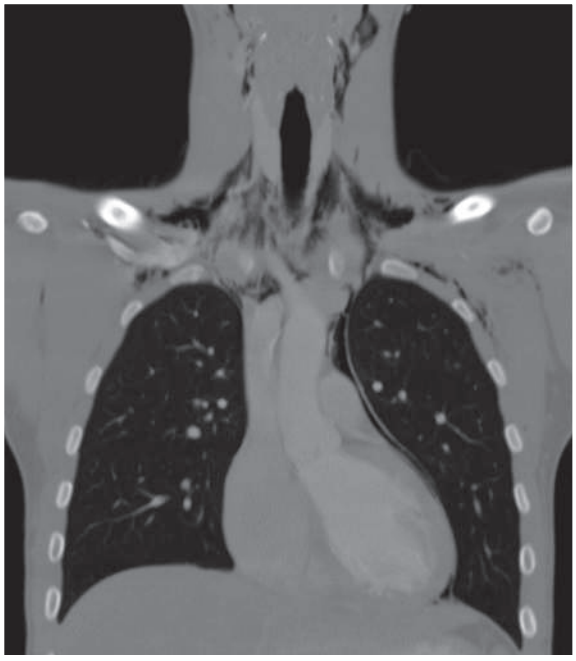

Abbildung 2
CT Hals/Thorax mit i.v. Kontrastmittel und oraler Gastrographin-Applikation.

Die Autoren haben keine finanzielle Unterstützung und keine anderen Interessenkonflikte im Zusammenhang mit diesem Beitrag deklariert.

interstitielle Lungenerkrankungen, vor allem aber auch inhalativer Drogenkonsum speziell mit Kokain. Ein konkreter Kokain-spezifischer Pathomechanismus findet sich in der Literatur nicht, diskutiert werden unter anderem thermische Effekte oder eine direkte zytotoxische Wirkung [2]. Die häufigsten Beschwerden bei Vorstellung der Patienten sind Thoraxschmerzen und Dyspnoe. Die Schmerzen werden typischerweise als retrosternal mit pleuritischem Charakter beschrieben und können in den Rücken und in den Hals ausstrahlen. Pathognomonisch für ein Pneumomediastinum (aber bei unserem Patienten nicht vorhanden) ist das «Hamman's sign», ein mit dem Herzschlag synchrones, knirschendes oder blubberndes Geräusch.

Newcomb und Clarke empfehlen zur Diagnostik primär nur ein konventionelles Thoraxröntgenbild [1]. Bei nicht konklusivem Befund, aber weiterhin entsprechendem Verdacht, sollte ein CT mit Kontrastmittel gemacht werden. Berichtet der Patient zudem über Symptombeginn nach Würgen und/oder Erbrechen, sollte ein Boerhaave-Syndrom ausgeschlossen werden (Kontrastmittel-Schluck).

Das spontane Pneumomediastinum verläuft meist unkompliziert und selbstlimitierend, in der Regel innerhalb einer Woche. Die Therapie besteht aus Bettruhe, hyperbarer Sauerstoffapplikation und Analgesie. Antibiotika sind bei unkompliziertem Verlauf nicht nötig. Newcomb und Clarke empfehlen eine 24-stündige Hospitalisation zur Überwachung, um allfällige Komplikationen zu erkennen (Spannungspneumomediastinum und -pneumothorax) [1].

Korrespondenz:
Dr. med. Franz Bürgler, M.Sc.
Oberarzt Medizinische Klinik
Kantonsspital Olten
Baslerstrasse 150
CH-4600 Olten
franz.buergler[at]spital.so.ch

Literatur

1 Newcomb AE, Clarke CP. Spontaneous pneumomediastinum: a benign curiosity or a significant problem? Chest. 2005;128(5):3298–302.
2 Haim DY, et al. The pulmonary complications of crack cocaine. A comprehensive Review. Chest. 1995;107:233–40.

Wie gehen Sie vor?

Assoziation? Eine 30-jährige Frau kommt zu ihrem Arzt wegen eines Ausschlags, der seit einem Monat anhält. Sie ist Diabetikerin, die Kontrolle ist ungenügend bis schlecht unter Insulin, Pioglitazon, Labetalol und Fenofibrat. Der Ausschlag – zahlreiche, 1–3 Millimeter grosse, gelbrote Knötchen, juckend und schmerzhaft – zieht sich über die Rückseite der Beine, Knie und Gesäss. Die Patientin ist afebril, hat keine Fremdkontakte. Der Blutzucker liegt bei 260 mg/100 ml, das Cholesterin beträgt 15,8 mmol/l und die Triglyzeride 92,2 mmol/l. Was ist los und was soll man tun?

Bruno Truniger

Auflösung: *Offenbar hängt die Geschichte mit der schlechten Kontrolle des Diabetes zusammen. Es handelt sich um* ***eruptive Xanthome****. Bereits eine Woche später folgt eine akute Pankreatitis. Was tun? Die Patientin macht in der Folge eine 6-monatige, strenge Kontrolle ihrer Glykämie und der Lipide. In dieser Zeit verschwinden langsam die Efflorescenzen. Eine Kontrolle fürs Leben! (N Engl J Med. 2012;366:835.)*