Gefährliches Kopfweh?

Michael Greiner, Heike Russmann, Daniel Eschle
RehaClinic Kilchberg

Fallbeschreibung

Eine 67-jährige Frau wurde hospitalisiert wegen einer seit einer Woche anhaltenden hypertensiven Entgleisung mit Blutdruckwerten bis zu 220/125 mm Hg in Kombination mit Kopfschmerzen. Während der Hospitalisation präsentierte sie sich sehr agitiert und verwirrt, so dass neben der antihypertensiven auch eine ausgebaute neuroleptische Therapie notwendig war. Das Schädel-MRI zeigte ein posteriores (reversibles) Enzephalopathiesyndrom (PRES) (Abb. 1). Der klinische Zustand verbesserte sich im Verlauf der folgenden fünf Wochen, so dass die Patientin nicht mehr sediert werden musste und im Alltag wieder selbständig wurde.

Kommentar

Eine hypertensive Entgleisung und vor allem ein schneller Blutdruckanstieg können die zerebrale Autoregulation der Gefässe überfordern und zum charakteristischen klinisch-radiologischen Bild des PRES führen. Typisch ist ein – reversibles – Hirnödem in den posterioren Abschnitten, das unter anderem mit kognitiven Defiziten, veränderter Bewusstseinslage und/oder epileptischen Anfällen sowie Kopfweh einhergeht. Obwohl Kopfweh sowie Hypertonie häufig sind, ist das PRES selten (genaue Inzidenz unbekannt) und nicht an bestimmte Altersgruppen gebunden. Begünstigend wirken nicht nur ein hoher Blutdruck resp. ein schneller Blutdruckanstieg, sondern auch Zusatzfaktoren wie Niereninsuffizienz, Schwangerschaft und/oder Immunsuppression. Werden die genannten Risikofaktoren konsequent behandelt, ist meistens von einer günstigen Prognose auszugehen.

Korrespondenz:
Dr. med. Daniel Eschle
Facharzt FMH für Neurologie
RehaClinic Kilchberg
Grütstrasse 60
CH-8802 Kilchberg
d.eschle[at]rehaclinic.ch

Literatur

– Seiffge D, Ahlhelm F, Peters N, et al. Was ist PRES? Schweiz Med Forum. 2012;12(25):500–4.
– Bartynski WS. Posterior reversible encephalopathy syndrome, part 1: fundamental imaging and clinical features. Am J Neuroradiol. 2008; 29:1036–42.
– Bartynski WS. Posterior reversible encephalopathy syndrome, part 2: controversies surrounding pathophysiology of vasogenic edema. Am J Neuroradiol. 2008;29:1043– 9.

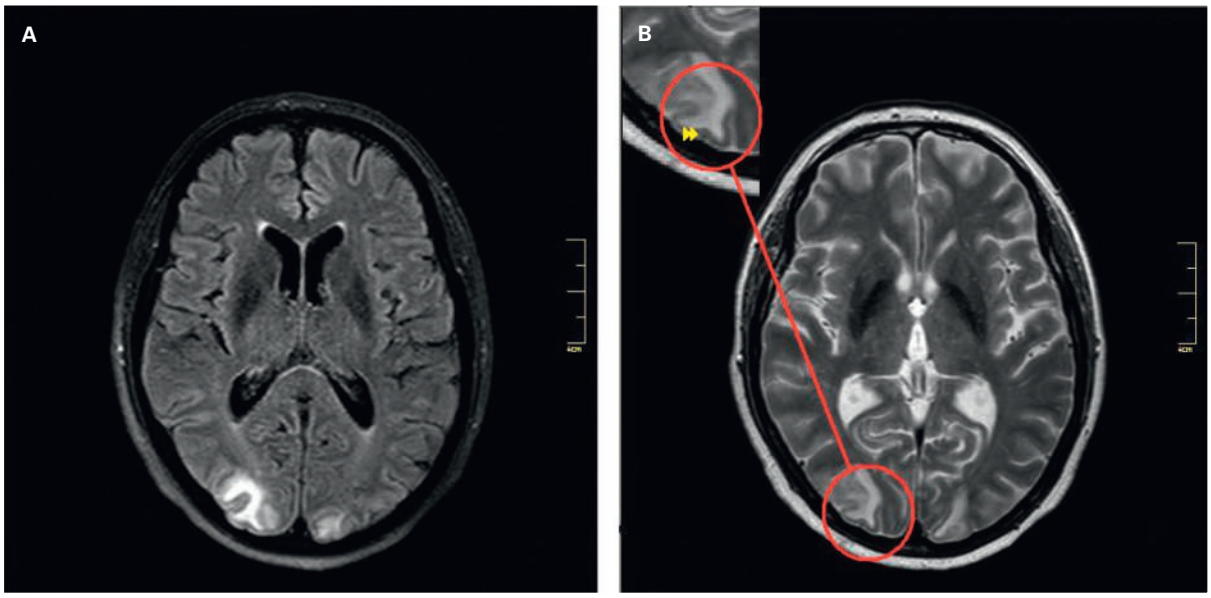

Abbildung 1
Schädel-MRI mit typischem Bild eines posterioren (reversiblen) Enzephalopathiesyndroms in Form von «weissen Flecken» (Ödem) in den posterioren Hirnabschnitten unter Aussparung des Kortex.
A FLAIR-Aufnahme.
B T2-Sequenz mit vergrössertem Ausschnitt zwecks Darstellung des ausgesparten Kortex (siehe Pfeilspitze).

Die Autoren haben keine finanzielle Unterstützung und keine anderen Interessenkonflikte im Zusammenhang mit diesem Beitrag deklariert.